


CONDITIONS DE PUBLICATION ET D'ABONNEMENT

Les **Annales d'Oculistique** paraissent régulièrement tous les mois, en un fascicule de 96 pages, et forment par an deux volumes, ensemble de plus de 1,000 pages.

Elles contiennent des travaux originaux et les analyses ou les comptes rendus de tout ce qui paraît en ophtalmologie dans tous les pays.

Toute publication adressée au Bureau des *Annales* sera annoncée et tout livre ou mémoire dont on enverra deux exemplaires sera analysé.

Pour tout travail original de 8 pages de texte ou plus, il sera fait un service de 50 exemplaires tirés à part.

Les Auteurs qui désireraient un plus grand nombre de tirés à part sont priés d'en avertir la rédaction aussitôt après la correction de leurs épreuves.

Les abonnements partent du 1er janvier de chaque année et ne sont reçus que pour l'année entière. A quelque date de l'année que soit pris l'abonnement, les abonnés recevront tous les numéros parus depuis le 1er janvier.

Le prix de l'abonnement est de **20 francs** par an pour la France et l'Etranger (frais de poste compris).

On s'abonne sans frais dans tous les bureaux de poste.

On s'abonne aussi en adressant à O. Doin, 8, Place de l'Odéon, à Paris, le montant de l'abonnement en un mandat-poste ou un chèque sur Paris.

Tout ce qui concerne la rédaction doit être envoyé au bureau du journal, 56, Rue Bassano, à Paris.

Les Abonnés sont instamment priés d'adresser à M. O. Doin, 8, Place de l'Odéon, les réclamations au sujet des numéros du Journal qui ne leur seraient pas parvenus. Cette réclamation devra se faire au plus tard un mois après la publication du numéro qu'ils n'auraient pas reçu.

ANNALES
D'OCULISTIQUE

FONDÉES

— par CUNIER en 1838 et continuées par WARLOMONT —

PUBLIÉES PAR LES DOCTEURS

MORAX — SULZER — VALUDE

70e ANNÉE. — T. CXXXVIII. — ANNÉE 1907.

(PARIS

Rédaction | *Administration*

Bureau du Journal, 56, r. Bassano (8e) | O. DOIN, 8, Place de l'Odéon (6e)

Les Annales d'Oculistique paraissent mensuellement et forment tous les ans deux volumes de 500 pages environ.

PRIX DE L'ABONNEMENT : PARIS, PROVINCE, UNION POSTALE : 20 FR.

PRIX DU NUMÉRO : 2 FR.

CORRESPONDANTS

MM. **Charamis** (Athènes), **da Gama Pinto** (Lisbonne), **Guedes de Mello** (Rio de Janeiro), **Haltenhoff** (Genève), **Hawkes** (Australie), **Holth** (Christiania), **Natanson** (Moscou), **Pergens** (Maeseyck), **Jitta** (Amsterdam), **Soderlindh** (Versailles), **Uribe Troncoso** (Mexico), **Zanotti** (Vercelli).

COLLABORATEURS

MM.

Abadie (Paris).
Ahlstrœm (Gothembourg).
Aubineau (Brest).
Ambialet (Marseille).
Bagneris (Reims).
Béal (Clermont).
Bichelonne (Bordeaux).
Blok (Rotterdam).
Bourgeois (Reims).
Castelain (Lille).
Chaillous (Paris).
Chaillous (Nantes).
Chesneau (Nantes).
Chibret (Clermont-Ferrand).
Cosse (Tours).
Couétoux (Nantes).
Dastot (Mons).
Demicheri (Montevideo).
Desbrières (Limoges).
Deschamps (Grenoble).
Dianoux (Nantes).
Druais (Saint-Brieuc).
Duclos (Paris).
Dupuy-Dutemps (Paris).
Fage (Amiens).
Fromaget (Bordeaux).
Frenkel (Toulouse).
Galtier (Nîmes).
Gerard (Lille).
Gonin (Lausanne).
Grosz (Budapest).
Hegg (Berne).
Kalt (Paris).

MM.

Koster (Leyde).
Lagrange (Bordeaux).
Lakah (Alexandrie).
Masselon (Paris).
Nicati (Marseille).
Oliver (Philadelphie).
Pansier (Avignon).
Patry (Genève).
Puech (Bordeaux).
Petit (Rouen).
Querenghi (Milan).
Reddingius (La Haye).
Rohmer (Nancy).
Rollet (Lyon).
Romiée (Liège).
Roure (Valence).
Santos Fernandez (Cuba).
Schioetz (Christiania).
De Schweinitz (Philadelphie).
Siklossy J[or] (Budapest).
Steiner (Java).
Teillais (Nantes).
Terson (Toulouse).
Terson (Paris).
Toufesco (Paris).
Trousseau (Paris).
Truc (Montpellier).
Vacher (Orléans).
Villard (Montpellier).
Warlomont (Bruxelles).
Weiss (Paris).
Wicherkiewicz (Cracovie).
Ziem (Dantzig).

ANNALES
D'OCULISTIQUE

1° Observations antérieurement publiées.

Dans un mémoire adressé en 1902 à la Société d'ophtalmologie de Paris, sur les « Interventions chirurgicales dans les cas de stase papillaire », M. Druault étudia tour à tour : 1° l'ouverture des gaines du nerf optique ; 2° la ponction rachidienne ; 3° la trépanation cranienne avec ou sans ouverture de la dure-mère. Le travail de notre confrère n'a pas été publié. Toutefois ses conclusions sont résumées de la façon suivante dans le rapport que fit M. Chevallereau sur le travail de M. Druault. « Des observations rapportées par M. Druault, il résulte que la stase papillaire peut disparaître comme les autres symptômes de compression cérébrale, après une seule évacuation du liquide céphalo-rachidien par la ponction lombaire, mais que ce résultat est loin d'être constant. D'autre part, cette opération qui paraît absolument insignifiante, a cependant entraîné la mort dans certains cas d'hypertension intra-cranienne où on la pratiquait pour amener une décompression des centres nerveux. Dès le début, Quincke reliait à un tube de verre vertical l'aiguille qui lui servait à faire la ponction ; il pouvait ainsi mesurer la pression du liquide céphalo-rachidien. On n'a peut-être pas suivi suffisamment une pratique qui permettrait d'établir exactement les rapports entre l'hypertension intra-cranienne et les symptômes qu'on lui attribue généralement, en particulier la stase papillaire.

Dans les cas de stase papillaire, on commencera donc par une ponction lombaire qui aidera d'autre part au diagnostic et permettra de mesurer la tension du liquide céphalo-rachidien ; on répétera la ponction si elle donne quelque amélioration. »

M. Druault a eu l'obligeance de nous envoyer un résumé de l'observation inédite qu'il publia dans son mémoire. Voici ce résumé : « Mme J..., a eu en 1899 et 1900 deux attaques vertigineuses subites. 4 novembre 1901 : stase papillaire bilatérale très accusée. Myopie — 8 D, dans la région maculaire ; myopie — 2 D dans les régions papillaires. Petites hémorragies disséminées surtout au voisinage des papilles. OD. V = 1/8 ; OG. V = 1/3 ou 1/4.

Jusqu'en mars 1902, il fut fait 9 ponctions lombaires par le Dr Dufréche (de St-Nazaire). Les premières montrèrent de

l'hypertension du liquide, qui diminua par la suite. La vue s'améliora en même temps que diminuait la tension. 29 mars 1902 : atrophie papillaire bilatérale. Papilles à bords diffus. Fond d'œil atrophique myopique. OD. V = 1/6 ; OG. V = 1/3 ou 1/4. »

En 1902, également, M. Dupuy-Dutemps présente à la Société d'ophtalmologie de Paris, une malade chez laquelle il avait observé une « régression complète de la stase papillaire à la suite d'une simple craniectomie dans un cas de neuro-fibromatose avec hypertension intra-cranienne ». A ce propos, il étudia, comme M. Druault, les différents modes de traitement des stases de la papille et recommanda la ponction lombaire comme l'intervention de choix dans les méningites et en particulier dans les méningites séreuses.

En 1903, au Congrès de la Société française d'ophtalmologie, M. de Lapersonne rapporta dix-sept observations de malades chez lesquels on avait pratiqué la ponction lombaire, au cours d'affections oculaires.Chez l'une de ces dix-sept malades, l'intervention donna lieu à un grand soulagement : « Il s'agissait d'une tumeur cérébrale et la soustraction d'une petite quantité de liquide céphalo-rachidien, d'après la méthode thérapeutique de Quincke, eut pour effet de calmer les violentes douleurs de tête et même d'éclaircir un peu la vue. La malade demanda plusieurs fois que l'on recommence l'opération. » Au cours de la discussion qui suivit la communication de M. de Lapersonne, M. Aubineau (de Brest) rapporta un cas de papillite double où après évacuation de 25 centimètres cubes de liquide céphalo-rachidien, il constata une amélioration de la vision qui persista pendant 12 jours.

La même année, M. Abadie rapporta les heureux effets d'une ponction lombaire, pratiquée chez une fillette présentant des symptômes de compression intra-cranienne. Il fut évacué 30 centimètres cubes de liquide céphalo-rachidien. « Dès le lendemain matin, la fillette pouvait lire des caractères d'imprimerie de dimensions ordinaires à une distance de 50 centimètres. Le jour suivant, on constata un retour progressif de l'acuité visuelle ; la malade put bientôt lire un texte de journal placé au pied de son lit. Au fur et à mesure de ce retour, les céphalées se faisaient plus rares et moins violentes, la mydriase dis-

paraissait, les réflexes pupillaires redevenaient normaux. » Le traitement mercuriel acheva la guérison de la malade.

Tout récemment, à la séance de mars de la Société médicale d'Indre-et-Loire, M. Moissonnier (de Tours) rapporta un cas de névrite optique post-scarlatineux, dans lequel on constata une amélioration notable de la vision, le lendemain du jour où fut pratiquée une ponction lombaire (1).

2° Observations personnelles.

Observation I. — Troubles oculaires après une chute sur la tête. Ponction lombaire. — Guérison (2).

M. G..., lithographe, vient consulter le 27 mars 1905, à l'hôpital Lariboisière (service de M. Morax) pour un trouble de la vision, surtout marqué à l'œil gauche. Cinq semaines auparavant, le malade en faisant de la barre fixe, tomba sur la tête. Il perdit connaissance et fut transporté chez lui en voiture. Pendant le trajet, il eut des vomissements. Arrivé chez lui, il fut couché et pris de vomissements hémorragiques. Il n'aurait pas rendu de sang, ni par le nez, ni par les oreilles. Les vomissements continuèrent pendant un jour. Le malade resta dans le coma pendant une période de neuf jours, après laquelle se manifesta une tendance à l'amélioration. Peu à peu M. G... reprit conscience. Il put se lever vers le 15 mars. Il se plaignit aussitôt de violents maux de tête, à maxima dans les régions temporales et occipitale. Le jour où il se leva, il eut des vertiges, s'aperçut qu'il voyait très trouble, qu'il avait sans cesse un brouillard devant les yeux et que ce brouillard était surtout épais devant l'œil gauche.

Ces troubles persistant et empêchant le malade de reprendre ses occupations, il vient consulter à ce sujet.

Examen des yeux : OD + 1, 50. V = 12 opt. ; OG + 2. V = 9 opt. Des deux côtés, le champ visuel est normal.

Pupilles normales ; milieux transparents. Fond de l'œil : des deux côtés, les papilles sont rouge foncé, leurs bords sont flous, les veines dilatées et sinueuses, les artères filiformes, en partie noyées dans le flou des bords de la papille. Au-dessous de la papille de l'œil gauche, on constate une tache hémorragique en forme de flammèche. La motilité du globe est normale et le malade n'a jamais accusé de diplopie. En résumé, l'examen ophtalmoscopique

---

(1) D'après M. Dupuy-Dutemps (Thèse de Paris, 1900), Brusch (*Zeitschr. f. klin. Medic.*, 1898), Oppenheim (*Soc. de méd. int. de Berlin*, 1897) ont obtenu dans des cas de méningite séreuse la guérison de la névrite par la seule ponction lombaire.

(2) Le malade qui fait l'objet de cette observation a été présenté le 5 décembre 1905 à la Société d'ophtalmologie de Paris.

montre chez M. G... la présence d'un œdème de la papille des nerfs optiques, par compression intra-cranienne. Les symptômes subjectifs sont plus accusés du côté gauche que du côté droit. (L'œil gauche a été autrefois atteint de strabisme, opéré par M. Abadie et guéri.)

M. G... vient quelques jours après, dans le service de l'un de nous, à l'hôpital de la Pitié. Les signes de compression n'ont pas changé. Par la ponction lombaire, on retire 15 centimètres cubes de liquide céphalo-rachidien. Le jet n'est pas très fort. Le liquide n'est pas teinté et ne contient aucun élément figuré. Le malade est reconduit à son domicile où il reste couché pendant quelques jours. Le 11 avril, le malade revient à la consultation. Les maux de tête si violents qui existaient avant la ponction ont presque disparu. Ils avaient diminué aussitôt après la ponction. L'acuité visuelle de l'œil gauche qui était de 9 opt. est aujourd'hui de 11 opt. : il persiste un peu de brouillard devant cet œil. L'hémorragie a disparu. Il n'y a plus de brouillard devant l'œil droit. Les deux papilles ont presque recouvré la netteté des papilles normales.

A la fin du mois, le malade pouvait reprendre son travail de lithographe. La vision était normale, tout symptôme objectif et subjectif ayant disparu.

Bien que nous ayons surtout en vue, dans cette étude, les résultats thérapeutiques de la ponction lombaire, nous devons, à propos de l'observation précédente, insister sur l'importance de cette ponction dans les cas de ce genre, au point de vue du diagnostic. Il n'est pas extrêmement rare de voir survenir, après les traumatismes crâniens, des néoplasmes des centres nerveux. Et chez notre malade, souffrant longtemps encore après le trauma de symptômes de compression : vertiges, céphalées intenses, névrite optique, on pouvait se demander s'il ne s'agissait pas d'une complication néoplasique. Les résultats de la ponction lombaire qui fit disparaître les maux de tête, la stase de la papille, furent contraires à ce diagnostic.

Observation II. — **Névrite optique bilatérale. — Paralysie du moteur oculaire externe droit. — Ponction lombaire. — Guérison.**

Mme S..., âgée de 23 ans, demeurant à Clichy, vient à la Pitié, le 20 octobre 1905, se plaignant de maux de tête et de troubles de la vue. Les maux de tête existent depuis quatre mois, ils ont leur maximum à la région occipitale, sont plus violents la nuit et empêchent même la malade de dormir. Mme S... ne peut pas préciser la date d'apparition des troubles de la vision. Elle remarqua un jour

qu'elle voyait double, et que ce trouble disparaissait quand elle fermait l'un des yeux.

On ne note rien de particulier dans les antécédents de la malade dont la mère est morte à 39 ans, probablement tuberculeuse. Elle a une sœur bien portante.

Elle-même, sans être robuste, n'a jamais eu d'affection sérieuse. Mariée à 22 ans, elle eut, huit mois après, un enfant actuellement bien portant. La grossesse fut rendue pénible par les vomissements et par les maux de tête. On fit, une seule fois, l'examen des urines, qui furent trouvées normales.

L'examen actuel (20 octobre 1905) ne montre aucun symptôme de syphilis et il n'existe aucun trouble du système nerveux, en dehors des maux de tête et de la diplopie.

Examen des yeux : OD. V. = 10/10 ; O G.V. = 10/10 ; le champ visuel de chaque œil, pris pour le blanc et pour le rouge est tout à fait normal. Les pupilles sont égales et leurs réflexes normaux. Les milieux transparents laissent voir une stase de la papille des plus nettes, mais peut-être un peu plus marquée du côté gauche que du côté droit. Les bords des papilles ont complètement disparu : les veines sont gonflées, violacées et sinueuses, les artères rétrécies disparaissent par place. Il n'y a dans la région péripapillaire aucun exsudat, aucune tache hémorragique.

L'examen de la motilité des yeux montre que l'excursion en dehors de l'œil droit est environ de 10° moins étendue que l'excursion correspondante de l'œil gauche, et la recherche de la diplopie à l'aide du verre rouge confirme l'existence d'une paralysie du moteur oculaire externe droit. Une ponction lombaire est pratiquée. Le liquide céphalo-rachidien est normal.

27 *octobre*. — L'œdème des papilles semble peu modifié ; les veines sont peut-être un peu diminuées et moins tortueuses. La diplopie existe toujours. Bien qu'on ne retrouve aucun antécédent syphilitique, on a fait à la malade une injection intra-musculaire de calomel.

3 *novembre*. — Une nouvelle ponction lombaire a été faite dans les jours qui précèdent. La malade souffre encore de violents maux de tête, mais il y a une diminution très nette de l'œdème des papilles. A droite surtout, la papille a repris ses bords nets, les veines sont beaucoup moins tortueuses et moins dilatées.

16. — L'état du fond de l'œil ne s'est guère modifié depuis le 3 novembre, bien qu'on ait pratiqué peu après une troisième ponction lombaire. La diplopie persiste.

8 *décembre*. — L'œdème des papilles est beaucoup moins marqué.

22. — On constate encore un aspect très légèrement voilé des bords des papilles, qui ne pourrait pas permettre le diagnostic de névrite optique si l'on n'avait pas les examens antérieurs.

2 *février* 1906. — La diplopie a disparu.

16. — On ne constate plus aucun trouble du côté des yeux. La

malade a eu 7 ou 8 injections de calomel. Elle quitte l'hôpital.

Mme S... cessa tout traitement et sur notre demande, revint à la consultation vers la fin de l'année 1906. Depuis sa sortie de l'hôpital, elle était toujours restée bien portante.

Observation III. — **Névrite oedémateuse bilatérale avec diminution considérable de la vision de l'œil gauche, avec cécité de l'œil droit. — Ponction lombaire. — Amélioration rapide des troubles oculaires.**

M. R..., garçon de café, âgé de 19 ans, entre le 20 juin 1905 dans le service de M. Vaquez, à l'hôpital Saint-Antoine, salle Lorain, n° 4. Il a été pris il y a trois semaines de céphalée violente avec rachialgies, de vertiges et d'asthénie. Tous ces symptômes n'ont fait que s'accroître et le malade a cessé tout travail depuis cette époque.

Les renseignements qu'il donne sur ses antécédents sont tout à fait incomplets. Il aurait perdu plusieurs sœurs et frères en bas-âge. Personnellement, il n'aurait eu que quelques rhumes pendant l'hiver.

Actuellement, le malade se plaint surtout de céphalée intense localisée à la région frontale et prédominante à droite ; elle est continue, mais à l'occasion du moindre mouvement elle s'exagère et s'accompagne alors de vertiges. R... souffre aussi de rachialgie surtout cervicale. Pour cette rachialgie qui a existé dès le début de l'affection, on a posé un vésicatoire et fait des pointes de feu. La lassitude est extrême. La malade est en état de torpeur, comprend assez difficilement les questions qu'on lui fait, répond lentement, en hésitant,

Depuis trois semaines, vomissements répétés, en moyenne une ou deux fois par jour. Les vomissements, souvent bilieux, surviennent sans efforts. La constipation opiniâtre, résiste aux purgatifs. Le pouls est à 83, bien frappé. Le nombre des respirations par minute est de 31, et l'auscultation montre de l'induration du sommet gauche.

Examen du système nerveux : dès que le malade est debout, il a des vertiges et craint de tomber ; il écarte les jambes, et s'incline en avant, pour résister, dit-il, à une force qui l'attire en arrière. Si on lui fait rapprocher les jambes, il titube et doit être soutenu par un aide. La force musculaire est intacte ; pas d'incoordination motrice ; pas de contracture ; pas de Kernig. Très légère raideur de la nuque, peut-être attribuable à son vésicatoire. Les réflexes rotuliens et achilléens sont exagérés, surtout à droite. Il existe de l'extension de l'orteil à droite, et un clonus bilatéral. Les pupilles sont dilatées, la droite plus que la gauche. Les réactions pupillaires sont normales.

Par la ponction lombaire, on retire 20 centimètres cubes de liquide céphalo-rachidien qui sort en hypertension. Depuis la ponc-

tion, la céphalée a complètement disparu, les vomissements ont cessé, l'asthénie et la torpeur sont atténués.

23 *juin.* — Le malade dit que brusquement il est devenu aveugle de l'œil droit. A gauche, la vue reste trouble.

25. — Le malade entre dans le service de l'un de nous, à l'hôpital la Pitié.

30. — Examen des yeux : E. R... a les deux yeux largement ouverts et fixes, comme on le note souvent chez les malades atteints d'une cécité presque complète. Du côté droit, la pupille réagit très faiblement à la lumière et à la convergence ; elle réagit bien au réflexe consensuel, il semble qu'il n'existe même pas la moindre perception lumineuse. A gauche, les réactions pupillaires sont normales : le malade compte les doigts à environ dix centimètres.

Emmétropie. Milieux transparents. L'examen ophtalmoscopique montre des deux côtés une névrite œdémateuse des plus accentuées, avec des veines sinueuses, très distendues, des artères disparaissant en partie dans l'œdème des bords papillaires.

Dans les jours qui suivent, on fait une ponction lombaire et le malade est soumis au traitement hydrargyrique.

7 *juillet.* — Le malade se dit très amélioré et n'a plus de maux de tête. OD : la pupille réagit à la lumière ; V = compte les doigts à environ dix centimètres. L'œdème de la papille a considérablement diminué. OG. V = compte les doigts à environ 15 centimètres ; même amélioration qu'à droite.

26. — Les bords des deux papilles ont recouvré leurs contours normaux et les vaisseaux leur aspect habituel.

28. — OD, OG : V = compte les doigts à 1 mètre.

18 *août.* — OD.V = 1/10 ; OG. V = compte les doigts à 1 mètre. Les papilles ont l'aspect blanc nacré des papilles atrophiques.

En dépit de cet aspect et du pronostic qu'il faisait porter, l'acuité visuelle devint lentement meilleure. Quand le malade quitta le service, on constatait avec un champ visuel presque normal pour le blanc : OD. V = 5/10 ; OG. V = 1/10.

Le malade est revu en mars 1906, il a repris ses occupations de garçon de café. OD, OG. V = 0, 7.

Observation IV. — **Névrite optique bilatérale. — Paralysie du droit externe gauche. — Méningite syphilitique probable. — Ponctions lombaires. — Disparition rapide de l'œdème des papilles.**

Mlle G..., âgée de 24 ans, nous est envoyée le 18 mai 1906, par M. Lyon, médecin de l'hôpital la Pitié, dans le service duquel elle est entrée. Elle se plaint de troubles de la vue, de vertiges et de troubles gastriques.

L'étude des antécédents montre une syphilis acquise des plus probables.

Les pupilles sont inégales ; la droite plus grande que la gauche, mais elles ont leurs réactions normales. L'examen ophtalmoscopi-

que montre une névrite œdémateuse bilatérale des plus nettes. A droite, il existe une hémorragie en flammèche au niveau de la papille. A droite et à gauche, acuité visuelle normale et champ visuel normal. Les troubles de la vue qu'accuse la malade sont dus à une diplopie causée par la paralysie du moteur oculaire externe gauche.

1er *juin* 1906. — La ponction lombaire, faite dans les jours qui suivirent notre premier examen, montre une lymphocytose des plus nettes du liquide céphalo-rachidien. Depuis, la diplopie persiste, mais les vertiges ont diminué et la marche est plus facile. Il y a une amélioration très nette de l'œdème des deux papilles : à droite, l'hémorragie a disparu. Les pupilles sont à peu près de même dimension. Il a été fait à la malade une injection quotidienne de biiodure d'hydrargyre.

8. — Les papilles sont de plus en plus nettes, mais la diplopie persiste. PD > PG.

15. — Il a été pratiqué une nouvelle ponction lombaire (du 7 au 15). Les papilles sont presque normales. La malade ne voit plus double ; elle descend facilement les escaliers. Mais la recherche de la diplopie à l'aide du verre rouge montre que la paralysie du moteur oculaire externe existe toujours. Les pupilles sont égales.

22. — Les papilles sont normales ; la paralysie du moteur oculaire a disparu.

27 *juillet*. — Depuis une quinzaine, hémiplégie gauche ayant débuté brusquement, sans symptômes prémonitoires. Les pupilles sont de nouveau inégales. La pupille droite est plus large que la pupille gauche. Aucun autre trouble de l'appareil de la vision. Les papilles sont normales ; il n'y a ni diplopie, ni hémianopsie.

OBSERVATION V. — **Névrite œdémateuse bilatérale. — Paralysie du moteur oculaire externe gauche. — Ponction lombaire. — Amélioration rapide de l'acuité et du champ visuel. — Diminution des symptômes de compression intra-cranienne.**

M. C... Ferdinand, âgé de 20 ans, vint consulter le 10 octobre 1901, à l'hôpital Lariboisière, dans le service de M. Delens, dont l'un de nous était l'assistant, pour des troubles de la vue, des maux de tête et des vomissements.

Antécédents héréditaires. — Père vivant et bien portant. On ne trouve chez lui aucun symptôme de syphilis. La mère est également bien portante. Elle a eu 11 grossesses. Les cinq premières se sont terminées d'une façon normale. Deux des enfants auraient eu des éruptions sur lesquelles il est impossible d'avoir des renseignements précis. Le cinquième enfant est notre malade. Toutes les autres grossesses, sauf l'avant-dernière, se sont terminées par des fausses couches.

Pendant sa cinquième grossesse, la mère eut pendant quatre mois, une paralysie de la moitié droite du corps, paralysie qui cessa

15 jours avant l'accouchement de l'enfant devenu aujourd'hui notre malade.

Antécédents personnels. — A huit mois, convulsions ? sans troubles consécutifs. A 2 ans, éruption qui dura deux mois.

Depuis plusieurs semaines, C... se plaint de céphalées intenses, l'empêchant de dormir, s'accompagnant de vomissements abondants et à début brusque, de vertiges et de délire. Depuis une quinzaine, il s'est aperçu qu'il voyait double et trouble.

Etat actuel. — Maux de têtes violents, localisés dans la région frontale, s'exacerbant pendant la nuit. Constipation opiniâtre. Asthénie très marquée. Amaigrissement. L'examen des yeux montre l'existence d'une paralysie du moteur oculaire externe gauche. Les pupilles ont leurs réactions normales. Les papilles sont gonflées, œdémateuses, grisâtres, leurs veines distendues, sinueuses et noirâtres ; à gauche, la papille est plus rouge, plus congestionnée. OG. V = 1,50/50 ; OD. V = 5/30.

Ponction lombaire : on retire 25 centimètres cubes de liquide céphalo-rachidien. Après une dizaine de minutes de repos, on refait l'examen subjectif du malade : OD.V = 5/15 ; OG.V = 2,50/50. Le champ visuel des deux yeux est augmenté en moyenne de 10° dans tous les sens.

4 *octobre.* — Le malade est soumis au traitement iodo-hydrargyrique.

10. — Diminution de la névrite œdémateuse. OD.V = 5/25 ; OG. V = 5/50.

12. — Le droit externe gauche semble avoir repris toute sa motilité, et le malade dit ne plus voir double. On constate encore que la stase des papilles a diminué.

22.— OD. ; OG.V = 5/30. Les papilles sont assez nettes ; seuls, les bords sont un peu flous. Les veines encore dilatées ne sont plus engorgées et pleines de sang noir, comme le jour de l'entrée du malade à l'hôpital. G... refuse de subir une nouvelle ponction lombaire. Il suit, du reste d'une façon très irrégulière le traitement qui lui a été prescrit. Il se fait remarquer dans le service par des bizarreries d'humeur et par des excentricités. Il quitte bientôt l'hôpital, et revient à la consultation, se plaignant encore de voir double. Il existe, en effet, une paralysie du moteur oculaire externe gauche. Les papilles sont encore floues et effilochées sur leurs bords. OG. V = 5/20 ; OD. V = 5/30.

Mars 1902. — A plusieurs reprises, G... a souffert de maux de tête, s'accompagnant de vomissements et parfois de diplopie. OD. OG. V = 5/15. Les papilles, mais surtout la papille gauche ont encore leurs bords flous.

Décembre 1902. — Au mois de juin, G... a contracté un engagement dans l'infanterie coloniale. Il aurait encore eu des vomissements à deux reprises différentes. Les papilles sont redevenues

nettes, mais elles sont plus pâles qu'à l'état normal : OD. OG. V = 5/15.

Observation VI. — **Névrite optique bilatérale. — Ponction lombaire. — Amélioration considérable mais passagère des troubles oculaires** (Observation résumée).

Mme H... entre le 19 octobre 1906, à l'hôpital la Pitié, pour des maux de tête, s'accompagnant de troubles de l'ouïe et de la vue.

Examen des yeux : la pupille gauche est plus large que la pupille droite ; les réflexes à la lumière et à la convergence sont normaux. Les milieux transparents laissent voir les papilles très floues, avec des veines distendues et sinueuses. Il existe donc une névrite optique telle qu'on en rencontre dans les méningites : OD + 0, 50, V = 5/10 ; OG + 1 V = 5/10. La malade se plaint de maux de tête très violents qui la privent de sommeil. Les réflexes rotuliens et achilléens sont normaux. La malade est soumise aux injections de calomel.

26 *octobre*. — Les symptômes nerveux et oculaires n'ont pas varié. On fait une ponction lombaire.

Avant la ponction : OD + 0, 50 V = 5/10 : OG + 1 V = 5/10.

Aussitôt après la ponction : OD + 0, 50 V = 8/10 ; OG + 1 V = 9/10. L'examen du liquide céphalo-rachidien montre une lymphocytose abondante.

Pendant le mois de novembre, l'œdème des papilles diminua beaucoup, et le 23 on notait : « Les papilles sont presque complètement revenues à la normale. » Mais, malgré la continuation des injections de calomel, les troubles nerveux et oculaires se reproduisirent, et l'acuité visuelle baissa de nouveau. En janvier 1907, il apparut des troubles de la sensibilité dans tout le domaine du trijumeau droit. La malade quitta le service en février dernier.

Observation VII. — **Hydrocéphalie. — Ponctions lombaires. — Arrêt des symptômes de compression** (Observation résumée).

Enfant R. B..., âgé de un an, est amené dans le service de l'un de nous pour des troubles nerveux et de l'hydrocéphalie. La névrite optique fut constatée 8 mois auparavant, par M. Chevallereau. L'examen optalmoscopique, assez difficile à pratiquer, montre une névrite optique double avec pâleur de la papille. En trois mois, on fit quatre ponctions lombaires. Les parents crurent remarquer une amélioration dans l'état général de l'enfant qui fut moins agité et dormait mieux. Il sembla également que la névrite optique avait plutôt diminué, et que du côté gauche surtout, la papille avait repris sa netteté. Ajoutons que malgré l'absence de lymphocytose et de tout antécédent, on fit à l'enfant des frictions mercurielles.

OBSERVATION VIII. — **Tumeur cérébrale. — Névrite optique bilatérale. — Ponction lombaire. — Arrêt pendant plusieurs mois des troubles oculaires** (Observation résumée) (1).

M. X... consulte l'un de nous en mai 1904, pour une hémiparésie droite, compliquée de troubles de la parole. Le diagnostic porté est celui de ramollissement de la zone psycho-motrice de l'écorce de l'hémisphère gauche et de la circonvolution de Broca. Pendant les trois mois suivants, il se produit plusieurs accès d'épilepsie jacksonienne du côté droit, commençant par les muscles de la face, gagnant ensuite le membre supérieur, puis le membre inférieur. Pendant une période de plusieurs mois le malade est soumis au traitement mercuriel. Son état tantôt s'améliore, tantôt s'aggrave. A plusieurs reprises on a l'impression que le traitement est efficace. En décembre 1904, la situation s'est considérablement aggravée, l'abattement est plus prononcé. L'hémiparésie est plus marquée, mais la céphalée et les nausées font défaut et M. Parinaud ne constate aucune modification du fond de l'œil. Une intervention chirurgicale est déconseillée par deux médecins consultants qui sont d'avis que le diagnostic de néoplasme cérébral, en raison de l'absence de nausées, de céphalée et de névrite optique, est peu vraisemblable. Le traitement hydrargyrique est continué. De décembre 1904 à octobre 1905, la situation du malade s'améliore et s'aggrave alternativement plusieurs fois. En octobre, l'examen du fond de l'œil pratiqué par l'un de nous, fit constater la présence d'une névrite œdémateuse double typique, coïncidant avec une diminution de l'acuité visuelle.

Cette diminution était peu marquée, puisque le malade arrivait à lire assez facilement les caractères moyens de son journal.

D'octobre 1905 à mai 1906, il fut pratiqué 7 ou 8 ponctions lombaires (le liquide céphalo-rachidien a toujours été normal) et pendant toute cette période, les troubles oculaires ne s'aggravèrent pas. Il y eut même des diminutions passagères de l'œdème des papilles. En mai 1906, il y a augmentation nette de la névrite œdémateuse, avec diminution de l'acuité visuelle.

La trépanation est pratiquée le mois suivant. Elle fit constater la présence d'une tumeur sous-dure-mérienne comprimant les centres psycho-moteurs de la face et du membre supérieur. La tumeur, facilement énucléable, pesait 310 grammes. Immédiatement après l'opération, le malade eut une syncope, et mourut.

Les cas que nous venons de rapporter peuvent être classés

---

(1) L'observation a été publiée *in extenso* dans les *C. R. de la Société de neurologie*, juillet 1906 ; « De la paralysie par compression du faisceau pyramidal, sans dégénération secondaire », par M. J. BABINSKI, *Revue neurologique*, 1906, p.

approximativement d'après l'étiologie que nous leur supposons. Dans l'observation I, il s'agit nettement de troubles de compression consécutifs à un traumatisme, troubles de compression vraisemblablement dus à un épanchement intra-cranien. Dans les cinq observations suivantes, on retrouve des symptômes de méningites. Chez un seul malade la syphilis aurait été en cause. Chez trois de ces malades, les symptômes oculaires furent la névrite œdémateuse et une paralysie du moteur oculaire externe (2 fois la VIe paire gauche, 1 fois la VIe paire droite). Le quatrième de ces malades n'offrit aucun trouble des nerfs crâniens, en dehors de la névrite optique. Dans l'observation VI, l'étiologie est douteuse. Il est vraisemblable cependant qu'il s'agissait d'un cas de méningite.

C'est surtout l'étude clinique des malades des observations I, II, III, IV, V, qui nous a permis de suivre les heureux effets de la ponction lombaire, sur la névrite optique d'origine intra-cranienne. Amélioration rapide des troubles subjectifs dans certains cas, diminution parfois considérable des symptômes objectifs, telles sont, en résumé les modifications que l'on observe chez nos malades. Si l'acuité visuelle et le champ visuel ne sont pas toujours modifiés par l'évacuation du liquide céphalo-rachidien, c'est qu'ils ne présentent pas toujours une diminution bien notable, c'est qu'en général la compression intra-cranienne produit, au début, une névrite optique qui se manifeste à l'oculiste par la stase de la papille sans qu'elle se révèle au malade par des troubles de la vision. Plus tard, la continuité de la compression des éléments percepteurs ou conducteurs du nerf optique s'accompagne de diminution de l'acuité et du champ visuel, comme on peut le constater dans les observations V et VI. Dans ces conditions, les troubles subjectifs peuvent être immédiatement améliorés par la ponction lombaire. L'amélioration des troubles objectifs de l'appareil de la vision, coïncidant avec la diminution ou la disparition des autres troubles dus à la compression intra-cranienne, suffirait à prouver que la guérison partielle ou totale de la névrite optique est une guérison pour quelle la suggestion ne peut être invoquée.

Il est intéressant de constater que dans presque tous nos ıs, la première évacuation du liquide céphalo-rachidien fut

suivie, dans le délai d'une huitaine ou d'une dizaine de jours, d'une diminution très notable ou d'une disparition de l'œdème de la papille. Le flou qui persistait, le voile léger qui couvrait les bords de la papille mit en général un temps plus long à disparaître.

Signalons un point intéressant que font ressortir les résul tats de la ponction lombaire dans les cas de stase de la papille. L'amélioration des troubles de la vision parfois si rapide plaiderait en faveur des théories de Deyl et Dupuy-Dutemps, qui admettent que la stase de la papille est due à la compression de la veine centrale dans la gaine durale. C'est, du reste, ce que fait observer M. Dupuy-Dutemps dans sa thèse inaugurale.

L'étiologie des troubles nerveux constatés chez nos malades des observations II, III, V, VI, est restée obscure. Il s'agissait probablement de méningites dont l'étude clinique aidée par l'examen cytologique n'a pas permis de préciser la cause. Aussi avons-nous cru nécessaire, malgré l'absence de symptômes suffisamment nets dans les antécédents de nos malades, de joindre le traitement anti-syphilitique à l'évacuation du liquide céphalo-rachidien. La rapidité des résultats que nous avons obtenus, l'irrégularité avec laquelle les malades se soumettent aux injections hydrargyriques, la persistance des guérisons observées longtemps après l'abandon de toute thérapeutique spécifique, contrastent trop avec la lenteur habituelle de l'évolution clinique des névrites dues à une méningite syphilitique, et avec la fréquence de leurs rechutes ou de leurs récidives pour que l'on attribue au traitement hydrargyrique les résultats consécutifs à la ponction lombaire.

Chez l'enfant atteint d'hydrocéphalie, la ponction lombaire sera souvent la seule ressource thérapeutique qu'on aura pour diminuer la compression intra-cranienne (Obs. VII). Dans le cas de tumeur cérébrale, les résultats de la ponction lombaire ne peuvent être que palliatifs. La méthode de Quincke ne doit être employée dans ce cas, que si une opération plus radicale, telle que la craniectomie est ajournée ou refusée, pour un motif quelconque (Obs. VIII).

Chez plusieurs malades atteints de tumeur cérébrale, que nous avons observés à l'hôpital la Pitié, la ponction lombaire

n'a pas amené de modifications appréciables, même momentanées, dans les symptômes oculaires de compression intracranienne qu'ils présentaient. Dans le cas où le diagnostic est douteux, cette persistance de la névrite optique plaide en faveur de l'existence d'une tumeur intra-cranienne.

Nous ne décrirons pas la technique de la ponction lombaire. On trouvera, au besoin, tous les détails nécessaires dans les ouvrages de MM. Milian et Sicard. Il est toutefois quelques précautions à prendre, sur lesquelles nous devons insister. En ne les négligeant pas, on aura toutes chances d'éviter les accidents qu'on a pu observer après la ponction lombaire. 1° Le patient devra être placé dans la position horizontale; 2° le liquide céphalo-rachidien sera évacué très lentement, goutte à goutte, et en petite quantité (8 à 10 cmc. au maximum); 3° on recommandera au malade de garder le repos au lit pendant plusieurs jours.

Conclusions. — La ponction lombaire doit être considérée comme une méthode de traitement curatif des névrites optiques dues à un épanchement intra-cranien (épanchement post-traumatique ou d'origine inflammatoire).

Dans les cas de névrites optiques consécutives à une tumeur intra-cranienne, la ponction lombaire ne peut être que palliative.

Dans tous les cas, où elle est indiquée, la ponction lombaire devra être pratiquée avec prudence, et la quantité de liquide évacué devra être d'autant moins élevée que les symptômes de compression seront plus marqués. Il sera utile dans ce cas, de renouveler la ponction, autant de fois que l'intervention sera jugée nécessaire pour éviter les troubles dus à la compression, et en particulier l'atrophie des nerfs optiques qui peut être la suite des névrites optiques d'origine intra-cranienne.

BIBLIOGRAPHIE

Dupuy-Dutemps. — Pathogénie de la stase papillaire dans les affections intra-craniennes. Thèse de Paris, 1900.

Babinski et Nageotte. — Contribution à l'étude du cytodiagnostic du liquide céphalo-rachidien dans les affections nerveuses. *Bulletins de la Société médicale des hôpitaux de Paris*, 1901.

Chevallereau. — *Bulletins de la Société d'ophtalmologie de Paris*, 1902.

Dupuy-Dutemps. — *Bulletins de la Société d'ophtalmologie de Paris*, 1902.

Lapersonne (de). — Lymphocytose rachidienne et affections oculaires. *Bulletins de la Société française d'ophtalmologie*, vol. XX, 1903, p. 185.

ABADIE. — Traumatisme cranien, épilepsie jacksonienne, œdème papillaire. Amélioration des troubles visuels immédiatement après une ponction lombaire. — Guérison définitive à la suite du traitement mercuriel. *Revue française de médecine et de chirurgie*, 1903, n° 20, p. 463.
MILIAN. — Le liquide céphalo-rachidien. Paris, 1904.
MOISSONNIER. — Un cas de névrite optique toxique post-scarlatineuse chez une fillette. *Société médicale d'Indre-et-Loire*, séance du 3 mars 1907. *Le Petit Indépendant médical*, n° 3, 1907.

CHANCRE INDURÉ DE LA CONJONCTIVE,

par **E. Aubineau** (de Brest).

Bien que le chancre syphilitique de la conjonctive constitue une affection peu commune, des travaux relativement nombreux ont fixé d'une façon assez nette ses caractères. Dans l'*Encyclopédie française d'ophtalmologie*, Morax lui consacre un intéressant chapitre et insiste sur les deux signes primordiaux qu'il présente : adénopathie satellite et induration ; le nombre de cas relatés dans la bibliographie qui termine ce chapitre montre que l'affection, tout en étant peu commune est loin d'être exceptionnelle et il y a lieu de supposer que beaucoup de cas ont dû passer inaperçus.

Notre intention n'est ici que de décrire l'observation qu'il nous a été donné de suivre, dans laquelle la recherche de la *spirochaete pallida* a été positive et nous a permis de faire le diagnostic. Il s'agissait d'une jeune femme mariée depuis deux mois à un marin. Nous n'avons pas pu examiner le mari qui quitta la France quelques jours après son mariage ; il nous a été d'ailleurs impossible de déceler la source de la contamination, ce qui, on le sait, est généralement la règle quand il s'agit de chancres du visage.

OBS. — Madame L..., âgée de 22 ans, se présente à notre consultation le 29 janvier 1906. Depuis environ 3 semaines, cette dame a remarqué une légère sécrétion de l'œil droit avec sensation de gêne mal définie en même temps qu'elle notait l'apparition d'une « glande » en avant de l'oreille droite ; la vision est parfaite.

En faisant basculer la paupière inférieure, nous constatons la présence, sur la conjonctive palpébrale, d'un exsudat blanc-jaunâtre de 10 à 11 millimètres d'étendue tranversale sur 3 à 4 millimètres de hauteur, plus rapproché du cul-de-sac que du bord libre (Pl. I, fig. 1). L'exsudat a les caractères d'une fausse membrane très adhérente et dépasse le niveau de la muqueuse qui l'entoure. La

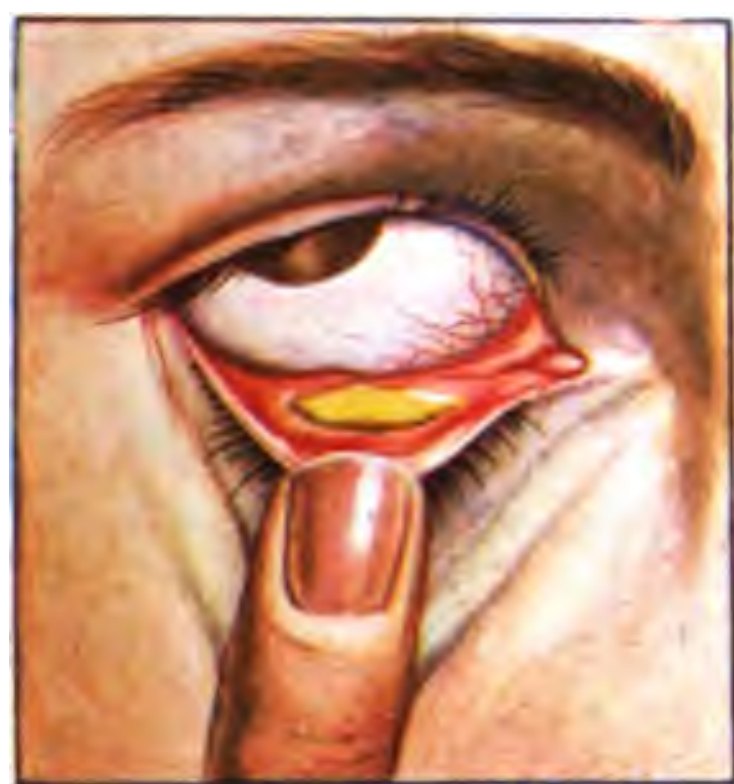


Fig. 1



Fig. 2



Fig. 3



Fig. 4

Planche I

E. Aubineau — **Chancre induré de la conjonctive.**

Fig. 1. — Aspect de la lésion le 29 janvier 1906.
Fig. 2. — Aspect du chancre le 20 mars 1906
Fig. 3. — Bourgeonnement conjonctival le 20 avril 1906.
Fig. 4. — Aspect du globe et de la conjonctive le 19 octobre 1906.

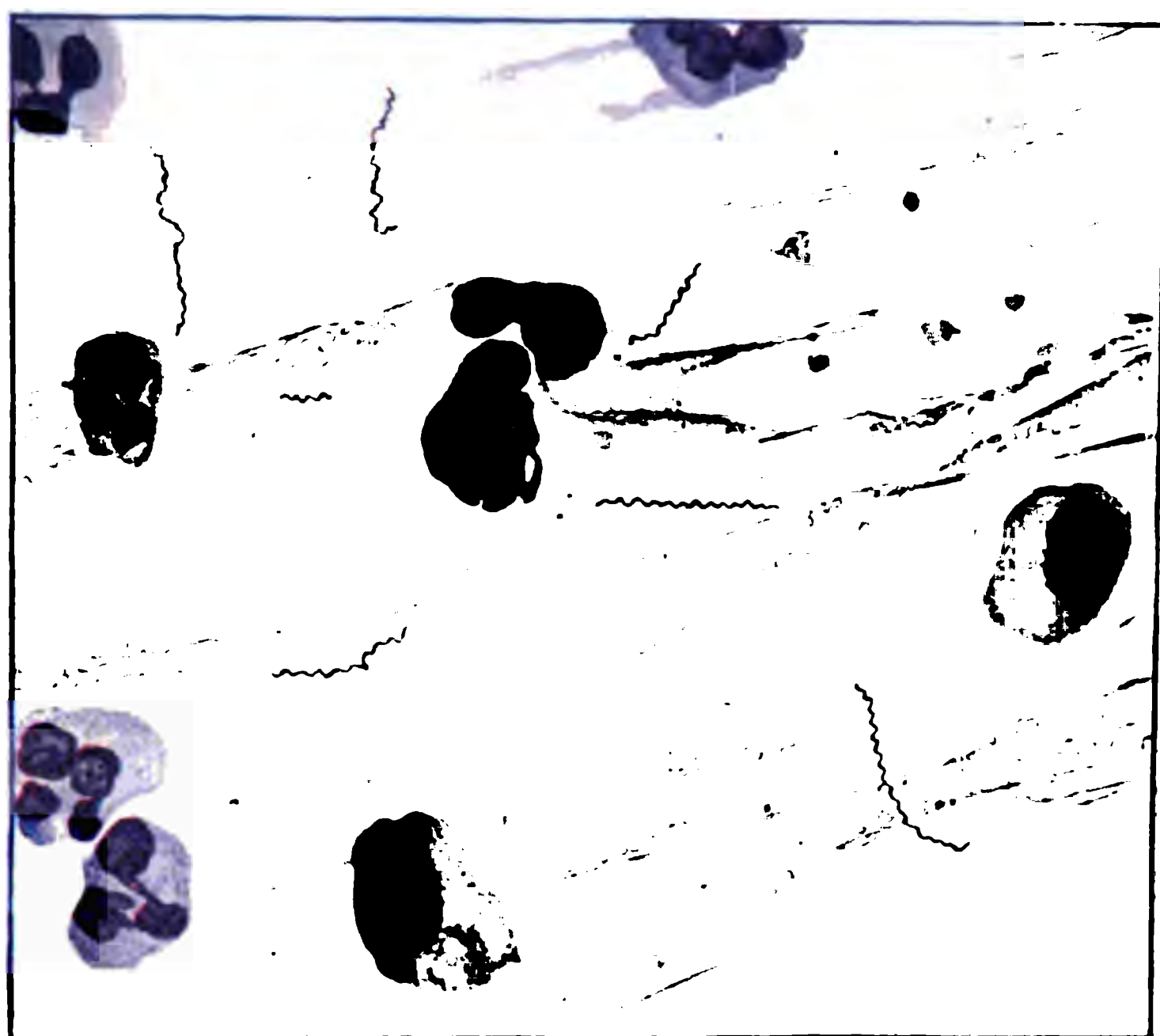


Fig. 1



Fig. 2

Planche II

Fig. 1 — E. Aubineau. — **Chancre induré de la conjonctive.**
Frottis de la sécrétion conjonctivale coloré par la méthode de Proca-Vasilescu. Spirochète pâle.
Fig. 2. — V. Morax. — **Nouveaux procédés de diagnostic de la syphilis.**
Imprégnation des spirochètes pâles dans un chancre induré cutané par la méthode de Levaditi-Manouélian. Spirochètes nombreux colorés en noir (d'après une préparation de Manouélian).

conjonctive palpébrale est peu injectée et la rougeur ne s'étend pas sur la conjonctive bulbaire qui semble normale. La sécrétion, muco-purulente, est peu abondante.

Il y a une adénite préauriculaire, dure et indolente, de la grosseur d'une amande.

Nous pensons à une conjonctivite pseudo-membraneuse. Frottis de lamelles négatifs. Ensemencement de 2 tubes sérums mis à l'étuve. T. : lavages avec une solution légère de permanganat de potasse.

31 *janvier*. — Pas de modification appréciable dans l'aspect et l'étendue de l'exsudat. Les tubes ensemencés n'ont pas cultivé ; nous apprenons que plusieurs cas de c oup ont été observés dans la maison de madame L..., et nous faisons pratiquer une injection de sérum antidiphtérique.

5 *février*. — L'exsudat tend à envahir le cul-de-sac.

10. — Aggravation notable. Du chémosis péricornéen apparaît ; l'exsudat a toujours le même aspect mais a envahi le cul-de-sac pour le dépasser et remonter sur la conjonctive bulbaire en dedans de la cornée.

15. — La paupière inférieure commence à gonfler. Le chémosis conjonctival entoure toute la cornée. L'adénite préauriculaire augmente et les ganglions sous-maxillaires sont également pris.

19. — L'aggravation est progressive. Nous devons abandonner l'idée d'une conjonctivite pseudo-membraneuse pour penser à une lésion de nature tuberculeuse ou syphilitique, qui évolue.

22. — Le gonflement de la paupière inférieure et de la conjonctive augmente progressivement ; les mouvements du globe se limitent. L'œdème palpébral est particulièrement dur et il y a une véritable induration de la paupière qui ne se laisse plus retourner et ne permet que difficilement l'examen du cul-de-sac. L'exsudat perd son caractère pseudo-membraneux pour prendre l'aspect d'une ulcération peu profonde à contours irréguliers, dont la couleur blanchâtre tranche sur le fond rouge de la conjonctive qui l'entoure.

Nous étalons sur des lames le produit de raclage de l'ulcération et prions notre confrère et ami le D[r] Moran de bien vouloir rechercher les spirochètes. Cette recherche est posititive comme en témoigne un des dessins qui accompagne ce travail (1). (Pl. II, fig. 1.)

(1) Les préparations ont été colorées par le procédé de Proca et Vasilescu. Ce procédé est très rapide et nous en donnons la technique.

On fixe à l'alcool.

On laisse agir pendant 10 minutes la solution colorante.

Solution A :	Acide phénique pur. . . .	50 gr.
	Tannin	40 gr.
	Eau.	100 gr.
	Fuchsine basique.	2 gr. 50 dissoute dans 100 cc. d'alcool.

1er *mars*. — L'examen général de madame L... révèle une éruption discrète ayant toutes les allures de la roséole syphilitique. Il s'agit donc bien d'un « chancre induré de la conjonctive ». Le traitement est aussitôt institué : 4 cuillerées à café par jour de liqueur Van Swiéten.

10. — Le chancre continue à évoluer. La cornée devient trouble et offre l'apparence d'une cornée atteinte de « kératite parenchymateuse ». Le gonflement et l'induration augmentent de plus en plus aussi bien du côté de la conjonctive que du côté de la paupière inférieure qui forme un volumineux bourrelet dépassant en dehors le niveau de l'angle externe. Toute exploration du cul-de-sac est impossible.

20. — La cornée est entièrement trouble sans ulcération ; elle est recouverte en haut et en dehors par des replis de la conjonctive.

L'adénite préauriculaire atteint le volume d'une noix ; l'engorgement des ganglions sous-maxillaires a également augmenté.

Le gonflement et l'induration des tissus qui bordent et entourent la lésion provoquent une sensation de tension nettement douloureuse qui cause de l'insomnie.

Le chancre semble avoir atteint son complet développement (fig. 2).

De nouvelles recherches de « spirochètes » sont positives.

24. — Un changement favorable se produit ; les contours de l'ulcération tendent à se régulariser ; les tissus sont moins tendus. Les douleurs éprouvées par la malade font de nouveau place à une simple sensation de gène.

31. — La lésion s'améliore manifestement. L'engorgement ganglionnaire diminue de volume ; le gonflement de la paupière inférieure et de la conjonctive est moins accentué. La conjonctive bulbaire qui entoure la plaie tend à bourgeonner. La cornée est toujours très trouble et il n'est toujours pas possible d'explorer le cul-de-sac.

La recherche des spirochètes est négative.

10 *avril*. — L'amélioration continue progressive mais lente ; elle se manifeste plutôt par les modifications objectives de la conjonctive bulbaire que par les modifications de l'induration et de l'œdème de la paupière. Le travail de bourgeonnement est commencé et donne un aspect particulièrement remarquable.

---

absolu qui sert de mordant.

On lave sous un filet d'eau et on sèche.

On colore ensuite pendant 1 à 5 minutes avec la

Solution B :	Violet de gentiane solution alcool. concentrée . . .	10 cc.
	Acide phénique liquide	5 cc.
	Eau distillée.	100 cc.

On lave à l'eau, on sèche et on monte dans le baume de Canada. Les spirochætes apparaissent sous forme de spirilles fins à nombreux tours, colorés en violet intense, tranchant sur le fond finement granuleux et violet pâle de la préparation.

20. — La cornée est entourée par de multiples bourgeons, à contours réguliers et circulaires, qui ont recouvert l'ulcération. Ces bourgeons sont aplatis et par leur couleur et leur disposition dessinent une bien curieuse mosaïque ; ils masquent presque totalement la cornée sur laquelle ils semblent contracter des adhérences (Pl. I, fig. 3) ; on n'aperçoit plus la cornée que dans un seul point et à ce niveau le trouble cornéen se traduit par une opacité laiteuse.

28. — L'adénite sous-maxillaire a presque totalement disparu ; l'adénite préauriculaire diminue très notablement. La peau de la paupière inférieure commence à se plisser.

10. — La réparation s'accentue. La diminution du gonflement palpébral permet d'éloigner les surfaces en contact et de constater la présence d'une bride cicatricielle très épaisse qui s'est établie entre le bulbe et la paupière inférieure au niveau de la lésion initiale. Les bourgeons qui recouvraient la conjonctive bulbaire se sont réunis pour former une surface unie et dégagent progressivement la cornée qui, très trouble, porte en son centre une infiltration blanchâtre comme calcaire.

25. — Il n'y a plus d'adénite ; la peau de la paupière inférieure se plisse de plus en plus ; les mouvements de l'œil encore limités prennent de l'extension ; la cornée se dégage.

13 *juin*. — On commence à distinguer les contours de la cornée, mais la limite du limbe ne se voit que très difficilement en bas et en dedans.

Mme L... est enceinte ; elle a continué sans interruption son traitement.

16 *juillet*. — La transparence de la cornée est très altérée ; on devine cependant l'emplacement de la pupille ; l'ombre de la main est perçue. Le gonflement palpébral a disparu.

30 *août*. — Mme L..., mal conseillée, a cessé tout traitement depuis la dernière visite. Elle est accouchée le 1er août d'un enfant mort-né.

La cornée légèrement éclaircie permet de distinguer la main à 0 m. 30.

19 *octobre*. — Nous revoyons la malade pour la dernière fois. Bien qu'il se soit écoulé plus de 10 mois depuis le début de l'affection, le travail de réparation n'est pas encore terminé ; la conjonctive bulbaire n'a pas encore repris sa transparence et sa minceur normales. La peau de la paupière inférieure est flasque, le bord ne présente pas de cils et à ce niveau la peau semble se continuer sans transition avec la muqueuse conjonctivale.

Quant à la cornée, sa transparence est toujours très altérée ; l'infiltration blanchâtre qu'on remarquait à son centre est moins étendue et moins épaisse (Pl. I, fig. 4). Les doigts sont comptés à 0 m.50 ; on aperçoit le bord supéro-externe de la pupille qui se dilate sous l'influence de l'atropine et ne paraît pas avoir contracté d'adhérences.

La bride cicatricielle que le chancre a laissé est large et épaisse ; les mouvements de l'œil semblent cependant faciles, encore convient-il d'attendre que la cornée soit éclaircie pour apprécier la gêne que le symblépharon est susceptible d'apporter à la vision.

Telle est l'observation que nos dessins et nos notes nous ont permis de transcrire avec une scrupuleuse exactitude ; la planche jointe à ce travail représente les lésions dans leurs quatre phases principales.

Ceux qui, comme nous, se trouveront pour la première fois en présence d'un chancre syphilitique de la conjonctive à son début comprendront l'hésitation du diagnostic et penseront peut-être tout d'abord à une conjonctivite pseudo-membraneuse. L'induration et l'adénite satellite sont sans doute les signes primordiaux d'une semblable lésion mais l'induration est plus tardive et par suite moins importante que l'adénite pour le diagnostic précoce ; l'affection débutait seulement quand nous vîmes notre malade et cependant l'adénite pré-auriculaire avait déjà été remarquée depuis trois semaines. Plus tard, quand la lésion d'exsudative devient ulcérative, l'induration est, au contraire, le signe de diagnose le plus important, car l'adénite est commune à la tuberculose et à la syphilis conjonctivale.

Nous avons eu la bonne fortune de trouver le « spirochæte pallida » et de pouvoir poser le diagnostic avant que l'apparition des accidents secondaires vint confirmer l'hypothèse de syphilis.

La recherche des « spirochètes » fut encore positive 20 jours après le début du traitement, mais le chancre évoluait encore ; elle fut négative quand le chancre entra en voie de réparation.

La lésion que nous avons observée était particulièrement grave et avait un caractère phagédénique ; son évolution a été longue puisqu'elle n'a acquis son complet développement qu'au bout de trois mois : le travail de réparation a été très long et le bourgeonnement conjonctival de si curieux aspect (Pl. I, fig. 3) a précédé la disparition de l'adénite et de l'induration.

La cornée se troubla avant le complet développement du chancre et offrit dès ce moment (10 mars) les caractères de la « kératite interstitielle » ; cette kératite, contrairement aux faits

qui ont été signalés, n'a donc pas été une complication ultérieure, mais une affection concomitante qui a coïncidé avec les lésions évolutives de la conjonctive et est entrée en voie de régression quand ces lésions ont disparu.

Nous devons tenir compte de cette complication pour apprécier le pronostic ; en outre, et c'est là un point important à retenir, le « chancre syphilitique de la conjonctive » est susceptible d'entraîner des lésions cicatricielles ; l'étendue de la plaie et la disposition fâcheuse des surfaces ulcérées peuvent produire, comme dans notre cas, un symblépharon qui assombrit le pronostic et oblige à de prudentes réserves.

CONJONCTIVITE PURULENTE CHEZ UN ENFANT NÉ A LA SUITE DE L'OPÉRATION CÉSARIENNE,

par M. **A. Terson.**

Déjà, dans les anciens travaux des accoucheurs et ophtalmologistes,on retrouve la notion toute logique que l'ophtalmoblennorrhée du nouveau-né est due à la contamination vaginale. Cette notion, presque exclusive chez certains,est rejetée en partie par d'autres qui admettent, à côté d'elle, diverses considérations étiologiques plus discutables (refroidissement et autres causes générales).

Plus près de nous, en particulier au début de nos études, il y a plus de vingt ans, la théorie de la contamination non seulement *vaginale*, mais encore *gonococcique*, était à peu près seule acceptée, presque imposée comme un dogme. Il en résultait, tout d'abord, que l'ophtalmie purulente du nouveau-né avait toujours une origine blennorragique, au sens vénérien du mot, c'est-à-dire que le père ou la mère étaient considérés comme ayant contracté, le plus souvent extra-conjugalement, une blennorragie ayant parfois entraîné la cécité ou la quasi-cécité de leur enfant, responsabilité morale que certains parents portaient de la manière la plus douloureuse.

De plus, l'accoucheur ou la sage-femme avaient toujours tort quand l'ophtalmie se produisait chez le nouveau-né, d'où récriminations et haine réflexe des parents devant les fréquen-

tes insinuations ou conclusions inconsidérées de l'ophtalmologiste.

Cependant nous savons actuellement, après quinze ans de bactériologie clinique (comme pour les uréthrites en général) que l'ophtalmie purulente du nouveau-né n'est pas toujours gonococcique. Déjà Kroner, Widmark, l'avaient affirmé. Depuis, Chartres, Groenow, Haupt, Gonin, surtout Druais, dans un travail très précis (1), ont étudié la question, et Druais conclut que les ophtalmies gonococciques ne comprennent pas plus de la moitié des conjonctivites du nouveau-né. Même en tenant compte des causes d'erreur, ceci cadre complètement avec notre expérience personnelle. Que de fois nous avons recherché, dans les plus purulentes des conjonctivites du nouveau-né, le gonocoque en ne le rencontrant guère que dans un tiers des cas, à notre grand étonnement, diminué aujourd'hui par les statistiques citées plus haut, prouvant que la conjonctivite purulente n'est pas obligatoirement la blennorragie gonococcique de l'œil !

Puisque des microbes très divers peuvent la provoquer, il ne faudra plus incriminer perpétuellement la blennorragie gonococcique des parents, sauf constatation du gonocoque et aveux, si l'on juge indispensable de les faire intervenir.

De plus certains cas d'ophtalmie purulente se produisent malgré une désinfection vaginale précoce, répétée, prolongée de mille manières par les accoucheurs les plus compétents, les plus officiels, et non seulement dans leur pratique hospitalière, mais encore dans leur pratique privée.

Il y a parfois ophtalmie sans la moindre faute, avec même le plus grand zèle gynécologique.

Il faut donc en finir avec l'étrange prétention, souvent exprimée, de *supprimer* l'ophtalmie purulente en tant que maladie, alors que, comme tout accident humain, en partie évitable, on ne pourra que la réduire au minimum par une prophylaxie serrée. Il est par suite juste de ne point incriminer toujours l'accoucheur (y a-t-il même jamais une raison formelle pour le faire ?) dans l'apparition de la conjonctivite purulente.

---

(1) Druais, *Recherches clin. et bactériol. sur les ophtalmies du nouveau-né*, Th. de Paris, 1904.

Il est nécessaire de continuer à proposer un blâme et peut-être (comme le font les Américains) des mesures pénales contre les sages-femmes qui ne craignent point de laisser, sans soins spéciaux, évoluer une grave conjonctivite purulente.

Il y a d'ailleurs souvent chez les accoucheurs et les médecins, une prétention particulière à soigner l'ophtalmie (que dirait-on d'un ophtalmologiste qui ferait des accouchements !) et à n'appeler l'ophtalmologiste que si elle *devient* grave, chose que l'accoucheur ne sait bien que lorsque des accidents cornéens parfois incurables ont commencé. Mais, pensons-nous, certains accoucheurs et sages-femmes auront moins de tendance à refuser à l'avance tout concours de l'ophtalmologiste (plus d'une fois insinué par la famille) s'ils savent que leur conduite ne sera point critiquée par l'ophtalmologiste et si celui-ci a cette conviction, basée sur les faits, que dans bien des cas il n'y a pas eu de faute commise.

Ces considérations paraîtront plus justifiées encore lorsque la conjonctivite surviendra, sans que l'accoucheur s'en soit mêlé, pour ainsi dire, *avant que l'enfant soit né.*

Ce sont les cas d'ophtalmie *congénitale*, parfois gonococcique (Morax), signalés depuis Demours, par beaucoup d'ophtalmologistes et d'accoucheurs, tout dernièrement encore par Queirel et par Armaignac (1), et appelée même par quelques-uns, *intra-utérine*. Leur gravité est variable puisque l'enfant peut naître avec les cornées perforées ou même des moignons vidés et que l'on connaît des cas de *fistule* congénitale de la cornée (2). La pathogénie de ces infections, encore obscure, a été récemment de nouveau discutée dans le travail d'Armaignac et dans la thèse de Druais.

Il y a peu de temps, un cas de conjonctivite purulente, on ne peut plus intra-utérin, s'est présenté à notre observation.

Le 27 novembre 1906, M. Tuffier pratiqua l'opération césarienne au dispensaire de la Cité du Midi, sur une femme qui, quinze ans auparavant, avait eu un accouchement des plus difficiles. Atteinte d'un rétrécisssement du bassin, elle fut,à cette époque,soumise à diverses manœuvres (crâniotripsie du fœtus,etc.) qui entraînèrent d'énormes déchirures du vagin et de la cloison recto-vaginale, n'ayant

(1) Armaignac, Sur un cas d'ophtalmie purulente congénitale. *Ann. d'Oculist.*, octobre 1902.

(2) A. Terson, Fistule congénitale de la cornée. *Soc. fr. d'Opht.*, 1899.

laissé persister, après une cicatrisation pénible, qu'une sorte de cloaque ano-vaginal conduisant à l'utérus par un trajet excessivement étroit et sinueux. Elle redevint néanmoins par là une seconde fois enceinte et sa situation nécessita, à terme, vu l'impossibilité d'un accouchement vaginal, l'opération césarienne dont nous venons de parler. Elle se fit sans incident et guérit très rapidement. Mais, dès que la tête de l'enfant apparut par l'incision utérine, les assistants remarquèrent que le nouveau né avait les yeux rouges, gonflés et sécrétant : je lui donnai mes soins dès que cela fut possible. Il s'agissait d'une conjonctivite *purulente* bilatérale *très intense*, mais qui guérit, en une dizaine de jours par notre traitement combiné (nitrate d'argent et permanganate), sans aucun accident.

Le Dr Hallion, auquel fut confié l'examen bactériologique du pus, y trouva de nombreux micrococques, en particulier « des *diplocoques* dont les éléments sont en grain de café et associés aux *staphylocoques*. Très souvent ils se groupent en tétrades. *Ils prennent bien le Gram*, ce qui les différencie du gonocoque. Ils ont les caractères du tétragène ».

Wintersteiner (1) a signalé un cas de sécrétion purulente unilatérale chez un enfant venu au monde par opération césarienne. Mais il s'agissait d'une conjonctivite avec sécrétion purulente du *sac lacrymal*, à type congénital. Dans notre cas, la pression sur les sacs lacrymaux ne provoquait aucun reflux purulent.

ATROPHIE DU NERF OPTIQUE CONSÉCUTIVE A UNE DACRYOCYSTITE AIGUE,

par M. **H. Villard** (de Montpellier).

Des multiples complications qui peuvent survenir dans le cours des dacryocystites aiguës, l'atrophie du nerf optique, avec perte absolue de la vision du côté atteint, constitue une des plus graves que l'on puisse observer. Cet accident, particulièrement redoutable, est heureusement très rare ; aussi les cas de ce genre qui ont été publiés peuvent-ils être facilement dénombrés puisqu'ils atteignent à peine le chiffre dix-sept. Ces quelques observations, éparses dans la littérature ophtalmologique, ont été réunies dans deux monographies auxquelles je renvoie ceux que cette question intéresserait plus parti-

(1) Wintersteiner, *Soc. de méd. de Vienne*, 1905.

culièrement et qui ont pour auteurs, l'une M. le professeur Truc, et l'autre M. le Dr Mouzels. Je n'analyserai pas, une à une, les observations auxquelles je viens de faire allusion, car on les trouvera reproduites en détail dans les deux mémoires que je viens de citer. Je me contenterai, pour mettre à jour la bibliographie de cette question, de signaler l'existence d'un nouveau cas qui a été rapporté par M. le Dr Jean Galezowski dans la séance du 9 janvier 1906 de la Société d'Ophtalmologie de Paris (1).

Aux dix-sept observations déjà connues je vais joindre un cas personnel (2) dont la publication me paraît justifiée par la rareté vraiment excessive des atrophies du nerf optique consécutives aux dacryocystites aiguës.

M. B..., âgé de 56 ans, se présente pour la première fois à ma consultation le 12 janvier 1904. Il me raconte que son œil gauche larmoyait depuis fort longtemps, et qu'il existait dans la région du sac lacrymal un gonflement que la pression arrivait difficilement à faire disparaître.

Le 26 décembre 1903 il a commencé à souffrir de l'œil gauche dont les paupières se sont rapidement gonflées ; cette tuméfaction n'a pas tardé à devenir excessive et à envahir tout le côté gauche de la face. Dans les premiers jours de janvier 1904, ce phlegmon du sac lacrymal gauche s'est ouvert, et le pus est sorti par deux orifices situés, l'un au niveau du sac lui-même, et l'autre beaucoup plus haut, à l'extrémité interne de la paupière supérieure gauche. L'ouverture de cet abcès n'a pas déterminé une bien grande détente des phénomènes réactionnels, et hier seulement M. B... a pu entr'ouvrir les paupières pour la première fois, ce qui lui a permis de se rendre compte que la vision de l'œil gauche était à peu près nulle. Effrayé par cette constatation, il est venu me consulter au plus tôt.

Lors de mon premier examen, le 12 janvier 1904, je notai, du côté gauche, l'existence d'un gonflement énorme des paupières qui ne peuvent s'entr'ouvrir qu'avec la plus grande difficulté. Ce gonfle-

---

(1) Dans la discussion qui a suivi cette communication, M. le Dr Jocqs a signalé qu'il avait observé un cas tout à fait semblable ; il est probable que ce cas est le même que celui publié par Poinot en 1897.

(2) J'ai eu l'occasion de voir en 1900 et en 1901 la malade qui fait l'objet de l'observation I du mémoire publié par M. le professeur Truc (*Annales d'Oculistique*, 1900, t. CXXIII, p. 96). Cette malade avait été atteinte en septembre 1899 d'une névrite optique avec atrophie rapide et complète déterminée par un phlegmon de l'orbite consécutif à une dacryocystite purulente ancienne. J'ai pu me rendre compte que l'état oculaire n'avait pas changé et que la vision était toujours nulle.

ment est surtout marqué dans la région du sac lacrymal gauche. A ce niveau, il existe plusieurs orifices cutanés qui laissent suinter un peu de pus ; au-dessus, on voit un autre orifice, beaucoup plus important, disposé en forme de fente allongée, et qui siège à la partie la plus interne de la paupière supérieure gauche. Un stylet pénètre facilement à travers ces divers orifices cutanés ; il s'enfonce très profondément et il bute contre une portion d'os dénudé. Quand on entr'ouvre de force les paupières, on voit que le globe oculaire gauche est en état d'exophtalmie manifeste, qu'il est à peu près immobile et comme enchâssé dans un chémosis gélatineux exubérant. La cornée est saine. La pupille est dilatée, très difficilement et très faiblement contractile sous l'influence de la lumière ; elle se contracte dès que l'on ouvre l'œil congénère. La vision est à peine quantitative. L'examen ophtalmoscopique est particulièrement difficile : les milieux sont transparents ; la papille est blanchâtre, ses bords sont flous ; les vaisseaux rétiniens sont perçus avec une certaine difficulté, car ils apparaissent comme noyés dans l'œdème péri-papillaire.

J'incisai immédiatement toute la paroi antérieure du sac lacrymal gauche, de façon à réunir les divers orifices qui l'avaient perforée et à donner une large issue au pus. Après un lavage et un curettage soigneux, j'introduisis dans la cavité une mèche de gaze iodoformée. Enfin, je fis appliquer six sangsues à la mastoïde gauche.

Le 14 janvier 1904, c'est-à-dire deux jours plus tard, les paupières commencent à se dégonfler légèrement. L'exophtalmie et le chémosis gélatineux ont diminué, mais persistent encore. L'abcès lacrymal suppure abondamment. La vision est à peine quantitative. La papille est blanche, à bords flous ; les vaisseaux rétiniens sont filiformes.

Les jours suivants, cette atrophie du nerf optique fait de rapides progrès, et le 19 janvier 1904 la vision est totalement abolie. La cavité du sac est toujours le siège d'une suppuration très abondante ; il existe dans la profondeur une assez grande étendue d'os nécrosé.

Le 1er février 1904, l'abcès lacrymal n'est pas encore fermé et suppure beaucoup ; le stylet bute toujours contre un os dénudé. La partie interne de la paupière supérieure est bridée par une adhérence consécutive à l'ouverture qui s'est faite en ce point. L'œil gauche est légèrement exophtalme, mais le chémosis a disparu complètement. La pupille gauche est dilatée, non contractile. La vision de l'œil gauche est absolument nulle. La papille se présente sous la forme d'un disque blanc nacré d'où émergent quelques vaisseaux très grêles.

Je revois pour la dernière fois M. B... le 13 février 1904. La paupière supérieure gauche se soulève difficilement, car elle est retenue du côté du grand angle par des adhérences profondes. La plaie de la région lacrymale est fermée, tout au moins en apparence. Le

bulbe oculaire est encore un peu rouge, mais il n'est presque plus saillant. La papille présente toujours le même aspect blanc nacré avec quelques vaisseaux filiformes. La vision de l'œil gauche est nulle. La tension intra-oculaire est normale.

Des renseignements que j'ai pu me procurer récemment, il résulte que M. B... se trouve toujours placé dans le même état visuel.

INDEX BIBLIOGRAPHIQUE.

AUBARET. — *Soc. d'anatomie et de physiologie de Bordeaux*, 18 avril 1902.

BADAL. — In thèse de Mouzels, 1902-1903, Bordeaux.

BISTIS. — *Société impériale de médecine de Constantinople*, 1er janvier 1892 ; in *Annales d'Oculistique*, 1893, t. CIX, p. 210.

BUSINELLI. — *La clinica moderna*, IV, 20.

CABANES et ULRY. — *Bulletin de la Société d'anatomie et de physiologie de Bordeaux*, 1897, t. XVIII, p. 140.

FUCHS. — *Centralbl. f. prakt. Augenh.*, août 1880, p. 252-253.

FULTON. — *Arch. ophtalm. et otol.*, 1885, 14, n° 9, p. 164-166.

GALEZOWLKI (JEAN). — *Soc. d'opthalmologie de Paris*, 9 janvier 1906.

DE GRAEFE. — *Klin. Mon. f. Augenh.*, 1863, et *Annales d'Oculistique*, 1863, t. XLIX, p. 247.

GRUNBERG. — *Wietsnik ophtalmologii*, 1892, et *Centralbl. f. prakt. Augenh.*, 1892.

MOUZELS. — *Etude clinique des complications orbitaires des dacryocystites*, th. de Bordeaux, 9 janvier 1903, n° 67.

POINOT. — *La Clinique ophtalmologique*, 10 janvier 1897.

TRUC. — *Annales d'Oculistique*, 1900, t. CXXIII, p. 94-103.

VALUDE. — *Bulletin de la Soc. d'ophtalmologie de Paris*, 1895, t. VIII, p. 60.

PHLEGMON DE L'ORBITE AVEC ATROPHIE OPTIQUE CONSÉCUTIVE A UNE SINUSITE MAXILLAIRE ET PROVOQUANT UNE OPHTALMIE SYMPATHIQUE,

par le Dr **Teillais**, (de Nantes).

Si aux nombreux travaux qui ont été publiés depuis ces dernières années sur les complications oculaires provenant des sinusites je me permets d'ajouter une nouvelle observation, c'est qu'elle m'a paru réunir à elle seule quelques-unes des manifestations les plus rares aussi bien que les plus graves, puisqu'elles ont abouti à la cécité d'un œil et compromis la vision de l'autre dans un très court espace de temps.

C'est même grâce à la rapidité singulière de leur évolution que j'ai pu rassembler à temps les éléments de ce travail que j'avais hâte de vous communiquer, au moment à peine où la malade vient de quitter Nantes.

Il s'agit d'une jeune fille de 25 ans, de santé robuste, sans antécédents.

La simple énumération des faits qu'il m'a été donné d'observer vous permettra tout de suite d'apprécier leur importance au point de vue des lésions anatomiques et des troubles fonctionnels qui en ont été la conséquence.

Leur développement a suivi les étapes suivantes :

A gauche, sinusite maxillaire aiguë, se transformant en polysinusite, phlegmon de l'orbite, cécité soudaine, atrophie papillaire.

A droite, malgré l'intégrité absolue des cavités sinusiennes, troubles oculaires éclatant d'une façon inattendue et se traduisant par une diminution graduelle de l'acuité visuelle. Neuro-rétinite.

La sinusite maxillaire aiguë qui se trouve être le point de départ de tous les accidents qui ne tarderont pas à se dérouler est d'abord une affection peu commune. De bonne heure Ziem démontrait que la forme aiguë était exceptionnelle, tandis qu'il existait une forme chronique d'une extrême fréquence et qui ordinairement était dépourvue des symptômes connus de la sinusite.

Cette sinusite qui chez notre malade a son siège à gauche, alors que les cavités droites sont intactes et conserveront jusqu'à la fin leur intégrité, ne restera pas longtemps isolée, comme nous le verrons plus tard, et l'intervention chirurgicale viendra nous démontrer d'une façon évidente l'extension du processus infectieux aux différents sinus, le sinus frontal excepté, constituant alors une polysinusite, ainsi qu'on se l'explique facilement quand on songe aux rapports étroits qui existent entre les diverses cavités pneumatiques de la face. C'est du reste, dit avec raison de Lapersonne, à la participation de plusieurs sinus à l'infection et à la suppuration que l'on doit presque toutes les manifestations oculo-orbitaires.

Dans le cas qui nous occupe, cette extension produira des ravages considérables marqués par le phlegmon de l'orbite et des altérations osseuses qui se termineront par la destruction presque totale du plancher de l'orbite dont il ne subsistera que le rebord inférieur et que nous croyons devoir attribuer à de l'ostéomyélite aiguë.

L'unilatéralité des complications oculaires est pour ainsi dire une règle absolue et il est extrêmement rare de constater leur

extension aux deux yeux ou de voir l'œil sain subir l'influence de son congénère, si les altérations sinusiennes sont restées limitées à un seul côté.

Il est vrai que Ziem, chez une malade atteinte d'iritis récidivante, constata dans l'œil opposé une acuité de 1/5 qui redevint normale quand on eut traité la sinusite maxillaire. Kuhnt a montré que le rétrécissement du champ visuel pouvait être par hasard bilatéral et plus accusé du côté malade, sans faire mention d'aucune lésion du fond de l'œil.

La bilatéralité n'en reste pas moins une grande exception, aussi le phénomène de répercussion dont nous avons été le témoin, étant données les circonstances au milieu desquelles il s'est produit et le caractère des altérations qui l'ont accompagné, mérite-t-il d'attirer l'attention et parmi tant de symptômes importants doit-il occuper une place à part. C'est en effet le trait principal de notre observation.

Quand je vis la malade pour la première fois au commencement de mars, l'œil gauche présentait un léger strabisme divergent. L'ophtalmoscope me révéla une atrophie complète de la papille. Les milieux étaient transparents et les membranes internes ne portaient aucune trace d'inflammation antérieure. A droite je constatai une neuro-rétinite légère, sans saillie du disque, caractérisée par de l'hyperémie de la papille dont les bords sont entourés d'un œdème assez étendu. Pas d'hémorragie rétinienne. L'acuité visuelle est alors égale à 1/3. Le champ visuel est faiblement rétréci.

La marche des événements avait été la suivante. Le 10 décembre : avulsion de la 2e molaire supérieure. Quinze jours plus tard, tuméfaction considérable de toute la partie gauche de la face et particulièrement des paupières, l'œil devenu très douloureux est rejeté en avant. Elle offre alors tous les symptômes du phlegmon de l'orbite ; deux abcès s'ouvrent, l'un à la paupière supérieure, l'autre à la paupière inférieure et donnent un écoulement de pus considérable, un troisième abcès se montre ensuite sur la paroi du nez.

C'est trois semaines après l'apparition du phlegmon de l'orbite que l'œil gauche perdit subitement la vision et c'est un mois plus tard que ces accidents oculaires se montrèrent pour la première fois dans l'œil droit.

La malade raconte que l'œil gauche, qui depuis un certain temps était tranquille, s'injecta, devint larmoyant et fut pris d'une douleur péri-orbitaire qui s'étendit à l'œil droit, dont la vision ne tarda pas à s'obscurcir. Au bout de quelques jours tout rentra dans l'ordre. L'œil gauche reprit son aspect normal, mais la vision n'en resta pas moins diminuée à droite.

Il y avait huit jours que la malade était à Nantes lorsque j'eus l'occasion d'assister à la reproduction exacte des mêmes symptômes. Ce fut comme une nouvelle poussée d'irritation de l'œil gauche qui s'injecta soudainement, devint douloureux et l'œil droit fut en même temps atteint de photophobie. L'iris ne présentait aucun signe d'inflammation, ni à gauche ni à droite. Mais tout à coup l'acuité visuelle de l'œil droit passa de un tiers à un quart et descendit même deux jours après à un dixième. Chose remarquable, le champ visuel n'était pas plus rétréci bien que la neuro-rétinite se fût accentuée.

D'après ce qui précède, je ne crois pas qu'on puisse douter de la transmission de la maladie du premier œil atteint à son congénère, de l'œil gauche à l'œil droit dans le cas présent, et refuser la qualité de sympathisant à l'œil gauche, tout en faisant cette réserve que la transmission ne s'est pas faite dans les conditions qui sont aujourd'hui considérées comme nécessaires pour caractériser l'ophtalmie sympathique.

En effet, nous ne pouvons nous réclamer ni du plus léger traumatisme, ni d'une inflammation quelconque du tractus uvéal. Nous n'avons comme lésion initiale que l'atrophie du nerf optique après un phlegmon de l'orbite, atrophie consécutive à la névrite ou à la périnévrite rétro-bulbaire décrite par Berger et non à la compression du nerf optique par un abcès rétro-bulbaire. Telle est la vraie cause de la cécité soudaine dont a été frappée notre malade. Quant à la voie de transmission, nous savons que l'atrophie du nerf optique ne saurait être considérée comme un obstacle au transport des microbes pathogènes.

Enfin un dernier mot sur la neurorétinite qui en a été la conséquence et qui n'est autre qu'un des exemples rares de manifestation sympathique, puisqu'on n'en connaît que 12 observations, sous la forme de rétino-papillite pure. Dans ces cas l'inflammation rétinienne n'est jamais précédée, accompa-

gnée ou suivie d'aucune inflammation du tractus uvéal. Ce sont les seuls cas, dit Gama Pinto, qui pourraient justifier l'établissement d'une entité nosologique indépendante.

Quoi qu'il en soit, devant l'abaissement progressif de la vision, je me décidai à recourir aux mêmes armes dont on use contre l'invasion sympathique et je pratiquai l'énucléation avant toute intervention sur la face.

Au bout de peu de jours, je constatai une augmentation sensible de l'acuité visuelle qui remonta graduellement jusqu'à un tiers. La neuro-rétinite rétrograda en même temps et finit par ne plus laisser de trace. N'est-ce pas un critérium ?

Il n'est pas en effet jusqu'au mode de guérison dû nettement à l'énucléation, pratiquée avant qu'on eût agi sur la face, qui ne vienne justifier notre opinion sur le caractère du processus qu'on ne saurait d'autre part rattacher ni à une infection sinusienne ni générale pas plus qu'à une lésion du cerveau. Nous connaissons le point de départ de l'invasion, nous en avons suivi la marche. Il nous est donc permis de conclure que nous avons eu affaire à une ophtalmie sympathique d'une allure exceptionnelle, mais bien à une ophtalmie sympathique. A ce propos, s'il convient de conserver son caractère spécial à l'ophtalmie sympathique et de se garder de la confondre avec d'autres affections qui n'en ont que l'apparence ; j'estime qu'on peut songer à élargir le cadre de manifestations dont le mode de transmission n'est pas encore fixé, avec réserve, assurément et dans un certain nombre de cas limités,

L'énucléation avait été faite le 13 mars et le Dr Texier, rhinologiste à Nantes, pratiqua l'opération de Luc, le 22 mars, alors que l'état de l'œil droit était déjà satisfaisant.

En somme cette malade, à la suite de l'extraction d'une dent cariée,a été atteinte de sinusite maxillaire compliquée d'ostéomyélite aiguë. Cette ostéomyélite a eu deux poussées successives, l'une du côté de l'orbite, l'autre du côté de la paroi externe de la fosse nasale et du sinus ethmoïdal. Il y a eu de plus une infection du sinus sphénoïdal.

Ma communication, du reste, ne pourrait être complète si je n'y joignais la relation détaillée et pleine d'intérêt que je dois au Dr Texier.

Examen du 4 mars 1907.

Gonflement énorme de la joue avec œdème considérable des paupières empêchant l'œil de s'ouvrir. Pus sortant par la fistule sous-orbitaire située à la partie externe, au niveau de l'os malaire.

L'exploration de cette fistule à l'aide d'un stylet donne deux trajets, l'un horizontal, se dirigeant d'arrière en avant et de gauche à droite vers la partie inférieure de l'orbite, l'autre en bas dans le sinus.

Il existe une douleur manifeste à la pression au niveau du rebord orbitaire et des os propres du nez à gauche, surtout au niveau de l'ethmoïde. Pas de douleur au niveau du sinus frontal (paroi antérieure et paroi inférieure).

L'examen des fosses nasales à l'aide de la rhinoscopie antérieure montre l'état suivant :

Côté droit : normal.

Côté gauche : pus occupant la fosse nasale.

Respiration très défectueuse, inspiratoire et expiratoire. Mauvaise odeur.

Après nettoyage de la fosse nasale, on constate qu'il existe un gonflement de la muqueuse de toute la paroi externe s'appliquant sur la cloison et ne se rétractant pas sous l'influence de la cocaïne.

L'inspection de la partie moyenne de la fosse nasale est donc impossible. A l'aide du stylet, on sent nettement des os dénudés au niveau de l'ethmoïde.

A la rhinoscopie postérieure la choane est remplie de pus et il existe nettement un gonflement de la partie gauche de la muqueuse du cornet au niveau du sinus sphénoïdal.

La diaphanoscopie donne une opacité très marquée du sinus maxillaire gauche et une translucidité normale du sinus frontal correspondant.

Du côté de l'œil, cécité du côté gauche.

Traitement : pansements humides et chauds.

5 *mars*. — Le lendemain, il existe un peu moins de gonflement de la joue. Œdème des paupières aussi prononcé. Une ponction exploratrice par le méat inférieur et le lavage du sinus est fait. Pus abondant, caséeux, de très mauvaise odeur, le liquide revient par la fosse nasale et la fistule sous-orbitaire.

6 et 7 *mars*.— Les deux jours suivants lavages ; liquide toujours sale et fétide mais plus clair.

Traitement KI et Hg est donné à toute heure. Extraction d'un séquestre de 4 centimètres de longueur sur 1 cm. 1/2 de large. Il représente une partie de l'ethmoïde reconnaissable à son aspect. Nouveau lavage.

A partir de ce jour, diminution assez prompte puis disparition des phénomènes inflammatoires du côté de la joue. La fistule sous-orbitaire ne donne plus de liquide au lavage du sinus et se ferme.

La choane est libre, mais il existe toujours du pus à la partie supérieure ; même gonflement de la muqueuse au niveau du sinus sphénoïdal gauche.

Chaque jour la malade mouche énormément de pus, deux ou trois serviettes sont imbibées.

On continue tous les jours, puis tous les deux jours les lavages du sinus pour constater si le pus se reproduit aussi abondant. Il revient plus abondant quand le lavage n'est pas quotidien.

Sinusite maxillaire ethmoïdale et sphénoïdale.

Etant donné l'état de la vision, la malade est remise entre les mains de l'oculiste.

Enucléation le 13 mars.

Pendant les trois jours qui ont suivi cette opération, pas de soins.

22 *mars*. — Opération de Luc et curettage du sinus sphénoïdal. Fongosités énormes dans le sinus maxillaire, la paroi inférieure de l'orbite est complètement détruite. Il ne reste plus que le rebord orbitaire. Le doigt perçoit nettement la capsule de Tenon.

Il existe également une large communication entre le sinus et la fosse nasale. Toute la paroi interne du sinus est détruite du haut en bas et d'avant en arrière.

On enlève un séquestre noir (partie de la paroi interne du sinus). Ablation du reste du cornet moyen. Cette large brèche permet d'explorer facilement le sinus sphénoïdal; effondrement de la paroi antérieure à la curette. On le curette et on retire des fongosités. Curettage très soigneux de toutes les parois existantes du sinus. Badigeonnage au chlorure de zinc à 1/10 puis fermeture de la plaie par la réunion des deux lèvres de la muqueuse gingivale.

Pour prévenir une hémorragie, on a tassé préalablement de la gaze iodoformée dans le sinus, un des chefs ressort par la narine correspondante.

Pansements humides chauds répétés pendant les deux ou trois jours qui ont suivi l'opération. On enlève la mèche le deuxième jour ; pas d'hémorragie.

Il n'a pas existé de gonflement notable de la joue après l'opération. On surveille les fosses nasales, pas de pus.

Les semaines suivantes, pas de pus.

A la rhinoscopie, le gonflement de la muqueuse n'existe plus et il n'y a plus de pus à la partie supérieure de la choane.

Réunion immédiate de la plaie gingivale.

II. — SOCIÉTÉS SAVANTES

SOCIÉTÉ D'OPHTALMOLOGIE DE PARIS

Séance du 4 juin 1907.

Compte-rendu par M. J. Chaillous.

Strabisme divergent concomitant consécutif à un strabisme paralytique.

M. J. Chaillous présente un malade âgé de trente-neuf ans qui fut atteint de paralysie presque complète du moteur oculaire commun de l'œil droit, dix ans après le début de sa syphilis. L'œil droit était en divergence de 30° et la mobilité du droit interne était absolument abolie. Le strabisme observé à ce moment offrait le type classique du strabisme paralytique, dans lequel tous les mouvements, associés ou non, cessent complètement. Après une série d'une douzaine d'injections d'huile grise, la diplopie disparut, le ptosis diminua et le droit interne recouvra une partie de ses fonctions. Cet état n'a fait que s'améliorer depuis et actuellement, malgré le retour de la fonction du muscle droit interne, le strabisme divergent persiste. Mais cette déviation présente les caractères du strabisme, dit concomitant, dans lequel l'impotence fonctionnelle du muscle atteint ne se manifeste qu'à l'occasion des mouvements associés.

Le strabisme divergent, dit concomitant, peut donc être dans certains cas (comme le strabisme convergent) la résultante d'une paralysie de la IIIe paire, dont il représente un mode de terminaison et on peut concevoir d'autres cas de strabisme concomitant s'installant d'emblée, comme symptôme d'une parésie de la IIIe ou de la VIe paire, qui ne se manifesterait qu'au cours des mouvements associés de latéralité.

Autoplastie fronto-sourcilière à lambeau pédiculé cervical et en deux temps.

M. Morax présente un malade atteint de nœvus pigmentaire du front et chez lequel il a pratiqué une vaste autoplastie par le procédé de Snydacker modifié. La description complète en sera faite dans un des prochains numéros des *Annales*.

Les suites éloignées du strabisme paralytique.

M. Antonelli présente un tabétique atteint de paralysie de la IIIe paire gauche, il y a neuf mois, et montrant aujourd'hui, après guérison du ptosis, etc., un simple strabisme divergent de l'œil gauche, avec tous les caractères du strabisme concomitant (pas de diplopie, divergence de 40°, invariée pendant les excursions binoculaires, redressement immédiat de l'œil strabique en cachant l'autre et adduc-

tion monoculaire de l'œil gauche absolument normale). Ce stade de transformation du strabisme paralytique en strabisme concomitant paraît être le propre des paralysies oculo-motrices destinées à rester stationnaires après amélioration sous l'influence du traitement. L'explication du fait serait la suivante : la neutralisation de la fausse image, qui est la thérapie naturelle de la diplopie dans les suites immédiates du strabisme paralytique, persiste plus tard, lorsque la paralysie se transforme en parésie de plus en plus légère ; et c'est elle, alors, qui empêche le réflexe de fixation de la part de l'œil droit, et qui rend manifeste la parésie résiduelle de l'abduction ou de l'adduction associée. Si l'œil atteint est appelé à fonctionner seul, lorsque nous couvrons l'autre, le réflexe se produit et l'attention, fonction corticale mettant en jeu tout un nouveau système de neurones, lui permet d'accomplir intégralement toute excursion latérale. Les paralysies oculo-motrices congénitales ou de la première enfance sont réellement l'origine d'un certain nombre de cas de strabisme dit concomitant, et cela d'autant plus facilement que la neutralisation est très rapide chez les enfants. Mais, même chez les adultes, les suites éloignées du strabisme paralytique aboutissent souvent à un état stationnaire qui représente absolument le strabisme concomitant.

M. Terrien. — En raison de l'atrophie optique coïncidant ici avec le strabisme, il est permis de se demander si dans ce cas, la déviation n'est pas consécutive à l'atrophie optique, analogue à celle qui apparaît dans tous les cas d'amblyopie, et non pas à la paralysie.

Varicocèle de l'orbite.

MM. Monthus et Cerise présentent un malade âgé de 18 ans, atteint d'une exophtalmie unilatérale indirecte. Cette exopthalmie se réduit par la pression et il existe même alors un léger degré d'enophtalmie. La cavité orbitaire est agrandie du côté malade. Pas de lésions du fond de l'œil. V = 1. Pas de dipope.

L'exophtalmie a débuté vers l'âge de 7 à 8 ans et d'abord intermittente elle est devenue permanente vers l'âge de 14 ans. Il s'agit vraisemblablement d'une dilatation variqueuse rétrobulbaire.

M.A. Terson. — Il serait très indiqué de faire ici un traitement général par injections sous-cutanées de sérum gélatiné. Ce traitement a guéri plusieurs fois l'exophtalmie pulsatile et pourrait être utile ici, avec les précautions usuelles. En cas d'insuccès, il reste d'électrolyse.

Ulcération de la conjonctive palpébrale.

MM. Jocqs et Caillaud communiquent la suite de l'observation du malade présenté par eux à la séance d'avril dernier (Voir ces *Annales*, p. 401). Les ulcérations se sont cicatrisées rapidement, sans que le traitement mercuriel ait été régulièrement suivi. Il est donc difficile d'attribuer à cette thérapeutique une valeur sérieuse pour le diagnostic de la nature de la lésion. Au cours de ces ulcérations, le malade a

été pris de rhumatisme articulaire subaigu atteignant plusieurs articulations. Les examens histologique et bactériologique pratiqués par M. J. Chaillous ont été négatifs. Toutefois il faut attendre le résultat des inoculations faites au cobaye, avec un fragment des bords de l'ulcération.

Aniridie congénitale. — Cataracte zonulaire monoculaire.

MM. Jocqs et Caillaud présentent un enfant âgé de 7 ans, dont les iris sont réduits à de minces bourrelets. A droite, il existe une cataracte zonulaire ayant atteint la plus grande partie de la surface cristallinienne sauf un étroit espace périphérique encore transparent. OG. V = 0,3 sans amélioration par les verres ou par le trou sténopéique. Le cristallin gauche présente deux petites stries opaques. Accommodation intacte. Nyctalopie. Pas d'antécédents héréditaires.

M. Terrien. — Bien qu'il s'agisse ici d'une cataracte zonulaire unilatérale, l'examen de l'œil congénère à l'image droite montre de très fines opacités, presque imperceptibles. Or, j'ai en ce moment dans mon service un enfant atteint de cataracte zonulaire unilatérale et dont l'œil congénère présente également de très fines opacités cristalliniennes, visibles seulement à l'image droite. On peut donc se demander ici si dans tous les cas de cataracte zonulaire unilatérale l'œil présumé sain ne présente pas également de très fines opacités cristalliniennes, et c'est là un point qu'il serait intéressant de rechercher systématiquement.

Tabes juvénile avec complications oculaires

M. A. Cantonnet. — Enfant de 15 ans, chétif, scoliotique, dont la mère acquit la syphilis d'un nourrisson.

A 13 ans incontinence diurne d'urine. Il y a 8 mois diplopie (paralysie du droit interne et du droit supérieur gauches) survenue progressivement et très améliorée par le traitement mercuriel. Il y a 5 mois apparition des douleurs fulgurantes.

Actuellement diplopie par paralysie du droit supérieur gauche seul. Ataxie des muscles oculaires mise en évidence par le procédé de Miraillié et Desclaux. Pupilles inégales, signe d'Argyll, hypotonie musculaire, atrophie du mollet droit, hypoesthésie et hypoalgésie de la moitié droite de la face. Perte absolue des réflexes rotuliens et achilléens. Ni signe de Romberg ni ataxie locomotrice.

La ponction lombaire n'a pu être faite.

Contracture des releveurs des paupières avec paralysie de l'élévateur et de la convergence.

M. J. Chaillous. — Présente une malade atteinte de ce trouble et qu'il se propose d'opérer. L'observation complète en sera publiée ultérieurement.

Sur l'histologie des nerfs ciliaires.

M. MONTHUS (rapport sur un travail du Dr Opin de Toulon). Le travail du Dr Opin confirme l'apparition précoce des nerfs ciliaires chez l'homme.

Au 6e mois de la vie intra-utérine, leur myélinisation est très avancée alors que les fibres optiques ne montrent encore aucune trace d'un développement myélinique quelconque.

L'auteur signale ce fait extrêmement intéressant de la présence sur le trajet des nerfs ciliaires humains, avant leur pénétration dans la sclérotique, de cellules ganglionnaires siégeant tantôt dans l'intérieur même du nerf, tantôt à son contact immédiat. Ces cellules sont vraisemblablement de nature sympathique. Pareils éléments ont été surtout décrits chez le chien ; ils représentent probablement des éléments aberrants du ganglion ciliaire.

Verres de lunettes absorbant les radiations ultra-violettes.

M. MONTHUS présente des verres de lunettes destinés à l'absorption des radiations ultra-violettes préparés par M. Monpillard. A la suite des études qu'il a entreprises depuis l'année 1903 sur la préparation rationnelle d'écrans colorés spécialement destinés à l'interprétation des couleurs par la photographie, a pensé que certaines de ses formules pourraient peut-être trouver une application en oculistique. En 1904, M. Monpillard fit connaître le procédé de préparation qui consiste à réunir les faces internes de deux lames de verre par du baume de Canada emprisonnant une couche de gélatine sèche contenant un poids donné d'esculine, substance qui possède la propriété d'absorber les radiations ultra-violettes. Ces verres présentent l'avantage d'être presque incolores et par conséquent de ne dénaturer en rien les couleurs.

Nouveau modèle de stéréoscope.

M. MORAX présente le stéréoscope inventé par M. Pigeon, et décrit dans ces *Annales* (septembre 1906).

ACADÉMIE DES SCIENCES

Séance du 6 mai 1907.

Reproduction expérimentale de la conjonctivite granuleuse chez le singe (Macacus sinicus).

MM. C. NICOLLE et CUÉNOD. — L'étude scientifique du trachome est à peine ébauchée. Nous ne connaissons pas son agent microbien. Tout récemment cependant, Hess et Roemer, en Allemagne, Bajardi, en Italie, ont publié quelques faits d'inoculations positives du trachome à

des singes. Leurs expériences, en particulier celles de Bajardi, semblent bien avoir été suivies de succès.

La fréquence du trachome en Tunisie nous a déterminé à en pratiquer l'étude systématique. La présente note apporte la démonstration de l'inoculabilité de la maladie aux singes inférieurs.

Nos expériences ont porté sur la macacus sinicus (bonnet chinois), espèce dont l'un de nous a fait voir la sensibilité à diverses affections regardées jusque là comme spéciales à l'homme : chancre mou, chancre syphilitique et même, sous une forme bénigne, lèpre.

Voici le résumé de nos expériences et de nos constatations. — Première série d'expériences : deux bonnets chinois en captivité à l'Institut Pasteur depuis plus de 6 mois et dont les conjonctives ont été reconnues saines sont inoculés à l'œil droit avec le produit de broyage de granulations recueillies à la curette sur une jeune fille italienne de 16 ans, atteinte de trachome au deuxième degré (1) sans complications et n'ayant subi encore aucun traitement. Le produit a été broyé finement dans l'eau physiologique stérile et l'inoculation pratiquée dans l'épaisseur même de la muqueuse conjonctivale des deux paupières. A la paupière supérieure, la résistance du cartilage tarse n'a permis que l'introduction d'une très faible quantité de liquide. 5 jours plus tard, un examen soigneux permet de constater qu'il n'existe plus trace de traumatisme opératoire. Nous laissons les singes sans les examiner pendant 23 jours.

Le vingt-troisième jour (vingt-huitième de l'inoculation) nous constatons sur les conjonctives retournées à la pince les lésions suivantes :

Singe I. — Paupière supérieure : néant. Paupière inférieure : deux granulations très nettes ayant un demi-millimètre environ de diamètre, faisant un relief visible et se détachant en clair sur le fond congestionné et vascularisé de la muqueuse. Ces granulations siègent à la partie médiane de l'organe à distance à peu près égale du bord libre et du fond du cul-de-sac. Elles sont très manifestement situées sur le trajet des capillaires conjonctivaux dilatés.

Singe II. — Paupière supérieure : néant. Paupière inférieure : deux granulations analogues plus petites. 8 jours plus tard (trente-sixième jour de l'inoculation), le singe I montre deux granulations sur la conjonctive de la paupière supérieure presque au fond du cul-de-sac ; la paupière inférieure présente les mêmes éléments que lors du premier examen ; mais ils ont doublé de volume et il existe une nouvelle granulation plus petite. Constatations analogues chez le singe II qui présente de plus une une lésion des plus intéressantes. Elle consiste en un semis de petites granulations (8 à 10), siégeant à la partie supéro-

(1) Par trachome au deuxième degré, nous désignons le stade caractéristique de l'affection dans lequel les granulations conjonctivales encore intactes forment à la limite supérieure du tarse un chapelet grisâtre à grains plus ou moins confluents qu'une simple pression de la curette fait éclater et d'où sort une petite quantité de matière grisâtre et gélatineuse.

externe de la conjonctive bulbaire ; ces granulations sont de couleur blanche, opaline et se détachant de la façon la plus nette sur le fond pigmenté (presque noir chez ces singes) de la conjonctive bulbaire.

Deuxième série d'expériences. — 9 jours après la première inoculation pratiquée à l'œil droit, ces deux mêmes singes ont été inoculés à l'œil gauche et de la même manière avec le produit du broyage de granulations recueillies sur deux malades différentes (israélite de 20 ans, italienne de 50 ans) atteintes toutes deux de trachome au deuxième degré et n'ayant subi aucun traitement. 5 jours après, toute trace de traumatisme opératoire a disparu.

Le dix-neuvième jour de l'inoculation, l'état des conjonctives est le suivant :

Singe I. — Paupière supérieure, néant ; paupière inférieure : série de petites granulations au siège ordinaire (partie à distance égale du bord libre et du fond du cul-de-sac).

Singe II. — Néant aux deux paupières (les mouvements du singe au moment de l'inoculation n'avaient permis la pénétration que d'une trace de liquide).

Le vingt-huitième jour : Singe I, les conjonctives des deux paupières présentent des granulations évidentes. La partie supéro-externe de la conjonctive bulbaire montre la même éruption de granulations qu'à l'œil droit. Singe II : une granulation très nette sur chacune des deux paupières.

Nous avons prélevé sur le singe I, au trente-sixième jour, une granulation pour en faire l'examen histologique. Celui-ci a montré une similitude absolue entre la structure du trachome expérimentale du singe et celle du trachome spontané de l'homme.

Les faits que nous venons d'exposer prouvent d'une façon indiscutable la sensibilité du macacus sinicus à l'inoculation du sinus trachomateux.

Séance du 20 mai 1907.

Sur les réactions à la lumière du tissu de l'iris.

M. A. Nepveu. — Brown-Séquart (1) a établi que le tissu musculaire iridien des Poissons et des Batraciens est directement excitable par la lumière : il n'a pas trouvé cette réaction chez les autres Vertébrés pour lesquels elle ne fut pas depuis recherchée. Et pourtant, d'autre part, d'Arsonval et R. Dubois rappelaient (2) le problème de l'irritabilité lumineuse du muscle, et y ajoutaient des données neuves.

J'ai repris l'étude de la réaction de l'iris à la lumière, en dehors de tout réflexe, chez l'œil énucléé ou la chambre antérieure isolée. Ayant établi un pupillomètre qui me donnait les dimensions de l'image de la pupille au 1/20 de millimètre, et employant une lumière athermane

(1) Brown-Séquart, *Journal de la Physiologie*, t, II, 1859.

(2) D'Arsonval (Soc. Biol., 9 mai 1891) fit rendre un son à un muscle strié, excité par la lumière intermittente. — R. Dubois, *Ann. Un. Lyon*, 1892, (etc.).

d'invariable intensité, j'ai fixé pour chaque espèce : 1° Le quotient de resserrement pupillaire ; si je désigne par d le diamètre de la pupille dans l'obscurité, par d' son diamètre minimum pendant l'excitation lumineuse prolongée :

$$\frac{(d - d') \times 100}{d} = \text{indice de contraction (1)};$$

2° Sa modalité, par des mesures prises à intervalles fixes. J'ai constaté que, loin d'être, comme il a toujours été admis, un fait isolé, particulier à la physiologie des Poissons et des Batraciens, l'irritabilité lumineuse directe se rencontre chez toutes les classes d'animaux à iris, sauf les Mammifères.

Chez les Céphalopodes, elle existe à un faible degré [Sepia officinalis, indice 0,7 ; Octopus vulgaris, 3], tandis que les chromatophores de l'iris font office de dilatateurs.

Chez les Poissons, trois types de réaction : 1° resserrement prompt et stable (Anguilla vulgaris, 64) ; 2° resserrement stable encore, mais vingt fois plus lent [Triglidès : Scorpœna porcus, 12, etc.] ; 3° pour l'immense majorité des Poissons, oscillations se fixant en resserrement maximal [Conger vulgaris, 7 ; Tinco vulgaris, 11 ; Cyprinus carpio, 10 ; Gobio fluviatilis, 10 ; Crenulabrus pavo, 20 ; Solea vulgaris env., 10 ; Lophius piscatorius, 39, etc.]. Ce dernier type est celui des Batraciens et des Reptiles [Rana temporia, 14 ; Testudo grœca, 6, etc.].

Le phénomène existe chez les Oiseaux : résultat fort imprévu pour des animaux à sang chaud et des iris à fibres striées. Ici, peu ou point d'oscillations [Muriposa phœnicotis, 7 ; Loxia oryzivora, 7 ; Anas ; Onurus, 3 ; Buteo vulgaris, 6]. Réaction considérable chez les Nocturnes [Stryx flammea, 35), paradoxale chez la Mouette : dilatation [— 4], suivie de constriction [+]. Aucune réaction chez les Colombins et les Gallinacés.

Aucune chez les Mammifères.

Les particularités du phénomène sont donc variables et ne se distribuent guère selon les affinités zoologiques : j'ai, au contraire, noté la similitude des réactions à la chaleur dans toute la série sans exception.

On savait déjà que les radiations qui impressionnent la rétine sont aussi celles qui agissent sur le muscle iris. J'ai, dans le spectre de l'arc électrique, après avoir mesuré l'effet des diverses radiations [obscurité, 10 ; infra-rouge et ultra-violet, id. ; violet et rouge, 9,5 ; orangé, 8 ; bleu, 7,5 ; vert, 6,5 ; jaune, 6], tenté de pousser la comparaison plus avant. Soit une radiation A et deux radiations moins excitantes, l'une voisine de A, A' ; l'autre complémentaire, en W : si deux iris, ayant pris en A un diamètre stable, sont portés, l'un en A', l'autre en W, leurs courbes de dilatation sont superposables. L'on peut induire de cette expérience que, chez le muscle, contrairement à ce qui se

---

(1) Le quotient des images pupillaires ne diffère du quotient des dimensions pupillaires réelles que par les décimales des chiffres indiqués ici.

passe pour la rétine, les radiations de diverses longueurs d'onde ne déterminent pas de processus spécifiques.

SOCIÉTÉ DE NEUROLOGIE

Compte rendu par J. CHAILLOUS.

Séance du 7 février 1907.

Néoplasme cérébral ; début par hémianopsie suivi 6 mois après par un syndrome thalamique avec hémiplégie.

MM. H. CLAUDE et FÉLIX ROSE présentent une malade âgée de 32 ans, qui vint consulter à la Salpêtrière pour des troubles de la vue, une paralysie du côté gauche et des maux de tête violents. L'affection a débuté en janvier 1906, par une hémianopsie gauche, qui s'installa lentement, progressivement jusqu'à effacement total du champ visuel gauche. Bientôt apparurent des troubles de motilité et successivement dans la jambe, le bras et la face du côté gauche. Cet état s'est compliqué de crises épileptiformes. Etat actuel (janvier 1907) : hémiplégie et hémianesthésie gauches du type cérébral ; stase papillaire bilatérale, peu accusée, hémianopsie latérale homonyme gauche, réflexe lumineux très faible, musculature externe normale.

Les auteurs concluent qu'il s'agit d'un néoplasme qui ayant commencé par sectionner les radiations optiques droites probablement dans la substance blanche du lobe occipital, a gagné de là la couche optique et la capsule interne dont elle a envahi successivement les fibres se rendant à la jambe, au bras et à la face. Au point de vue clinique, ils insistent sur le début de l'affection par l'hémianopsie, ne s'accompagnant pendant cinq mois d'aucun autre symptôme.

Sur un syndrome caractérisé par des troubles myotoniques de la musculature des yeux, de la langue et des membres supérieurs survenu accidentellement chez deux malades âgés l'une de 54 ans, l'autre de 40 ans.

M. GILBERT BALLET présente deux malades chez qui l'on constate : 1° un trouble marqué de la parole, devenue monotone, hésitante, mal articulée ; 2° une impotence des membres supérieurs se manifestant dans l'exécution de certains mouvements ; 3° des troubles oculaires. Voici, en détail, ces derniers :

Chez le premier malade, ce qui frappe tout d'abord, c'est qu'il a d'habitude les yeux fermés ; quand ils sont fermés, il a peine à les ouvrir ; pour y arriver, il est obligé de s'aider de la main. Dès que les doigts ont entr'ouvert les yeux, le malade continue le mouvement d'ouverture sans trop de difficulté. Il s'agit, comme dans la maladie de Thomsen, d'un spasme accompagnant la contraction volontaire de l'orbiculaire.

Chez le second malade, il n'existe pas de spasme de l'orbiculaire,

mais, en revanche, on en constate du côté des muscles moteurs du globe, particulièrement des élévateurs. Les mouvements réflexes et automatiques de l'œil sont intacts. Si la volonté intervient, il n'en est pas de même. Ce sont surtout les mouvements d'abaissement qui sont difficiles. La variabilité du degré d'impotence des abaisseurs, suivant la rapidité et les conditions des mouvements, semble indiquer que cette impotence est due, non à une parésie des abaisseurs, mais à une contraction intermittente et accidentelle, c'est-à-dire à un spasme des élévateurs.

L'interprétation de ces faits est assez difficile. La myotonie acquise, qui constitue le syndrome dans les deux cas, sémble indiquer que le centre ou les centres, encore fort mal localisés, du tonus,sont en cause.

M. Rochon-Duvigneaud. — Le phénomène de décontraction lente des paupières après leur occlusion que présente le plus âgé des malades de M. Ballet, paraît tout à fait semblable à ce que l'on observe dans la maladie de Thomsen. J'ai vu deux malades, la mère et la fille, qui présentaient ce signe encore plus nettement. Il est intéressant de constater que deux affection de cause assurément différentes — la maladie de Thomsen et les cas de M. Ballet, — peuvent présenter un symptôme d'aspect identique.

M. J. Babinski. — Le trouble dans les mouvements des globes oculaires des malades de M. Ballet peut être considéré comme une forme de diadococinésie (1) ; de plus, chez le second de ces malades, il existe aussi du nystagmus. Or, ces deux symptômes semblent dépendre d'une perturbation de l'appareil cérébelleux.

Séance du 7 mars 1907.

Poliencéphalite : ophtalmoplégie et paralysie bilatérale de la branche motrice du trijumeau : tabes probable.

M. H. Lamy présente une femme atteinte depuis un an d'ophtalmoplégie double avec ptosis, et en outre de paralysie bilatérale, avec atrophie des masticateurs. Le trijumeau sensitif est indemne. On constate également l'abolition du réflexe rotulien d'un côté et le signe d'Argyll Robertson.

M. Souques a observé récemment chez une femme de 40 ans, une ophtalmoplégie externe bilatérale totale, à début brusque, s'accompagnant d'une paralysie du voile du palais. Les réflexes rotuliens et achilléens soit abolis des deux côtés. Il s'agit dans ce cas, d'une poliencéphalite de Wernicke, que l'on doit rattacher probablement au tabes dont est atteinte la malade en question.

Paralysie faciale récidivante.

MM. E. Huet et P. Lejonne présentent un enfant de 12 ans 1/2

(1) Faculté de faire se succéder rapidement les mouvements, comme la pronation et la supination rapide du poignet. Cette fonction est troublée chez les cérébelleux et dans la sclérose en plaques (Babinski).

atteint pour la troisième fois en quatre ans de paralysie faciale du côté gauche. Actuellement la paralysie est légèré et moins accentuée que lors de la première récidive. L'orbiculaire de l'œil a conservé presque toute l'amplitude de ses mouvements, et l'occlusion de l'œil est à peu près complète, mais s'effectue sans aucune force : de plus, pendant l'effet d'occlusion, le globe oculaire se dirige en haut et en dehors ; il y a une ébauche du signe de Ch. Bell. Les auteurs considèrent ces trois atteintes de paralysie faciale, comme consécutives à une névrite infectieuse de la VII[e] paire.

Séance du 11 *avril* 1907.

Paralysie des masticateurs. — Ophtalmoplégie totale et bilatérale. Paralysie faciale unilatérale au cours du tabes.

MM. O. Crouzon et M. Nathon rapportent l'observation d'une malade qui fut prise brusquement de diplopie, puis 4 ou 5 jours après de ptosis de l'œil gauche, et de ptosis de l'œil droit au bout d'une huitaine de jours. Les globes sont actuellement immobiles dans tous les sens. Il existe également une ophtalmoplégie interne complète. On constate de plus une paralysie du facial inférieur droit et une paralysie des muscles masticateurs.

Le malade présente des symptômes évidents de tabes. « Les paralysies oculaires doivent faire pencher vers l'hypothèse d'une localisation pédonculo-protubérantielle, ainsi que les troubles du noyau masticateur et du noyau facial. Cependant il est possible que le même ensemble symptomatique puisse être reproduit par des lésions des nerfs crâniens, lésion consécutive à une méningite de la base.

L'évolution a été semblable à celle de la majorité des paralysies tabétiques : le ptosis a disparu, les mouvements des globes sont possibles dans tous les sens, sauf dans l'abduction. Il ne reste que les vestiges de la paralysie faciale et la paralysie des masticateurs a complètement disparu.

Lésion protubérantielle avec thermo-vaso-asymétrie et dissociation syringomyélique de la sensibilité.

MM. Souques et Vincent rapportent l'observation d'un malade atteint d'une lésion protubérantielle chez lequel on constate les symptômes suivants : paralysie faciale droite à type périphérique, paralysie de la 11[e] paire droite, anesthésie dans le domaine du trijumeau droit et kératite neuro-paralytique, hémiplégie gauche à caractères organiques, hémiosynergie droite. Il présente aussi la thermo et vaso-asymétrie : l'avant-bras gauche, la main gauche sont plus chauds, plus colorés que les parties correspondantes droites.

Il présente également une dissociation syringomyélique typique de la sensibilité : au membre supérieur droit, au membre inférieur droit, le tact simple, les différentes positions des segments de membres, la forme des objets à la main sont parfaitement perçus ; au contraire, et

c'est l'expression même du malade, la glace est sentie comme « un morceau de savon ». Ce cas viendrait à l'appui de l'hypothèse soutenue par M. Babinski, à savoir : que, dans les lésions de la protubérance, la dissociation de la sensibilité est à type syringomyélique et non à type tabétique (abolition du sens musculaire, du tact, conservation de la sensibilité thermique, surtout par le froid).

III. — REVUE DES JOURNAUX D'OPHTALMOLOGIE

Von Graefe's Archiv für Ophtalmologie

Analysé par Mlle Toufesco.

Vol. LXIV, fasc. 3, 16 *octobre* 1906.

I. — Les conditions d'immunité dans la chambre antérieure de l'œil, par M. A. Leber, p. 413-444.

Les expériences ont été faites sur le lapin. L'auteur s'est servi du bacille typhique et du vibrion cholérique et a recherché dans l'humeur aqueuse les propriétés qui se développent dans le sérum et que l'on considère (peut-être à tort) comme des réactions d'immunité. Avec l'humeur aqueuse de lapin normal, l'auteur n'a jamais obtenu d'agglutination.

1° *Existence des agglutinines dans l'humeur aqueuse des animaux immunisés.*

Immunisation active (immunisation par injections répétées de microbes) : l'humeur aqueuse agglutine le plus souvent à 1/10. Ce pouvoir agglutinant augmente beaucoup lorsqu'on fait une injection sous-conjonctivale de NaCl à 0,85 0/0. Mais la teneur de l'humeur aqueuse en agglutinine reste toujours environ 10 fois inférieure à celle du sérum.

Immunisation passive (immunisation par injection de sérum antimicrobien) : en faisant une injection sous-conjonctivale, on peut obtenir pour l'humeur aqueuse un pouvoir agglutinant égal ou supérieur à celui qui existe dans l'immunisation active.

2° *Action bactéricide de l'humeur aqueuse et aptitude de la chambre antérieure à recevoir les substances bactéricides.*

A) *Aptitudes bactériolytiques de l'humeur aqueuse normale de lapin.* Tandis que le développement des colonies de bacille typhique n'était qu'un peu retardé, mais uniforme dans les solutions de l'humeur aqueuse recueillie directement, ce développement était nettement ralenti, surtout pour les solutions faibles, lorsqu'on avait ajouté la moitié de son volume de sérum normal de lapin à l'humeur aqueuse non préparée ou bien soigneusement inactivée (c'est-à-dire chauffée 15 mi-

nutes à 56°). Dans certains cas, l'auteur a obtenu une bactériolyse parfaite, dans la chambre antérieure et *in vitro*, sans adjonction de compléments.

B) *Propriéte bactériolytique de l'humeur aqueuse de lapin normal et immunisé.* — L'auteur injecte dans la cavité péritonéale d'un cobaye un mélange d'humeur aqueuse de lapin avec une culture virulente de bacille typhique ou de vibrion cholérique. Si l'humeur aqueuse provient d'un lapin immunisé activement, on note dans l'exsudat péritonéal une bactériolyse typique, et en goutte suspendue les vibrions sont immobiles. La bactériolyse est moins nette avec l'immunisation passive. Une injection sous-conjonctivale faite préalablement au lapin qui fournit l'humeur aqueuse favorise la bactériolyse.

C) *Action bactéricide de l'humeur aqueuse « in loco ».* — Introduction directe de vibrions cholériques virulents dans la chambre antérieure. Chez les lapins normaux l'injection sous-conjonctivale favorise la bactériolyse, même en introduisant une forte dose de culture virulente. Bactériolyse dans les cas d'immunisation active et passive.

D) *Expériences « in vitro » confirmant les résultats obtenus.*

3° *Etat du cristallin et du corps vitré chez l'animal immunisé contre le choléra.* — Extrait de cristallin ou de vitré injecté dans le péritoine d'un cobaye avec une dose deux fois mortelle de culture de vibrion cholérique. Bactériolyse nette si l'extrait de ces organes provient de lapin immunisé ; la bactériolyse est surtout nette avec l'extrait cristallinien et se produit même si le cristallin provient d'un lapin normal.

4° *Formation locale des anticorps et action locale des antigènes.*

a) Formation des anticorps dans le tissu sous-conjonctival. — L'auteur prépare des extraits de conjonctive et examine comparativement le pouvoir agglutinant de ces extraits, de l'humeur aqueuse et du sérum.

b) Formation des anticorps dans la chambre antérieure. Etude comparative de la formation des anticorps dans la chambre antérieure, dans le péritoine et dans la plèvre.

c) Influence sur la teneur en anticorps de la chambre antérieure,des injections sous-conjonctivales des antigènes homologues et hétérologues, chez les animaux immunisés. Agglutination dans le cas d'antigènes homologues.

Conclusions. — Les organes de sécrétion de l'humeur aqueuse ont la faculté d'augmenter la teneur de celle-ci, très faible dans les circonstances habituelles. en substances défensives, aussi bien sa teneur en ces substances formées dans l'organisme (immunité active), qu'en anticorps apportés du dehors (immunité passive).

Par l'injection sous-conjonctivale de différentes subtances on réussit à augmenter les forces préservatrices naturelles de l'humeur aqueuse chez les animaux normaux et à augmenter sa teneur en matériaux de défense acquis par voie d'immunisation active et passive.

Il est possible que cette action ne repose que sur une augmentation des compléments dans l'humeur aqueuse des animaux immunisés

donnant une complémentation suffisante des ambocepteurs bactériolytiques. Dans les conditions normales, ceux-ci existent en plus faible quantité dans l'humeur aqueuse des animaux immunisés que les récepteurs du second ordre; mais sous l'influence d'une irritation extérieure ils peuvent être envoyés en plus grande quantité dans la chambre antérieure.

Le mode d'action de cette irritation n'est probablement pas uniquement de nature réflexe, car il est subordonné à l'influence des facteurs spécifiques que l'on doit désigner comme antigènes de par leur action.

II. — **Sur la formation de l'humeur aqueuse et sur ses rapports quantitatifs**, par M. E. Pflüger, p. 445-447.

Sous la direction du professeur Starling, l'auteur a fait des expériences sur le chien avec la même installation que celle de Priestley-Smith. Pour déterminer la quantité de l'humeur aqueuse sécrétée pendant un temps donné, l'auteur a cherché à interrompre complètement pour quelque temps la production de celle-ci et à la remplacer, avec tension intra-oculaire constante, par la solution physiologique de NaCl. Il le faisait en interrompant brusquement et complètement l'apport du sang à l'œil (ligature des artères sous-clavières et des carotides). La quantité de solution physiologique qui, avec tension intra-oculaire constante, filtrait à travers l'angle irien au dehors, donnait alors la quantité de l'humeur aqueuse produite antérieurement. Dans les premières minutes qui suivent la ligature des artères, une quantité de liquide considérable entre dans l'œil pour remplir la lumière des vaisseaux devenue libre. Ce n'est que 2-3 minutes après chaque ligature que s'établit un courant de liquide à peu près régulier. Les résultats de toutes les expériences sont résumés sous forme de tableaux.

L'auteur étudie les variations de la pression sanguine dans la fémorale du chien durant l'expérience et cherche les rapports qui existent entre la pression artérielle et la tension intra-oculaire. L'augmentation de la tension intra-oculaire ne repose pas sur celle de la production de l'humeur aqueuse, mais sur l'augmentation du contenu du globe par une réplétion plus grande des vaisseaux.

Conclusions. — 1° Chez le chien de petite et de moyenne taille, la sécrétion de l'humeur aqueuse, par minute, égale en chiffres ronds 6-8 millimètres cubes; 2° l'échange des liquides dans l'œil vivant augmente lorsque cet œil a souffert passagèrement d'une anémie complète; 3° il faut chercher la cause de cette augmentation dans les altérations anatomiques minimes occasionnées directement ou indirectement par l'anémie dans les parois des capillaires et dans les membranes filtrantes; 4° étant donné l'inconstance dans la perméabilité des membranes en question dans les recherches sur l'œil vivant, on ne peut conclure exactement aux processus qui existent normalement dans l'œil vivant d'après les résultats obtenus sur l'œil fraîchement énucléé; 5° la ligature bilatérale des carotides communes ne

produit chez le chien qu'une diminution modérée de la sécrétion de l'humeur aqueuse.

III. — **Recherches sur la circulation dans la chambre antérieure,** par M. S. Turk, avec planche XIV, fig. 1-10 ; p. 481-501.

La chambre antérieure de l'œil représente un segment de sphère dont les parois sont inégalement chauffées. C'est cette différence de température entre les parois qui est la cause de la production d'un courant de l'humeur aqueuse, courant invisible dans les conditions normales. L'auteur a fait des expériences *in vitro* et *in vivo* et a réussi à mettre ce courant en évidence. Il s'est servi d'un verre de montre rempli d'eau et appliqué sur une lame de verre chauffée par sa face postérieure. Le courant est rendu visible par l'adjonction d'une solution colorante (fluorescéine ou fuchsine).

Les expériences *in vivo* ont été faites sur le lapin auquel on introduisait dans la chambre antérieure une solution de fluorescéine à 0,05 0/00 mélangée à une solution de NaCl à 0,9 0/0. Dans ces conditions, le courant est nettement visible, comme dans le verre de montre, et c'est à l'existence de ce courant que l'auteur attribue la production de la ligne d'Ehrlich.

Conclusions. — 1° Dans la chambre antérieure de l'œil du lapin, et probablement aussi dans celle de tous les yeux de structure analogue, il existe dans la position verticale de l'œil un courant qui monte du côté de la paroi postérieure et descend au niveau de la paroi antérieure. Ce courant est particulièrement prononcé en haut vers la périphérie de la chambre antérieure, en bas et en avant et enfin au milieu ; 2° le courant se produit sous l'influence de l'échauffement de l'humeur aqueuse vers la paroi postérieure de la chambre antérieure et de son refroidissement en avant, au niveau de la cornée ; 3° la production de la ligne de fluorescéine d'Ehrlich repose sur l'existence de ce courant ; 4° la forme triangulaire des précipités sur la face postérieure de la cornée doit probablement être considérée comme indice de l'existence de ce même courant dans l'œil humain.

IV. — **Tubes de Gratama pour découvrir la simulation de la cécité ou de la faiblesse visuelle d'un œil, et perfectionnement de cet appareil,** par M. W. Koster Gzn, avec 5 fig. dans le texte, p. 502-510.

Ce n'est qu'après la mort de Gratama que Straub a donné la description de son appareil en 1888. L'appareil comprend deux tubes parallèles réunis et, à chaque extrémité, deux coulisses mobiles munies de fentes. Les fentes sont disposées de telle sorte que lorsqu'on regarde avec les deux yeux à travers l'appareil le mur où sont disposés deux tableaux d'optotypes de Snellen, le tableau de gauche soit visible dans le champ visuel de l'OD et le tableau de droite dans celui de l'OG. Le malade a la sensation de regarder avec l'OD, le tableau de droite, à travers le tube du côté droit, et de même pour son OG.

En perfectionnant l'appareil, l'auteur a supprimé les fentes du côté

tourné vers les yeux, ainsi que les parois latérales de ce même côté sur une étendue de 3 centimètres. Du côté opposé il a mis des fentes fixes. Les optotypes sont disposés à 0 m. 75 et leurs dimensions sont réduites (un tableau de lettres, un autre de chiffres). Chaque tube est relié au tableau correspondant par une tige, ce qui sert à suggestionner le malade. L'auteur considère les prismes de 3° annexés à l'appareil de Gratama comme inutiles.

IV. — Contribution expérimentale à la pathogénie de la stase papillaire, par M. G. Levinsohn, avec planches XV-XVIII, fig. 1-19, p. 511-542.

Les expériences de l'auteur ont porté sur 3 lapins et 12 chats dont 2 nouveau-nés. Sauf chez ces derniers, le nerf optique était lié chez tous les animaux, d'un seul côté ou des deux. 6 chats et 2 lapins ont reçu une injection de liquide contenant du cinabre dans l'espace sous-arachnoïdien du cerveau : on injectait une petite quantité de liquide sous une faible pression. Les résultats étaient vérifiés par l'examen ophtalmoscopique ; on notait en même temps la tension intra-oculaire, l'état des pupilles et des réflexes palpébraux. Enfin, l'examen microscopique des coupes sériées complétait ces recherches. L'aspect ophtalmoscopique variait suivant que les vaisseaux rétiniens étaient ou non compris dans la ligature. Dans ce dernier cas le fond de l'œil était normal. Si les vaisseaux centraux étaient liés, l'aspect ophtalmoscopique était celui de l'embolie de l'artère centrale ; ceci tient à la disposition anatomique des vaisseaux centraux particulière au chat. Le réflexe palpébral disparaissait plus ou moins complètement. La tension intra-oculaire diminuait d'une façon durable. Une fois on a noté la kératite neuro-paralytique.

L'examen microscopique n'a montré qu'une seule fois chez le lapin une hydropisie nette des gaines du nerf optique ; l'aspect ophtalmoscopique avait été normal. Dans les autres cas on ne constatait un peu d'hydropisie que du côté proximal de la ligature. Le nerf optique montrait une inflammation interstitielle, surtout accusée au niveau de la ligature et aux endroits où les gaines étaient bien appliquées. On notait aussi des altérations graves des fibres nerveuses, allant jusqu'à leur destruction complète. Prolifération de la névroglie. Lorsque la portion distale du nerf optique était gonflée, la lame criblée devenait convexe du côté de la rétine ; l'aspect ophtalmoscopique rappelait alors celui de la névrite par stase. Dans ces cas les vaisseaux centraux avaient été liés. On notait souvent des hémorragies rétiniennes.

L'injection de cinabre dans l'espace sous-arachnoïdien ne modifiait pas sensiblement l'état du nerf optique. La matière colorante remplissait rapidement les gaines du nerf optique jusqu'au voisinage du globe ; elle avait une grande tendance à remplir les gaines périvasculaires. La ligature du nerf optique empêchait la pénétration de la matière colorante dans la portion distale du nerf. Une fois on a trouvé du cinabre sur les procès ciliaires.

Conclusions. — 1° Il n'existe dans l'espace vaginal du nerf optique qu'un mouvement de liquide très faible ;

2° Chez le chat et chez le lapin, après la ligature du nerf optique, il ne se produit une légère stase de la lymphe sous-vaginale que si les vaisseaux centraux ont été compris dans la ligature ;

3° Il ne se produit une légère stase dans le segment distal du nerf optique que lorsque les vaisseaux centraux ont été liés ;

4° D'après cela, il existe un faible courant de liquide céphalo-rachidien du cerveau par l'espace vaginal du nerf optique d'une part, et de l'œil le long du faisceau axial d'autre part. Les deux courants trouvent leur écoulement hors du nerf optique par les gaines périvasculaires des vaisseaux centraux ;

5° Une injection de cinabre dans la cavité cranienne, faite sous une faible pression, remplit presque immédiatement l'espace vaginal du nerf optique et pénètre dans les gaines périvasculaires des vaisseaux centraux et dans le commencement du faisceau axial ;

6° Les phénomènes inflammatoires dans les gaines du nerf optique s'opposent très fortement à la stase qui se produit dans le segment proximal du nerf optique après sa ligature et qui se traduit par une hydropisie des gaines, de sorte qu'avec une forte inflammation, au lieu d'hydropisie, il se produit une oblitération de l'espace vaginal;

7° Après l'injection dans l'espace sous-arachnoïdien du cerveau, la matière colorante ne pénètre pas dans les parties de l'espace vaginal atteintes d'inflammation adhésive ;

8° Après une injection sous-arachnoïdienne de cinabre, la matière colorante pénètre facilement dans tous les espaces sous-arachnoïdiens du cerveau et de la moelle et les remplit en forme de réseau. Elle s'amasse surtout à la base du cerveau, autour des vaisseaux et du nerf optique. Elle pénètre presque toujours dans tous les ventricules, ainsi que dans la partie antérieure du canal rachidien. Comme portes d'entrée elle prend le trou de Magendie et l'ouverture latérale du 4° ventricule, elle suit principalement la surface des plexus choroïdes.

9° La stase papillaire est produite par trois causes agissant ensemble, dont deux principales et une secondaire : la pression intra-crânienne augmentée et les altérations inflammatoires du liquide céphalo-rachidien produisent une oblitération des voies lymphatiques périvasculaires des vaisseaux centraux et appellent ainsi une gêne dans l'écoulement du liquide intra-oculaire, une stase à laquelle s'ajoutent très vite des phénomènes inflammatoires ;

10° L'hypertension à l'intérieur de l'espace vaginal ne produit pas la stase par compression de la lumière des vaisseaux centraux : les cas rares de stase papillaire dans lesquels cette compression, démontrée anatomiquement, avait eu pour conséquence des hémorragies rétiniennes le démontrent nettement.

VI. — **Nouveaux optotypes**, par M. W. Koster Gzn, avec planches XIX et XX et 15 fig. dans le texte, p. 543-579.

L'auteur expose sa théorie de la formation de l'image rétinienne en rapport avec la disposition et la forme des cônes dans la région maculaire. Il décrit ensuite les différents optotypes proposés par lui et fait une critique rapide des graduations de l'acuité visuelle proposées jusqu'à présent ; il conclut qu'il vaut mieux maintenir l'ancienne graduation.

Conclusions. — 1° On n'emploie qu'un certain nombre de lettres, à savoir E et B, P et F et C. O et U ; 2° on emploie des figures en forme de crochets à 3 courbures de longueur égale ; 3° on emploie des chiffres qui sont inclinés à 60° sur l'horizontale ; 4° on admet que l'acuité visuelle est normale lorsqu'elle permet de reconnaître une partie de ces optotypes large de 3 millimètres au moins dans une direction, et à 10 mètres de distance. Ceci correspond à peu près à un angle de 1' ; 5° pour la graduation de l'acuité visuelle on adopte le système décimal ; pour les degrés tout à fait inférieurs on a intercalé des demi-valeurs, tandis que pour les acuités supérieures à 10/10 on n'a choisi qu'un petit nombre de valeurs. La distance pour l'œil normal est donnée en mètres ; 6° pour la détermination rapide de l'acuité visuelle on a ajouté quelques rangées horizontales d'optotypes, chacune sur une bande de papier séparée et ne possédant qu'une seule figure pour chaque degré. Pour déceler la simulation d'une bonne acuité on a ajouté d'autres bandes de papiers semblables sur lesquelles on a modifié quelques figures ; 7° on a préparé aussi des rangées de petites lettres romaines, de capitales gothiques et romaines ; 8° l'acuité est déterminée à 6 mètres. Cependant on a préparé des tables en quelque sorte simplifiées pour 4 mètres ; 9° on utilise deux tables d'épreuves pour lecture : l'une pour la lecture à 50 centimètres l'autre à 30 centimètres. Les deux sont calculées d'après le système décimal ; on a noté aussi la distance de lecture pour l'œil normal ; 10° pour déterminer l'acuité visuelle dans la myopie forte, les mêmes optotypes (1°, 2° et 3°) furent photographiés sur verre pour être lus sur le ciel clair. Leur grandeur monte d'après le système décimal, et les distances de lecture pour l'œil normal sont notées (pour la plus petite rangée, c'est celle de 5 cm.). Dans le but de contrôle par le médecin, on a ajouté deux tables supplémentaires qui peuvent en même temps être utilisées pour déterminer l'acuité visuelle à 50 mètres et à 25 centimètres ; 11° pour déterminer les degrés les plus faibles d'acuité visuelle on utilise une carte double avec 4 lettres (deux de chaque côté) pouvant être reconnues à 50 mètres on peut déterminer ainsi de 1/50 à 5/50. Dans le même but on a préparé un disque portant une figure en crochet, pour 100 et pour 50 mètres ; 12° comme unité d'acuité visuelle (opt ou opto) on propose la reconnaissance d'une lettre pour 50 mètres, lettre qui mesure dans ses parties inférieures 1 cm. 5, à 1 mètre de distance. On obtient ainsi pour une acuité de 0 à 2 une échelle de 0 à 100. L'acuité visuelle normale se trouve alors à 50. Les valeurs en optos peuvent ére représen-

tées sur les tables et les bandes de papier, préparées pour 6 et 4 mètres de distance, à côté des nombres décimaux.

VII. — **Une kératoplastie totale suivie de succès**, par M.E. Zirm, avec planches XXI et XXII et une figure dans le texte, p. 580-593.

La transplantation de la cornée transparente à l'aide de rondelles de cornées prélevées chez les animaux n'a donné que des insuccès ; dans les cas où le lambeau semblait se greffer, son opacification rapide n'apportait aucune amélioration de la vision (V. ces *Annales*, T. 126, p. 385). Il n'en a pas été de même dans le cas publié par Zirm ; il est vrai que dans ce cas il s'agissait de transplantation de cornée humaine.

Obs. — H... 45 ans, journalier. Brûlure des deux yeux par de la chaux vive le 3 août 1904. Le 7 décembre 1905, jour de l'opération, cicatrices conjonctivales avec symblépharon partiel ; les deux cornées sont complètement opaques, blanc-grisâtre porcelanées. Bonne projection : V = perception lumineuse. La rondelle de cornée qui servait à la greffe fut prélevée sur un œil énucléé le même jour sur un enfant de 11 ans, pour corps étranger intraoculaire ayant séjourné 5 mois ; le globe en bon état de nutrition est immédiatement plongé dans une solution physiologique chaude de NaCl. Pour l'OD du malade l'auteur fait une kératoplastie classique : au bout de 3 semaines il est obligé d'exciser le lambeau opacifié à cause des phénomènes glaucomateux. Pour l'OG, après avoir enlevé avec le trépan de von Hippel (couronne de 5 mm.) un disque au centre de la cornée de l'œil énucléé, on le conserve entre deux compresses imbibées de solution physiologique chaude. Avec le même trépan l'auteur libère avec soin un disque analogue sur la cornée leucomateuse. L'application du lambeau transparent est faite sans aide d'aucun instrument. Pour le maintenir, l'auteur passe dans la conjonctive bulbaire deux fils qui s'entrecroisent sur le centre de la cornée.

Huit jours après la transplantation les lambeaux cornéens étaient transparents mais le malade ne comptait les doigts que de l'œil gauche. Dix jours après, les douleurs apparurent à droite, la tension oculaire s'éleva et l'on vit se produire une déformation staphylomateuse que les sclérotomies ne purent pas enrayer. Il fallut procéder à l'ablation du staphylome y compris le lambeau. A gauche, par contre, le malade comptait les doigts à 3 m. 50.

Le 14 décembre 1906, un an après l'intervention le malade voit à l'aide de la fente sténopéique 6/36. A l'aide d'un verre de 6 D il lit le n° 6 de l'échelle de Jaeger. Le champ visuel est normal. Le malade peut s'orienter seul et s'occuper à nouveau. Le lambeau transplanté forme un disque noir au centre de la cornée opaque. Il a conservé son diamètre initial de 5 millimètres et est parfaitement transparent. Dans sa moitié inférieure, on voit à l'éclairage oblique une légère opacité stationnaire depuis quelques mois. Les vaisseaux qui traversent la surface de la cornée leucomateuse s'arrêtent au niveau du lambeau. On peut pratiquer l'examen ophtalmoscopique qui montre

que la cornée a conservé sa situation normale, qu'elle est transparente et que la papille est normale. Zirm résume dans les formules suivantes les principaux points de la kératoplastique :

1° On n'utilisera que la cornée humaine en choisissant de préférence les yeux de jeunes personnes dont la cornée présente encore un état de nutrition satisfaisant ;

2° On se servira exclusivement du trépan de von Hippel. L'opération sera précédée d'une instillation d'ésérine lorsque la chambre antérieure existe encore ;

3° L'anesthésie générale est nécessaire ; on fera une asepsie rigoureuse et l'on s'abstiendra d'antiseptiques ;

4° Les lambeaux seront placés entre deux rondelles de gaze trempées dans la solution physiologique de chlorure de sodium et maintenues à la température du corps jusqu'à leur utilisation. Le lambeau sera appliqué à l'aide d'une des rondelles de gaze dans l'orifice de trépanation : on évitera de le saisir avec les instruments ;

5° On maintiendra le lambeau greffé en faisant passer au devant de lui deux sutures en croix passées dans la conjonctive bulbaire ;

6° Il faudra choisir des cas appropriés à la kératoplastique.

VIII. — **Courtes remarques sur le travail de von Szily « sur les couches limitantes postérieures de l'iris »,**
par M. Levinshon, p. 594-597.

L'auteur répond aux critiques de von Szily (*V. Graefe's Arch. für Opht.*, t. LXIV) et précise les idées qu'il avait émises dans son travail publié sous le même titre dans le tome LXII du même journal. Le dilatateur de la pupille provient d'une différenciation du pôle antérieur de l'épithélium pigmenté antérieur. La limite postérieure de l'iris est constituée par deux couches épithéliales entre lesquelles s'en trouve une troisième composée de cellules musculaires lisses. On reconnaît le mieux la disposition du dilatateur dans les portions où l'épithélium antérieur a le plus conservé son caractère épithélial, c'est-à-dire aux terminaisons ciliaire et pupillaire du dilatateur.

IX. — **Réforme de la détermination de l'acuité visuelle,**
par M. E. Landolt, avec plache XXII, fig. 1-10, p. 598-611.

Dans un travail publié dans *V. Graefe's Archiv f. Ophtalm.*, t. LXIV, 1, p. 128-140, le professeur Koster critique les optotypes proposés par MM. Landolt et Guillery. Le présent article est une réponse à ces critiques. L'auteur discute la valeur des différentes méthodes de mesure de l'acuité visuelle proposées jusqu'à présent et fait ressortir les avantages de l'anneau brisé proposé par lui. L'acuité visuelle est, pour l'auteur, « une propriété de l'œil de reconnaître dans leur forme les objets qui nous entourent ». Comme mesure de l'acuité visuelle l'auteur s'adresse aussi au minimum separabile, mais au lieu d'envisager la séparation de *deux points*, il envisage celle de *deux contours*.

Les méthodes d'examen de l'acuité visuelle doivent être uniformes

si elles ne peuvent encore pas être parfaites. Il importe de s'entendre sur les points suivants :

1° Que l'épreuve de l'acuité visuelle, comme toute épreuve fonctionnelle, demande de l'attention, de la bonne volonté de la part du malade ; de la patience et de l'attention de la part du médecin,

2° Que cette épreuve doit être faite, avec une correction totale de tout défaut optique de l'œil, à une grande distance (5 à 6 m.) ;

3° Avec un éclairage constant ;

4° Que l'objet de l'épreuve doit trancher le plus nettement possible sur son fond ;

5° Quant aux optotypes, leur forme dépend avant tout de la définition qu'on donne de l'acuité visuelle. D'après les définitions données jusqu'à présent, l'optotype doit permettre de déterminer le minimum separabile. On doit de plus pouvoir l'employer pour les personnes lettrées ou illettrées de tous les pays. Sa reconnaissance doit comporter une question et une réponse simples. Sa forme doit demander le moins possible à l'intelligence du malade et doit autant que possible exclure la devination et faciliter le contrôle par le médecin de la réponse du malade.

Klinische Monatsblaetter für Augenheilkunde

Analysé par V. Morax.

Volume 44. Nov.-Déc. 1906.

I. — **Sur un aspect ophtalmoscopique dans la polycytémie,** par Uhthoff, p. 449, avec planche.

Il s'agit d'un malade de 40 ans, atteint depuis deux ans de pesanteur de tête avec légers accès vertigineux, de palpitations et d'affaiblissement. La figure, les lèvres, les extrémités ont une teinte cyanotique. Le nombre des globules rouges a augmenté et atteint 10 à 12 millions par millimètre cube. La proportion d'hémoglobine est plus élevée qu'à l'état normal. Le sang se coagule très rapidement et offre une teinte sombre. Albuminurie très accusée avec cylindres hyalins. Splénomégalie.

L'examen ophtalmoscopique montre une dilatation irrégulière des troncs veineux qui présentent en outre une coloration très sombre. L'acuité visuelle est normale après correction d'une myopie de 4, 5 D. Champ visuel normal.

Le malade se trouve très soulagé par des saignées espacées.

II. — **Sur la lipémie rétinienne et l'hypotonie du globe dans le coma diabétique,** par L. Heine, p. 451, avec une planche et 1 figure dans le texte.

L'auteur relate l'observation d'un jeune diabétique qui, en 1904, à l'âge de 17 ans, se sentant faible, ayant fréquemment une sensation vertigineuse, de la polyurie et de la polydypsie, vint consulter. Les urines

contenaient 6,7 0/0 de sucre, de l'acide acétacétique. Sous l'influence du repos au lit, le malade reprend du poids et son état général s'améliore. En novembre de la même année, il rentre à la clinique en raison de maux de tête, d'inappétence. Pendant le début de 1905, jusqu'au mois de septembre, sa santé générale n'est pas mauvaise : on constate encore cependant 5 0/0 de sucre, de l'acide acétacétique et de l'acétone. L'examen ophtalmoscopique, pratiqué le 30 octobre par M. Heine montre des altérations particulières des vaisseaux rétiniens, artères et veines. Celles-ci forment des stries rose pâle de calibre plus considérable qu'à l'état normal et tranchant sur le fond sombre. L'état général est mauvais et le 5 novembre, le malade présente du coma diabétique qui se termine par la mort dans la soirée. Huit heures avant la mort, on avait constaté une hypotonie assez accusée T = — 2. La réaction pupillaire à la lumière avait conservé toute sa vivacité. L'examen du sang prélevé 8 heures avant la mort donne les résultats suivants :

Densité du plasma	1.024
» du sérum	1.008
Proportion d'eau	73.456 0/0
» de graisse	8.65 0/0

Après centrifugation, on voit se produire une couche blanche d'aspect crémeux de 1 à 1 1/2 centimètre d'épaisseur. Le nombre d'érythrocytes est de 3.8 millions, le nombre des leucocytes de 4.800 par millimètre cube.

On peut décrire l'aspect particulier du fond de l'œil sous le nom de lipémie rétinienne.

Chez un autre diabétique jeune, qui présenta un coma typique avec hypotonie très accusée des globes, l'analyse du sang démontra une proportion de graisse de 4 0/0 et l'aspect du fond de l'œil, quoique beaucoup moins accusé que dans le cas précédent, était suffisant cependant pour permettre le diagnostic de la lipémie. L'hypotonie au cours du coma paraît caractéristique du coma diabétique. De l'examen de 22 cas de coma diabétique, il résulte qu'une fois seulement, l'hypotonie fut si peu marquée qu'on n'aurait pu baser un diagnostic sur elle. L'examen anatomique des globes hypotones est resté négatif. Heine pense qu'il s'agit probablement d'un arrêt de la sécrétion dans la partie de l'uvée qui secrète l'humeur aqueuse.

III. — **Sur un symptôme oculaire peu connu dans le xéroderma pigmentosum (symblépharon ptérigoïde)**, par Heine, p.460 avec planche.

Heine a observé deux sœurs, filles de parents consanguins, qui, présentent toutes deux des signes caractéristiques du xéroderma. Chez l'une des malades, les manifestations oculaires consistent uniquement dans une absence des cils au niveau de la paupière inférieure. Chez l'autre malade, cette madarose de la paupière inférieure existe aussi. Mais on voit en outre une adhérence du bord libre à la muqueuse, à

disposition symétrique. Le symblépharon est partiel et peut être traité chirurgicalement.

IV. — **Contribution à la pathogénie de la rétinite centrale atrophiante** (Kuhnt), par Kusel, p. 464, avec 1 planche.

L'auteur décrit un cas d'altération maculaire chez une femme de 20 ans et qui présente une vision normale à droite alors qu'à gauche V = 4/24. L'examen ophtalmoscopique montre, de ce côté, des lésions atrophiques et pigmentaires dans la région maculaire et une transformation en stries blanches des ramifications vasculaires entourant la macula. Au centre des lésions, on constate une zone circulaire que Kusel considère comme un trou de la rétine.

V. — **Deux cas de tumeur intraoculaire dans des yeux atrophiés**, par E. Neese, p. 469, avec 2 planches.

VI. — **Sur la suppression d'impression visuelle et ses rapports avec quelques formes d'amblyopie**, par Best, p. 493.

VII. — **Sur la contenance du corps vitré en cytotoxine normale ou développée par immunisation**, par Rigobert Possek, p. 500.

Des recherches expérimentales de l'auteur, il résulte qu'à l'état normal et tant que les organes secréteurs de l'œil sont normaux, il n'existe aucune cytotoxine (bactéricide ou hémolytique) même chez les animaux hyper-immunisés. Si l'on provoque une modification dans la sécrétion des liquides, soit par ponction, soit par injection de chlorure de sodium, les vaisseaux perdent momentanément leur pouvoir de rétention à l'égard de l'hémolysine.

VIII. — **Un cas d'exophtalmie extrême par suite de malformations crâniennes rachitiques**, par Kurt-Cohen, avec 2 figures.

L'auteur décrit la malformation crânienne sous le nom de pseudo-crâne en tour rachitique. Il se différencie du crâne en tour typique par l'absence d'ossification de la suture coronaire. Chez le malade dont l'auteur décrit l'observation, le squelette orbitaire était aplati et il en résultait une exophtalmie très marquée malgré une hypermétropie forte. L'acuité visuelle est sensiblement normale et la papille ne présente pas de lésions.

IX. — **Contribution à l'anatomie pathologique de la conjonctivite printanière**, par W. Goldzieher, p. 521, avec 1 planche.

L'auteur décrit les lésions histologiques constatées dans un cas de conjonctivite printanière type tarsien. Contrairement au trachome, la conjonctivite printanière repose sur une altération pathologique du tarse conjonctival qui se caractérise par une prolifération cellulaire et par un développement des fibres tarsiennes vers l'épithélium. L'épithélium conjonctif prolifère dans les espaces disposés entre les faisceaux conjonctifs néoformés et tend à les remplir.

Dans un stade plus avancé du processus, et souvent même d'une

manière plus précoce, on voit les masses fibrillaires néoformées présenter une tendance à la dégénérescence vitrée. Les fibres avoisinant la surface épithéliale se fusionnent en une masse hyaline.

X. — **Sur un cas intéressant de trouble de Berlin du pôle postérieur de l'œil,** par W. Lohmann, p. 526, avec 2 figures.

L'auteur relate l'observation d'un malade qui avait reçu sur l'œil droit un volumineux éclat de fer. Il en était résulté une petite plaie conjonctive épisclérale et une déformation légère de la pupille. Une demi-heure après l'accident, on ne constate aucune lésion ophtalmoscopique. Dès le lendemain, par contre, on observe un trouble de Berlin étendu au pôle postérieur. Ce trouble entoure la macula et le nerf optique, présente un aspect soyeux, blanchâtre, sur lequel se détache en rouge la fovea et une bande de tissu étendu de la papille à la fovea et dont la hauteur correspond au quart du diamètre papillaire. L'examen fonctionnel montre une acuité visuelle normale. Par contre, le pouvoir d'adaptation est considérablement diminué, le sens chromatique est intact, l'examen du champ visuel montre un scotome relatif pour les couleurs en forme d'anneau brisé entourant le point de fixation. Les limites périphériques du champ visuel sont normales. Trois jours plus tard, le trouble de Berlin a disparu, le scotome n'avait d'ailleurs plus été constaté la veille.

X. — **Courtes remarques sur la pathologie du streptococcus mucosus en ophtalmologie,** par A. Pagenstecher, p. 530.

L'auteur rapporte l'observation d'un malade qui succomba à une septicémie avec méningite purulente et ophtalmie métastatique bilatérale et chez lequel l'examen bactériologique du liquide céphalo-rachidien et du sang montra la présence du streptococcus mucosus.

XI. — **Recherches sur la pommade jaune,** par Stein.

XII. — **Très petit fragment de cuivre dans la chambre antérieure diagnostiquée à l'aide des rayons Rœntgen,** par Plitt, p. 537, avec 1 planche.

Vol. 45. Janvier 1907.

I. — **Contribution à l'étude de la question des diplocoques ne prenant pas le Gram trouvés dans le sac conjonctival,** par C. Brons, p. 1, avec une planche.

En pratiquant l'examen bactériologique systématique de la conjonctive, quelques observateurs entre autres Gifford, Marten puis Krückenberg ont vu qu'il existait parfois, dans le sac conjonctival, des micro-coques ayant quelques analogies morphologiques avec le gonocoque et se décolorant comme lui par la méthode de Gram.

Krückenberg avait isolé 5 fois des micrococoques présentant ces caractères, Axenfeld en a rencontré dans 4 cas ; 3 fois ce diplocoque se différenciait du gonocoque et semblait se rapprocher du micrococcus catarrhalis. Une fois, il s'agissait d'une sarcine ne prenant pas le Gram.

Brons a poursuivi ses recherches dans le laboratoire d'Axenfeld et il est parvenu dans 7 cas à isoler un diplocoque ne prenant pas le Gram. Six de ces diplocoques présentaient une identité parfaite, le septième ne témoignait pas de caractère différentiel très marqué. Dans ces 7 cas, la conjonctive humaine présentait un très léger état de catarrhe chronique ou même un état normal.

Le diplocoque ne prenant pas le Gram, isolé par Brons, existait presque toujours en nombre important dans la sécrétion à côté d'autres formes microbiennes.

D'une manière générale, ces diplocoques siégeaient en dehors des cellules. Les caractères des colonies les différencient nettement du gonocoque. Le diplocoque de Brons est un aérobie qui se développe facilement sur les milieux ordinaires et forme sur gélose des colonies aplaties de coloration gris jaunâtre qui sont peu adhérentes au milieu et se désagrègent en petits fragments lorsqu'on veut les recueillir. Il se développe bien sur le sérum qu'il ne peptonise pas. Il ne liquéfie pas la gélatine, il se développe bien dans le bouillon en produisant un dépôt floconneux : le bouillon n'est pas troublé. Il se développe bien dans le lait qu'il ne modifie pas. Son développement sur la pomme de terre est à peine visible ; contrairement au gonocoque et au méningocoque, il ne fait fermenter aucun sucre. Sa vitalité est très grande : après 60 jours d'étuve ou même à la température ordinaire, le repiquage est facile. Il résiste une heure à 50°, mais meurt après une minute à 66°. L'inoculation dans le péritoine, sous la peau ou dans les veines des cobayes et des lapins ne provoque aucune réaction. L'insertion dans la cornée provoque un peu d'infection et d'iritis.

Brons discute ensuite l'analogie de ces diplocoques avec le méningocoque et le micrococcus catarrhalis.

Il identifie le microbe isolé avec le micrococcus catarrhalis.

Le méningocoque, le gonocoque, le micrococcus catarrhalis constituent d'ailleurs 3 formes différentes d'une même famille dont le gonocoque est le plus délicat et le micrococcus catarrhalis, le plus résistant.

Quant à la 7e espèce isolée par Brons, elle se différencie du type catarrhalis par son mauvais développement sur gélatine, par le dépôt visqueux qu'elle forme dans le bouillon et sur les milieux et par la fermentation de certaines espèces de sucre (dextrose, lévulose, maltose, sucre de canne, galactose, inuline).

L'auteur conclut néanmoins qu'au point de vue pratique, la présence possible de ces diplocoques de peut pas créer de confusion et qu'au point de vue du diagnostic de la blennorrhagie, l'examen microscopique de la sécrétion suffira toujours. En cas d'hésitation, on pourrait d'ailleurs avoir recours à la culture.

II. — **Contribution anatomo-pathologique à la connaissance de l'ectasie cornéenne périphérique**, par Rupprecht, p. 34, avec 1 planche et 3 figures dans le texte.

Il s'agit d'un homme de 64 ans qui présente depuis une dizaine d'an-

nées des signes d'irritation oculaire. La cornée droite est claire et transparente, excepté au niveau de son bord supérieur où l'on voit un trouble en forme de croissant parallèle au limbe de 8 millimètres de longueur sur 1/2 millimètre de largeur. Au-dessus de ce trouble, la cornée présente une saillie limitée par le limbe. L'ectasie cornéenne est transparente et très mince. A gauche, on ne constate que des opacités marginales sans ectasie. L'acuité de l'œil droit est de 5/7. Le malade revient deux ans plus tard à la clinique pour un ulcère serpigineux de la partie inférieure de l'œil droit. On pratique alors l'énucléation.

L'examen anatomique montre l'amincissement de la paroi cornéenne au niveau de la zone ectasiée. L'épithélium présente une surface continue. La membrane de Bowman a disparu et les lames cornéennes sont extrêmement réduites. La membrane de Descemet présente de nombreuses solutions de continuité, mais se retrouve dans la région ectasiée ; à la limite de l'ectasie, on constate un certain nombre de néo-vaisseaux. L'iris ne présente aucune adhérence à l'ectasie. On note en outre la présence de lésions liées à l'ulcère serpigineux.

L'auteur pense qu'il s'agit d'un processus chronique dont le point de départ a été la présence d'un arc sénile.

III. — **Sur la micropsie accommodative**, par O. Schwartz, p. 42 (Discussion d'un article de Weinhold).

IV. — **Etiologie et particularités cliniques de la cataracte des souffleurs de verre**, par Cramer, p. 47.

V. — **Courte note sur la connaissance des réflexes palpébraux**, par Levinsohn, p. 56.

Reissert a décrit dans deux cas de neurasthénie une contraction du bord libre de la paupière synchrône à la réaction pupillaire (Voir ces *Annales*, t. 133, p. 467).

Levinsohn réclame la priorité pour la description de ce phénomène qu'il considère comme un réflexe normal existant chez le tiers des individus.

VI. — **Un cas de kyste intrascléral**, par Ischreyt, p. 59, avec 3 figures dans le texte.

L'auteur décrit les lésions d'un œil qui avait présenté, en 1900, une plaie pénétrante et qui fut énucléé en 1906 en raison de l'infection sympathique de l'autre œil. La déformation kystique siège à l'extrémité de la plaie pénétrante qui a sectionné la cornée et entraîné des lésions irido-ciliaires. Le kyste siège dans la sclérotique et se trouve plus rapproché de sa face antérieure. La paroi du kyste est recouverte par un épithélium aplati à noyau étroit : il contient un liquide aqueux.

VII. — **Contribution à la connaissance des taches pigmentaires dans la conjonctive humaine**, par Kusel, p. 65, avec 3 figures.

Dans les deux faits relatés, il s'agit de malades atteints de trachome ancien et qui présentaient de petites taches noirâtres de 4 mm.

de diamètre siégeant en un point correspondant au milieu de la conjonctive tarsienne.

A la coupe, on constate que la pigmentation siège dans des cellulles fusiformes ou des cellulles migratrices occupant les couches profondes de la conjonctive.

L'auteur différencie ces faits de ceux de Steiner (voir ces *Annales*, t. 135, p. 466). Dans le cas de Steiner le pigment siégeait dans l'épithélium et les couches sous-épithéliales.

VIII. — **Autoplastie palpébrale avec lambeaux pédiculés empruntés à la région cervicale**, par Snydacker, p. 71, avec 2 figures.

Le procédé que Snydacker a employé dans deux cas pour la réfection des deux paupières consiste dans la libération d'un lambeau prélevé dans la région cervicale entre l'angle du maxillaire inférieur et la clavicule, correspondant à peu près à la direction du sterno-mastoïdien. Le pédicule correspond à la partie supérieure du lambeau. La largeur est de 2 cm. environ et 12 cm. de longueur. L'extrémité libre du lambeau est divisée par une incision longitudinale en deux parties qui formeront les paupières inférieures et supérieures. Ces deux portions sont insérées après blépharorraphie, suivant la technique usuelle, alors que la partie moyenne du lambeau forme un pont qui passe sur la joue et n'est sectionné que le 6e jour. Le résultat obtenu dans ces deux cas a été très bon. Le pont peut être facilement réséqué, mais dans le cas où on aurait quelque peine à réunir les lèvres de la plaie cervicale, il serait possible, après 6 jours, de le remettre en place.

IX. — **Sur un cas d'ectasie profonde du fond de l'œil au voisinage de la papille**, par Kayser, p. 76, avec 3 figures.

Il s'agit d'un jeune homme de 20 ans, dont l'OD présente une acuité de 6/36 avec une ectasie très accusée entourant la papille circulairement ; la réfraction est de — 14 D. au niveau de la papille, alors qu'elle est de + 1 au bord de l'excavation. L'OG a une myopie de — 1.25 D. et une acuité normale.

X. — **La diplopie monoculaire, fonctionnelle, transitoire**, par Yamaguchi, p. 80.

XI. — **Contribution expérimentale à la connaissance de la contenance en récepteur des différents tissus de l'œil**, par L. Paul, p. 83.

L'auteur a eu recours à la méthode de Bordet pour la recherche des récepteurs dans les tissus oculaires. Il a injecté à des lapins des yeux de chiens, de veaux ou de chevaux.

XII. — **Anesthésie locale et exentération ou énucléation du globe**, par Siegrist, p. 106, avec 1 figure.

L'auteur se sert depuis plusieurs années d'une seringue en verre munie d'une aiguille recourbée. Il insensibilise la conjonctive et la cor-

née par 3 instillations de cocaïne à 2 0/0, additionnée de quelques gouttes d'adrénaline. Il injecte dans l'orbite, à l'aide de son aiguille courbe, en contournant le globe oculaire et dans les 4 méridiens principaux une quantité totale de 3 centimètres cubes d'une solution de novocaïne à 2 0/0. L'énucléation ou l'exentération peuvent être commencées 1 ou 2 minutes après ces injections. Si les injections ont été bien pratiquées la douleur est nulle. La substitution de la novocaïne à la cocaïne a l'avantage de permettre l'emploi de doses plus considérables.

IV. — ANALYSES BIBLIOGRAPHIQUES

A propos de deux cas de conjonctivites pseudo-membraneuses à pneumocoques, par M. E. Demiéville (*Rev. méd. de la Suisse romande*, t. XXVII, 1907).

La première observation concerne un enfant de 8 mois qui présente, avec un bon état général, un exsudat blanc grisâtre uniforme sur l'amygdale et un exsudat pseudo-membraneux grisâtre, très adhérent sur les conjonctives tarsiennes. Les ganglions préauriculaires et sous-maxillaires sont peu engorgés ; nez indemme. T. 37°7.

L'examen microscopique montre du pneumocoque dans les fausses membranes oculaires et amygdaliennes ; dans ces dernières, le pneumocoque est associé à du streptocoque. Guérison en 4 jours par traitement sérothérapique.

Dans le second cas, le rôle étiologique exclusif du pneumocoque est moins net, car l'examen bactériologique a démontré la présence de bacilles diphtériques et l'injection de sérum antidiphtérique amène une modification rapide de l'affection monoculaire. La coexistence d'une affection pulmonaire (souffle à la base ; T : 39°) ne permet pas d'affirmer le rôle prédominant du pneumocoque et l'on sait que l'infection diphtérique se superpose fréquemment à l'infection pneumococcique. V. M.

La conjonctivite de Parinaud, par M. Karl Hoor (*Budapesti Orvosi Ujsag*, n° 13, 29 mars 1906).

Les occupations du malade le mettent en contact avec des bovidés : son œil gauche seul est atteint. Au moment de l'invasion conjonctivale, il est courbaturé, déprimé, sans appétit : en même temps, les ganglions lymphatiques, préauriculaires et sous-maxillaires gauches s'engorgent et suppurent en partie. La conjonctive devient le siège de granulations et d'aspérités qui rappellent le trachome. Les accidents conjonctivaux disparaissent spontanément en trois mois, laissant une conjonctive complètement normale. La sécrétion de l'œil gauche, inoculée dans des yeux sains, n'y provoque qu'une conjonctivite banale,

passagère. La cornée reste intacte pendant toute la durée de l'affection.

Les nodules excisés présentent la structure de productions tuberculeuses, mais c'est la seule analogie que présente cette affection avec la tuberculose. S.

Le nerf sécréteur des larmes, par M. Markbreit (*Budapesti Orvosi Ujsag*, 29 mars 1906).

Dans un cas de paralysie faciale gauche totale périphérique, la 5e paire étant intacte, la sécrétion lacrymale émotive n'a pas lieu du côté paralysé. S.

Dacryoadénite bilatérale accompagnant une sinusite grippale avec polyadénopathie préauriculaire au cours d'une grossesse, par M. Legendre (*Bulletin et Mémoires de la société médicale des hôpitaux de Paris*, 8 mars 1907, p. 261).

Chez une jeune femme de 24 ans, au septième mois de sa grossesse se produisent le 8 février dernier des vomissements incoercibles. 2 jours après, la température atteignait 39°6 et la malade accusait une céphalalgie violente à maximum dans la région frontale. Les vomissements cessent mais les paupières s'œdématient. Une tuméfaction, limitée à la région des glandes lacrymales et symétriquement disposée de chaque côté, indique déjà l'existence de la dacryoadénite. Il y a de nombreux ganglions douloureux dans la région sous-maxillaire et au devant de l'oreille. On note aussi un peu de photophobie. Les globes oculaires sont douloureux à la pression ainsi d'ailleurs que les glandes lacrymales tuméfiées. Il existe des douleurs à la pression aux points d'émergence des nerfs sus et sous-orbitaires.

La malade ouvre difficilement la bouche ; la langue est saburrale et la céphalalgie persiste les jours suivants ainsi que les symptômes oculaires.

Le 13 février, on constate du pus dans le méat moyen et un éclairage imparfait du sinus frontal gauche. A partir du 14 la fièvre diminue, mais la température ne redevient normale que le 28 février. A cette époque, la malade quitte le service ayant encore de l'adynamie, mais sa grossesse se poursuit sans incidents. Les glandes lacrymales sont encore perceptibles, mais elles ne sont pas douloureuses.

La malade avait présenté dans les premiers mois de sa grossesse de la leucorrhée, mais actuellement il n'en existe plus et l'auteur croit pouvoir attribuer la dacryoadénite à l'infection grippale. V. M.

Le nystagmus dans les abcès cérébelleux, par M. Lange (*Société des médecins de la Charité, à Berlin*, 29 novembre 1906 ; *Deutsch. med. Woch.*, 1907, p. 443).

L'apparition isolée d'un nystagmus du côté de l'oreille malade, ou le développement plus accusé de ce nystagmus du côté malade doit être considéré comme un symptôme important d'abcès cérébelleux ou des parties postérieures des hémisphères cérébraux. M. Wagner a vu un

nystagmus typique apparaître du côté malade dans un cas d'abcès du lobe temporal. Trois fois l'abcès fut ponctionné et après chaque opération le nystagmus disparut. V. M.

Amaurose pendant l'accouchement, par M. Radtke (*Deutsch. med. Woch.*, 1907, p. 444).

M. Radtke relate quatre cas d'amaurose purement fonctionnelle, c'est-à-dire sans lésions ophtalmoscopiques. Chez ces quatre malades, il y avait de l'albuminurie. Trois eurent des accès éclamptiques et Radtke considère la quatrième comme une éclamptique sans accès.

La durée de l'amaurose oscille de 20 minutes à 3 jours et la vision se rétablit sans thérapeutique spéciale. V. M.

Quelques observations oculistiques dans l'art italien, par W. Reis (*Nouvelle Iconographie de la Salpêtrière*, 1906).

Reis a constaté sur la predelle du tableau de Niccolo Alunno de Foliguo de 1465, représentant le couronnement de la Vierge (Pinacothèque du Vatican), une série d'apôtres au milieu desquels Philippe et Jacob regardant avec des lunettes une carte écrite. Jacob a les lunettes sur le bout du nez alors que son regard se dirige en haut.

L'auteur étudie ensuite les différentes manières dont les sculpteurs de l'antiquité jusqu'à la Renaissance ont figuré l'œil et les détails de l'iris. V. M.

Vision entoptique des vaisseaux rétiniens le matin au réveil, par M. Ed. Claparède (*Archives de Psychologie*, 1907, t. VI, Janvier, p. 269).

Depuis plusieurs années — ma première observation remonte à juillet 1899 — j'ai coutume d'apercevoir le matin au réveil, au moment où j'ouvre les yeux pour la première fois, une superbe projection de mes vaisseaux rétiniens sur le plafond de la chambre. Cette apparition est très éphémère, elle s'évanouit en moins d'une seconde. On peut la ressusciter un certain nombre de fois en refermant et ouvrant successivement les yeux, mais à la condition que chaque ouverture des paupières soit de très courte durée. A chaque apparition, d'ailleurs, l'image est moins nette et plus fugitive ; je suis cependant parvenu à la ressusciter vingt fois de suite.

Une autre condition, essentielle pour moi, de cette visibilité de vaisseaux rétiniens est un éclairage assez intense de la chambre dans laquelle j'ouvre les yeux, ou du plafond sur lequel je porte mon regard en m'éveillant. Ce n'est qu'en été, en effet, que je constate d'une façon régulière le phénomène en question. A ce moment de l'année, le jour est déjà assez intense au moment où je me réveille. Je vois alors, chaque matin sans exception, mes vaisseaux rétiniens se projeter sur le plafond sous forme de deux grosses branches ramifiées, épaisses et noir foncé, paraissant avoir un mètre de longueur environ ; au centre du demi-cercle qu'elles circonscrivent apparaît la macula, sous l'aspect d'une grosse tache noire.

Ce phénomène vaut pourtant la peine qu'on s'y arrête, soit à cause de sa netteté, soit surtout parce qu'il réclame une interprétation nouvelle. Tous les procédés classiques de vision entoptique des vaisseaux reposent sur le principe du déplacement de l'ombre que projettent les vaisseaux sur la rétine déplacement qui a pour conséquence, on le sait, d'amener cette ombre sur des parties rétiniennes dont les conditions de perceptibilité sont normales. Ces conditions sont en effet anormales pour les portions rétiniennes correspondant habituellement à l'ombre vasculaire ; ces portions étant habituellement protégées par les vaisseaux formant écran, elles se fatiguent moins et leur sensibilité en est accrue. Si nous ne voyons pas d'ordinaire nos vaisseaux rétiniens, ce n'est pas parce que nous sommes habitués à les négliger, comme on le prétend souvent ; c'est parce que le défaut d'excitation lumineuse qui atteint ces régions rétiniennes est compensé par leur plus grande excitabilité.

Dans le cas qui nous occupe, il n'y a aucun déplacement d'ombre : la lumière arrive en face, comme de coutume. Il n'est nullement besoin, pour que ce phénomène se produise, que la lumière tombe dans l'œil *latéralement*, comme le disent Wilbrand et Sænger, les seuls autres auteurs chez lesquels j'en aie trouvé mention.

Comment expliquer cette projection entoptique si fugitive ?

Plusieurs facteurs concourent probablement à la produire.

1° La visibilité des vaisseaux au moment de l'ouverture des yeux au réveil tient principalement au fait qu'à cet instant la différence entre l'excitation des parties éclairées et des parties ombrées de la rétine est *au-dessus* du seuil de perceptibilité différentielle de la sensibilité lumineuse. Si cette différence est plus grande qu'à l'état ordinaire, cela provient de ce que, après le repos de la nuit, la rétine est beaucoup plus excitable et partant beaucoup plus sensible à la lumière. L'ombre des vaisseaux sera donc perçue puisqu'elle se détachera sur un champ de clarté accrue. — Mais la rétine perd bientôt sa fraîcheur d'excitabilité, et la différence entre la sensation produite par les parties éclairées et celle produite par les parties ombrées tombe *au-dessous* du minimum perceptible ; d'où l'évanouissement de l'image noire.

2° Mais cette circonstance ne suffit probablement pas. On constate d'ailleurs que l'évanouissement des ombres projetées résulte bien plutôt d'un blanchissement de ces ombres que d'un obscurcissement du fond sur lequel elles apparaissent. — Il faut donc admettre que la différence perçue entre les parties découvertes et ombrées de la rétine provient non seulement de ce que les parties découvertes sont plus sensibles au moment du réveil, mais aussi de ce que les parties ombrées sont moins excitées à cet instant qu'à l'état habituel (où elles ne donnent pas lieu à une perception). Au moment de l'ouverture des yeux, ces portions rétiniennes sous-jacentes aux vaisseaux ne recevant aucune excitation, puisque la lumière ne parvient pas jusqu'à elles, elles produisent tout d'abord une sensation de noir. Mais elles sont aussitôt légèrement excitées, soit par l'irradiation nerveuse des

parties voisines éclairées, soit par la lumière qui diffuse à travers les parois non absolument opaques des vaisseaux. Ces actions excitatrices ont pour conséquence de faire diminuer la différence d'excitation existant entre ces régions et les régions voisines, et de faire tomber cette différence au-dessous du minimum perceptible. — d'où l'évanouissement de l'image.

Dans cette seconde hypothèse, — qui n'est qu'un complément de la première, — l'image noire s'évanouirait donc parce que les parties rétiniennes correspondant à cette ombre seraient elles-mêmes subexcitées.

3° Nous pourrions encore invoquer, aux fins d'expliquer l'épaisseur, qui me paraît assez considérable, des branches vasculaires projetées, une *dilatation des vaissèaux rétiniens* au moment du réveil. On sait en effet que le sommeil est lié à certaines modifications de la circulation cérébrale, retentissant sur la circulation rétinienne, et survenant spécialement au moment de l'endormissement et à celui du réveil, ainsi que l'a constaté Brodmann (1). — Cette troisième hypothèse ne me paraît pas absolument nécessaire pour rendre compte de la vision entoptique au réveil. Il n'est cependant pas impossible qu'il intervienne à ce moment des phénomènes de vaso-motricité qui entrent en ligne de compte, sinon pour produire le phénomène, du moins pour en augmenter la netteté. Voici quelle est la raison qui m'a fait songer, outre celle de l'épaisseur des branches vasculaires, à une influence de ce genre :

J'ai souvent constaté au cours de mes observations que les branches vasculaires qui se projettent en noir sur le plafond sont bordées de chaque côté par une marge brillante qui se détache en clair sur le fond déjà éclairé du plafond. D'où provient cette bordure claire ? On pourrait penser qu'elle est un effet de contraste entre l'obscurité de l'ombre et les parties contiguës du plafond : ces parties contiguës paraîtraient plus claires parce que situées aux confins d'une région foncée (*Randcontrast*).Mais cette marge claire est bien large, et sa clarté est bien uniforme, pour résulter d'un Randcontrast.

On peut donc penser que cette bordure claire est due à une vasoconstriction subite des vaisseaux (ou à une cessation de leur vasodilatation, s'ils étaient dilatés) se produisant au moment où, les paupières s'étant ouvertes, la lumière pénètre dans l'œil. Une circonstance de cette nature aurait évidemment pour effet, en découvrant subitement à la lumière une région rétinienne fraîche, un instant après le moment où les portions voisines ont été éclairées, et donc déjà fatiguées, de produire l'apparition d'une bande claire le long du trajet des vaisseaux.

S'il était démontré que les vaisseaux rétiniens se dilatent, au lieu de se contracter, au moment de l'ouverture des yeux. nous pourrions encore facilement interpréter ce phénomène de la bande claire. Il

(1) Brodmann. Plethysmographische Studien, *Journ. f. Psychol.*, I, 1902.

faudrait alors admettre dans ce cas que cette bande est due à l'image *négative* de la zone rétinienne correspondant à la zone d'élargissement des vaisseaux, zone qui se trouve subitement masquée après avoir été un instant exposée à la lumière.

Je dois ajouter que ce n'est pas seulement après le sommeil de la nuit que j'ai obtenu cette vision entoptique des vaisseaux, mais aussi après le sommeil de l'après-midi. L'image obtenue dans ce dernier cas me paraît encore plus intense. Je vois aussi l'ombre vasculaire se projeter très distinctement sur les draps blancs de mon lit lorsque j'allume soudainement la lumière électrique au milieu de la nuit. — Mais je n'ai jamais pu obtenir cette image après une simple occlusion des yeux (comme c'est le cas pour la projection de la macula) et sans avoir *dormi* préalablement, ne fût-ce que quelques instants. C'est ce qui me fait supposer que le sommeil doit en être une condition favorable, soit par la restauration plus complète qu'il amène des éléments rétiniens, soit par les modifications vasculaires qu'il provoque.

Les phénomènes dont nous venons de parler sont d'une observation assez difficile ; non pas que les images produites ne soient pas nettes en elles-mêmes, mais elles sont très fugitives et le moment où elles se produisent est éminemment défavorable à l'observation scientifique : au moment du premier réveil, l'esprit n'a pas toute sa lucidité. Il serait donc fort désirable que les faits dont il s'agit attirent l'attention d'autres observateurs.

L'établissement d'une hernie cérébrale en tant que mesure décompressive pour certaines tumeurs endocrâniennes inaccessibles. — Description d'une méthode intermusculaire permettant de faire la trépanation au niveau de la région temporale et occipitale, par Harvey Cushing (*Surgery, Gynecology and Obstetrics*, vol. 1, n° 4, p. 297, oct. 1905).

Le diagnostic des tumeurs intracrâniennes est assez simple le plus souvent et lorsqu'il est possible d'en faire la localisation, la seule indication consiste dans leur énucléation suivie de la réparation de l'ouverture crânienne. Mais le nombre des cas où la localisation de la tumeur permet d'atteindre celle-ci est extrêmement faible. Dans la plupart des cas, nous ne pouvons espérer qu'une atténuation de certains symptômes ; l'intervention est purement palliative et c'est alors que l'on peut recourir à la trépanation décompressive.

Laissant de côté les symptômes de localisation, nous savons que les symptômes généraux : la céphalée, les vomissements et la névrite œdémateuse sont rarement absents.

Un des premiers effets de la réduction de l'espace intracrânien consiste dans une stase veineuse générale. Cette stase est d'autant plus accusée que le processus est situé de manière à empêcher l'écoulement du liquide cérébro-spinal hors des ventricules. C'est probablement cette obstruction de la circulation veineuse qui entraîne tôt ou tard la névrite œdémateuse ; donc l'atrophie ainsi que l'infiltration papillaire n'est

pas le résultat d'un processus inflammatoire comme le terme de névrite pourrait le laisser croire. Dans deux occasions, Cushing a vu une névrite œdémateuse disparaître complètement peu d'heures après une opération palliative. Chez un de ces malades, la saillie papillaire de 7 dioptries n'existait plus trois heures après une trépanation pour une tumeur cérébelleuse.

Il est remarquable de voir combien les veines rétiniennes sont sensibles à un degré même léger de stase veineuse. Lorsqu'une obstruction au courant veineux se produit soit au niveau du cou, soit dans la cavité crânienne, les veines rétiniennes se dilatent et deviennent tortueuses. Tandis que le Dr Bordley examinait le fond de l'œil, l'auteur disposait un appareil de Riva Rocci à pression sanguine autour du cou. Lorsque la pression atteignit 36 millimètres de mercure, les veines se dilatèrent et devinrent tortueuses en même temps qu'apparaissaient des symptômes nauséeux et une sensation de faiblesse. Chez un autre malade, on examina le fond de l'œil tandis qu'on ponctionnait le ventricule latéral. Il s'agissait d'une hydrocéphalie interne due à une méningite basilaire. Quelques jours après la trépanation et en l'absence d'anesthésie générale, on procéda à la ponction ventriculaire. On retira du liquide sous haute pression et au moment où il sortait à travers l'aiguille, on vit les veines rétiniennes perdre leur tortuosité et leur calibre excessif. En quelques heures la névrite œdémateuse avait disparu.

La physiologie pathologique de la céphalée et des vomissements est moins facilement explicable. Ces symptômes paraissent néanmoins résulter de l'accroissement de la pression intracrânienne. La céphalée est d'origine durale et résulte de la compression des filets sensitifs du trijumeau répandus dans la dure-mère et ses expansions. Cushing ne se prononce pas sur la pathogénie du vomissement.

Etudiant ensuite les moyens de décompression,il signale en passant le fait que chez les jeunes sujets on peut voir une amélioration se produire à la suite de la disjonction des sutures crâniennes ainsi qu'il l'a observé chez trois petits malades. Dans ces cas, il existait déjà de l'atrophie des nerfs optiques et seuls les céphalées et les vomissements furent modifiés.

Chez l'adulte, des opérations exploratrices ont souvent suffi pour faire régresser les symptômes de manière inespérée. Néanmoins,elles sont souvent suivies d'une hernie cérébrale qui rompt la plaie tégumentaire et entraîne un fongus cérébral. Dans les cas de tumeur, ce fongus est invariablement suivi de méningite et la mort survient d'une manière précoce,

Il faut cependant recourir à une large craniectomie et plus elle est large, mieux cela vaudra. On la situera de préférence dans des régions correspondant aux zones silencieuses du cerveau.

On admet que pour les tumeurs situées au-dessus de la tente du cervelet il faut choisir la région sous-occipitale. On fait au contraire

une craniectomie dans la voûte du crâne s'il s'agit d'une tumeur des hémisphères.

La trépanation faite au niveau de la région pariéto-occipitale droite ainsi que le conseille Saenger peut avoir des inconvénients, que démontrent quelques faits relatés par Cushing.

On réduira ces inconvénients en ayant recours à la trépanation intermusculaire préconisée par Cushing. Cette modification de la craniectomie a pour but de placer la hernie cérébrale sous la sangle élastique que constituent les faisceaux musculaires du temporal ou des muscles de la nuque. Cushing préfère le procédé sous-temporal pour tous les cas, sauf ceux où l'on a été amené à faire une intervention occipitale dans l'espoir de tomber sur la tumeur. L'intervention sous-temporale permet une plus large ouverture de la calotte crânienne.

V. M.

Troubles oculo-moteurs par intoxication rachi-labyrinthique, par M. P. Bonnier (*Revue neurologique*, XVe année, n° 6, 1907, p. 255).

A propos des faits de paralysie du moteur oculaire externe consécutifs à la rachi-stovaïnisation, M. Bonnier rappelle d'abord « quelques notions que leur valeur d'usage aurait dû depuis longtemps rendre familières aux auristes et ophtalmologistes, aux neurologistes et aux cliniciens en général : 1° Les réservoirs céphalo-rachidiens et labyrinthiques sont communicants, et toute variation de pression et de composition chimique du liquide rachidien a son retentissement clinique immédiat au niveau des papilles labyrinthiques ; 2° De tous les symptômes d'irritation labyrinthique, périphérique ou centrale, les plus manifestes sont les troubles oculo-moteurs, l'appareil des canaux circulaires de l'oreille interne, et l'appareil des VIe et IIIe paires étant directement couplés par l'intermédiaire du noyau bulbaire de Deiters. 3° De tous les troubles oculo-moteurs réflexes dépendant d'une irritation labyrinthique, les plus fréquents portent sur la VIe paire, et sont d'ordre paralytique ou spasmodique. L'hypothèse la plus simple est donc celle-ci : le toxique injecté en un point quelconque de la masse liquide, par sa diffusion et par le brassage qu'il subit, pénètre dans la cavité labyrinthique et se trouve là au contact de la plus sensible, de la plus nue, de la moins défendue des parties nerveuses qui baigne le liquide intoxiqué, la papille du fond de l'oreille. » Or parmi les troubles oculo-moteurs réflexes d'origine labyrinthique, le phénomène le plus fréquent est sans contredit la paralysie de la VIe paire du même côté paralysé, qui peut être parfois durable.

L'attention des cliniciens ne prit parti sur ces rapports entre l'irritation labyrinthique et les troubles oculo-moteurs que très récemment, et l'on appelle aujourd'hui syndrome de Gradenigo, la paralysie de la VIe paire associée à l'otite. Or, d'après un travail récent de Baratoux (1), avant Gradenigo, 107 auteurs ont signalé cette association

(1) J. Baratoux, De la paralysie du moteur oculaire externe au cours des otites, *Arch. int. de laryngologie*, janvier-février 1907.

clinique. « J'ai souvent pu me convaincre, ajoute en terminant M. Bonnier, que peu d'auristes ont l'habitude de faire entrer les phénomènes oculo-moteurs dans la symptomatologie des troubles labyrinthiques, et aussi que la grande généralité des ophtalmologistes et des cliniciens ne soupçonnent aucunement les nombreuses raisons anatomiques, physiologiques et cliniques qui m'ont fait formuler, en 1895, la loi suivante : Autant il est exceptionnel de voir un trouble oculo-moteur lié à un trouble oculaire ou optique, autant il est fréquent de le voir lié à un trouble labyrinthique. » J. C.

La « Thimini », myase humaine d'Algérie causée par « Oestrus ovis L. », par les Drs Ed. et Et. Sergent (*Annales de l'Institut Pasteur*, 1907, p. 392).

Dans certaines régions montagneuses d'Algérie, la grande et petite Kabylie, le Dahra oriental, l'Oestrus ovis ou mouche des moutons peut donner lieu à certaines manifestations pathologiques chez l'homme. Cette mouche hante les pâturages des crêtes et ne descend jamais jusqu'aux villages. Elle pond au vol, rapidement sans se poser et peut ainsi déposer ses larves sur les yeux, les narines, les lèvres des bergers, surtout de ceux qui ont mangé du fromage frais de brebis et de chèvre. A la suite de la ponte dans l'œil, on ressent aussitôt une vive cuisson, la vision est impossible, les conjonctives sont tuméfiées et à leur surface s'agitent des petits vers blancs et très mobiles. La durée oscille entre 3 et 10 jours. La guérison survient toujours. Le traitement efficace d'après les indigènes consiste pour les yeux à enlever les larves avec un morceau de linge. V. M.

Ophtalmoplégie et glycosurie, par MM. G. Lion et H. Francais (*B. et Mém. de la Soc. méd. des Hôpitaux de Paris*, 1907, 15 mars, p. 285).

Un homme de 47 ans, sans antécédents spéciaux, est atteint d'un ictus avec coma pendant quelques heures. Le lendemain il ne peut ouvrir les yeux et les membres du côté gauche sont parésiés. Il y avait de la dysarthrie qui a persisté pendant 5 mois. Les troubles oculaires ne semblent pas avoir subi de modifications alors que l'hémiparésie gauche a disparu. Il existe du ptosis complet des deux côtés et une immobilité des deux globes. Les mouvements d'abduction semblent seuls persister dans une certaine mesure. Les pupilles dilatées et inégales ne réagissent pas. Pas de lésions du fond de l'œil. En somme, ophtalmoplégie bilatérale et presque totale.

Les réflexes tendineux et cutanés ne sont pas altérés. Le liquide céphalo-rachidien montre une lymphocytose légère.

L'examen des urines révèle une glycosurie très accusée (116 grammes en 24 heures).

Les auteurs admettent que le malade est un diabétique et que l'ophtalmoplégie est une complication du diabète. Ils ne croient pas pouvoir admettre l'origine mésocéphalique de la glycosurie en raison de l'intégrité relative de la 6e paire. V. M.

Présence de spirochètes dans l'œil de l'homme. — Contribution à la génèse des affections oculaires dans la syphilis héréditaire, par H. Bab (*Deusche med. Woch.*, 1906, p. 1945).

L'observation de Bab recueillie à la clinique de la Charité de Berlin concerne un fœtus macéré de huit mois. La présence de spirochètes fut démontrée dans le foie, la rate, le testicule, le cordon, etc.

Les globes oculaires ne présentaient pas d'altérations macroscopiques.

La cornée renferme au niveau de sa substance propre un assez grand nombre de spirochètes. Ceux-ci sont plus abondants dans les couches voisines de la membrane de Descemet. La plupart sont disposés parallèlement à la direction des lames cornéennes. Le stroma de l'iris en renferme en assez grand nombre, mais c'est surtout la choroïde qui en présente des quantités considérables. Les muscles oculaires, les procès ciliaires, le cristallin et le corps vitré ne renferment pas de parasites. Il est à remarquer que les tissus qui contiennent des spirochètes ne montrent aucune trace d'inflammation. Les vaisseaux présentent des parois normales. La réaction des tissus à l'égard des parasites ne paraît donc se produire que longtemps après la prolifération des spirochètes.

Bab signale rapidement une autre observation concernant aussi un fœtus macéré de 40 centimètres qui présentait des spirochètes dans sa choroïde et sa sclérotique.

Dans un troisième cas,un fœtus macéré de 38 centimètres,il constate aussi des spirochètes dans le nerf optique au voisinage de l'artère et de la veine centrale et dans les septa conjonctifs.Il en existe aussi dans les vaisseaux rétiniens et dans leur voisinage immédiat. Le corps vitré et le cristallin ne renferment pas de spirochètes.

Bab ne croit pas nécessaire de débiter les tissus en petits fragments pour l'imprégnation argentique. Il a fixé les yeux en totalité et a obtenu d'excellents résultats.

Enfin Bab signale la présence de spirochètes dans la muqueuse nasale des fœtus macérés. V. M.

Constatations anatomo-pathologiques oculaires dans deux cas de syphylis congénitale, par H. Schlimpert (*Deutsche med. Woch.*, 1906, p. 1942).

Schlimpert a étudié les yeux de quelques fœtus syphilitiques. Deux fois il a constaté des lésions oculaires et la présence de spirochètes mises en évidence par la méthode d'imprégnation à l'argent.

1er *cas.* — Fœtus macéré de 4 mois atteint d'ostéochondrite syphilitique. Présence de spirochètes dans la rate, le foie, les reins, les testicules, l'hypophyse, les méninges. Pas de lésions macroscopiques manifestes des yeux.

L'examen microscopique ne montre pas d'infiltration de la cornée.

La choroïde est fortement altérée. Les vaisseaux sont dilatés et il existe par endroits des hémorragies et des infiltrations cellulaires.

L'infiltration est surtout marquée au niveau de la chorio-capillaire.

La rétine, le cristallin et le corps vitré sont trop mal conservés pour que l'on puisse en étudier les détails.

Les spirochètes sont mis en évidence en petit nombre dans un vaisseau de la conjonctive du cul-de-sac. On en retrouve dans la cornée au voisinage de la membrane de Descemet. La choroïde en contient davantage. On en trouve dans le tissu interstitiel de la lamina vasculosa et dans les vaisseaux.

On en retrouve d'isolés dans la suprachoroïde et dans la couche granuleuse interne de la rétine. Il en existe dans la membrane pupillaire. le corps ciliaire, les glandes lacrymales, le nerf optique, les muscles oculaires, etc.

2ᵉ *cas*. — Fœtus de 50 centimètres, mort 14 jours après l'accouchement. Syphilis congénitale, ostéochondrite syphilitique. Pemphigus. Pneumonie lobulaire, hypertrophie de la rate et du foie. Ictère. Spirochètes en très grande abondance dans les viscères.

La choroïde est épaissie surtout au pôle postérieur par suite d'une dilatation des vaisseaux et d'une infiltration cellulaire. Elle contient de nombreux spirochètes. On les retrouve isolés dans les espaces du stroma de la lamina vasculosa ou dans les vaisseaux et l'endothélium vasculaire. On ne retrouve que de rares spirochètes dans la rétine, et entre les lames de la sclérotique. On n'en voit pas dans le nerf optique. Ils sont nombreux dans les muscles et dans le tissu orbitaire.

V. M.

V. — VARIÉTÉS

LES NOUVEAUX PROCÉDÉS DE DIAGNOSTIC DE LA SYPHILIS (*suite*).

Revue générale.

Dans la première partie de cette revue (voir ces *Annales*, t. 136, p. 428) nous avons indiqué les procédés de diagnostic basés sur la recherche du spirochète pâle (ou tréponème pâle), agent causal de la syphilis, dans les frottis ou dans les tissus syphilitiques. Nous avons réservé pour cette seconde partie d'autres procédés de diagnostic basés sur l'inoculation expérimentale ou sur certaines réactions particulières des tissus et des humeurs chez les syphilitiques.

II — INOCULATION EXPÉRIMENTALE.

A. — Inoculation à l'homme. — Auto-inoculation.

Je ne m'arrêterai pas à l'inoculation expérimentale de la syphilis à une autre personne que le porteur de la lésion. C'est là un procédé de diagnostic qui ressortirait de la police correctionnelle.

On admettait jusqu'à ces dernières années que contrairement au chancre mou (provoqué par un bacille spécial, le bacille de Ducrey) le chancre syphilitique n'était pas inoculable au malade porteur de la lésion.

Le Dr Queyrat, médecin de l'hôpital Cochin, a montré que l'on parvenait souvent par inoculation d'un chancre récent à provoquer un nouveau chancre.

Sur 20 tentatives d'inoculation faites les onze premiers jours qui suivent l'apparition de l'accident primitif, Queyrat a eu 17 auto-inoculations positives. Il se produit une macule au point d'inoculation après une incubation de 12 à 13 jours. Cette lésion s'indure et prend les caractères du chancre induré.

A partir du 11e jour après l'apparition du chancre,celui-ci n'est plus inoculable au porteur.

C'est dans ce sens que doit être rectifiée la proposition indiquée plus haut.

B. — Inoculation à l'animal.

Malgré quelques résultats positifs obtenus par Klebs, Martineau et Hamonic et par M. et Ch. Nicolle, il ne semblait pas que l'inoculation des produits syphilitiques aux animaux pût constituer un jour un moyen de diagnostic de l'infection syphilitique.

En expérimentant sur les SINGES ANTHROPOÏDES, en particulier sur les chimpanzés, Metchnikoff et Roux démontrèrent que l'inoculation est toujours suivie de succès. Le chimpanzé se montre l'animal le plus sensible à l'inoculation. Celle-ci peut être faite sur n'importe quel point des téguments.On choisit de préférence la région du sourcil ou le sillon balano-préputial. A l'aide d'un scarificateur de Vidal, on gratte la surface de la lésion suspecte pour en recueillir un peu de suc. On fait alors, avec ce même scarificateur, une série de petites incisions superficielles que l'on recouvre de la pulpe recueillie.

Au niveau de la lésion d'inoculation, on voit parfois se produire les quatre ou cinq premiers jours un peu de rougeur et une petite croûtelle, mais il n'en reste généralement plus de traces après huit jours. Les téguments ont repris leur apparence normale et ce n'est que beaucoup plus tard, du 15e au 23e jour après l'inoculation, que l'on note l'apparition d'une zone de congestion qui s'indure et prend les caractères d'une papule exulcérée. Elle est habituellement recouverte d'une croûte si la lésion siège sur des téguments découverts ; sa surface reste suintante et humide au niveau du sillon balano-préputial. Ce chancre d'inoculation,qui guérit spontanément après une durée de quelques semaines, s'accompagne bientôt d'une adénopathie. Cette adénopathie est presque contemporaine de la lésion cutanée, mais elle augmente manifestement dans la suite en présentant les mêmes caractères d'indolence que ceux que l'on note chez l'homme.

Dans les mois qui suivent l'apparition du chancre on observe parfois, à la surface des téguments, de petits éléments papuleux ou papuló-

squameux. On a noté aussi le développement d'une poly-adénite généralisée.

C'est en somme un ensemble de symptômes assez semblables à ceux par lesquels débute l'infection syphilitique chez l'homme dans le plus grand nombre des cas. Je laisse volontairement de côté les accidents plus tardifs observés exceptionnellement chez les anthropoïdes inoculés.

L'infection du chimpanzé a été réalisée avec une série de lésions humaines : le chancre, les syphilides, le sang, et même avec les parois de certaines gommes syphilitiques ; l'inoculation du contenu de la gomme n'a jamais donné de résultats positifs.

La syphilis est transmissible de chimpanzé à chimpanzé.

Des animaux auxquels la syphilis est inoculable, j'ai signalé en premier lieu le chimpanzé en raison de ce fait que l'étude de ses réactions au virus syphilitique permit d'apporter la démonstration de l'inoculabilité de la syphilis aux animaux ; j'ajouterai encore qu'il reste jusqu'à présent le réactif le plus sensible. Au point de vue du diagnostic, je m'empresse d'ajouter que le prix extrêmement élevé de ce réactif (500 à 800 fr. le chimpanzé) en diminue singulièrement la valeur pratique.

Nous en dirons autant d'un autre anthropoïde, l'orang-outang, chez lequel on peut facilement provoquer un chancre d'inoculation ; ce chancre ne paraît pas être habituellement suivi de manifestations secondaires.

Chez les SINGES INFÉRIEURS, des inoculations systématiques ont montré qu'il était facile de produire un chancre d'inoculation. On choisira de préférence l'arcade sourcilière, les organes génitaux ou ainsi que le conseillent Thibierge et Ravaut, le bord libre de la paupière. Les accidents de la syphilis des cercopithèques sont assez différents de ceux que l'on observe chez l'homme ou le chimpanzé ; aussi le résultat de l'inoculation manque de la netteté qu'il offre chez le chimpanzé.

Les résultats sont d'ailleurs très inconstants. C'est ainsi que sur 12 macaques inoculés superficiellement par Metchnikoff et Roux, 4 seulement ont présenté des accidents. Encore s'agissait-il d'inoculations faites avec de la pulpe de chancre induré.

L'incubation est de 3 à 5 semaines (elle a oscillé entre un miminum de 15 jours et un maximum de 65 jours).

Les bonnets chinois ont une sensibilité supérieure. Metchnikoff et Roux ont obtenu 10 résultats positifs sur 20 inoculations. Les cynocéphales se sont montrés plus sensibles que les macaques : sur 4 papions inoculés, 3 ont été infectés mais ont présenté des accidents légers assez analogues à ceux des macaques.

En cas de doute sur la nature de la lésion provoquée par l'inoculation au singe inférieur il sera toujours possible de prélever tout ou partie de cette lésion et de la traiter comme un tissu syphilitique pour en rechercher les spirochètes par la méthode à l'argent (voir t. 136, p. 432).

Cette méthode d'imprégnation à l'argent a permis à Bertarelli la démonstration d'un procédé très élégant de diagnostic de la syphilis. Ce procédé, qu'il a été le premier à signaler et qui a donné lieu depuis à un certain nombre de publications, intéresse d'autant plus les oculistes qu'il s'agit d'une inoculation intra-oculaire. Elle est faite chez LE LAPIN.

On prélève un fragment de tissu suspect (paroi de chancre, papule, etc.) et s'il provient de régions souillées, il sera toujours prudent de le baigner dans plusieurs verres flambés contenant de la solution physiologique stérile. Après cocaïnisation de l'œil d'un lapin on fait ou l'insertion dans la chambre antérieure ou la friction du tissu sur des scarifications pratiquées à la surface de la cornée.

Dans le premier cas, une petite kératotomie à la lance permet d'introduire à travers la cornée un ou plusieurs fragments de tissu que l'on aura soin de pousser avec la spatule afin qu'ils soient éloignés de la plaie ; ils auraient sans cela quelque tendance à s'échapper par cet orifice.

Lorsqu'on inocule par scarifications, on trace tout d'abord une série d'incisions parallèles et assez profondes en tenant les paupières écartées ; puis, saisissant le fragment de tissu avec une pince, on le frotte fortement sur la cornée. Cela fait, on maintiendra encore quelques instants l'écartement palpébral pour que le liquide ne soit pas balayé.

On peut encore broyer le tissu à inoculer, l'émulsionner dans l'eau et l'injecter dans la chambre antérieure.

Quel que soit le mode d'inoculation, il se produit parfois les premiers jours, une légère réaction oculaire qui n'a pas de signification spéciale et qui est vraisemblablement en rapport avec les germes étrangers introduits ou avec le traumatisme opératoire. Cette réaction disparaît après quelques jours et ce n'est qu'après deux à sept semaines que se manifeste la réaction caractéristique. Celle-ci consiste d'une part, dans l'apparition de petites granulations, grosses comme une tête d'épingle, siégeant sur le bord de l'iris et d'autre part, dans une opalescence diffuse de la cornée ayant tous les caractères de la kératite parenchymateuse.

Si on laisse la kératite parenchymateuse expérimentale évoluer, on voit bientôt se produire une vascularisation interstitielle puis une régression progressive des lésions dont il ne reste plus de trace après huit à dix semaines.

Au point de vue diagnostic, il sera préférable aussitôt que les lésions de kératite parenchymateuse apparaîtront d'enlever le globe, de le fixer au formol et de le traiter par la méthode d'imprégnation à l'argent. On trouve alors, à la limite des lésions d'infiltration, des amas considérables de spirochètes. Sans être constants, les résultats positifs obtenus par l'inoculation au lapin présentent une fréquence qui permet de leur attribuer un certain intérêt pratique. C'est ainsi que sur huit lapins inoculés avec des chancres, des ganglions syphilitiques,

des papules, ou du sang de syphilis secondaire, Scherber a obtenu six résultats positifs. Greeff et Clausen ont répété ces expériences sur le lapin et sur les singes inférieurs.

Dans un travail plus récent, Bertarelli a obtenu le passage du virus de lapin à lapin avec 100 0/0 de résultats positifs. Par le passage, les lésions deviennent en général plus graves et plus étendues. Les spirochètes se retrouvent toujours en très grande abondance. Bertarelli a pu infecter la cornée du macacus cynomolgus, du cobaye, du chien et du mouton.

III. — Étude des propriétés spéciales des tissus et sérosités des syphilitiques.

Les méthodes de diagnostic basées sur l'étude des propriétés spéciales des tissus ou des sérosités chez les syphilitiques sont beaucoup plus complexes que celles que nous venons d'envisager. Leur application exige une technique assez difficile à acquérir, et il faut bien le reconnaître, les résultats obtenus jusqu'ici sont plus théoriques que pratiques. Néanmoins, l'intérêt de ces questions actuellement à l'ordre du jour, m'engage à en faire un exposé rapide.

Lorsqu'un microbe se développe dans l'organisme humain ou animal, il se produit une dissolution particulière de sa substance que nous désignerons par le nom d'*antigène* (1). L'antigène syphilitique est un produit qui a certaines propriétés des spirochètes pâles et n'est produit que par ce microorganisme. La démonstration de sa présence peut servir par conséquent à établir la prolifération du spirochète dans une humeur ou un tissu et indique l'état d'infection. D'autre part la prolifération microbienne, dans l'espèce celle du spirochète pâle provoque après quelque temps l'apparition dans le sang d'une substance nouvelle que l'on peut considérer comme un *anticorps anti-syphilitique* ; sa présence paraît correspondre à un état d'immunisation relative de l'organisme. Si l'on parvient à déceler par une méthode quelconque la présence de cet anticorps on en pourra inférer l'infection syphilitique de l'organisme.

La recherche de l'antigène ou de l'anticorps syphilitique ne peut être faite par des méthodes directes. Le procédé par lequel on réussit à diagnostiquer leur présence est basé sur une propriété particulière de ces antigènes et de ces anticorps de se combiner entr'eux et de fixer une substance normalement contenue dans tout sérum frais et à laquelle on a donné les noms d'alexine (Bordet), de cytase (Metchnikoff) ou de complément (Ehrlich). La réaction par laquelle on met en évidence cette combinaison a été indiquée par Bordet et Gengou. Elle porte le nom de réaction de Bordet-Gengou, ou aussi de déviation du

(1) Le terme d'antigène s'applique en réalité à toute substance (cellule animale, microorganisme, etc.) susceptible de produire un anticorps par introduction dans l'organisme animal.

complément (Complementablenkung). L'hémolyse joue en quelque sorte le rôle d'indicateur dans cette réaction. Nous devons donc dire tout d'abord en quoi consiste l'hémolyse ou réaction hémolytique.

Injectons à trois reprises différentes et à huit jours d'intervalle, sous la peau d'un lapin, 10 à 20 centimètres cubes de sang défibriné de mouton. Huit jours après la dernière injection, recueillons le sérum du lapin par saignée. Ce sérum mélangé à une émulsion de globules rouges de mouton a acquis la propriété de dissoudre les globules avec rapidité et de transformer l'émulsion trouble des globules en un liquide transparent et coloré. C'est un *sérum hémolytique*. Ce sérum hémolytique contient en réalité deux substances différentes : l'une, stable, qui résiste à la température de 56° et qui est au globule rouge, ce que l'anticorps syphilitique est au spirochète : c'est la sensibilisatrice ou ambocepteur ; l'autre, labile, est détruite par le chauffage à 56° pendant 15 minutes, c'est l'alexine (cytase ou complément).

Si nous chauffons notre sérum hémolytique 15 minutes à 56° nous le rendons inactif : c'est le sérum hémolytique inactivé parce qu'il lui manque l'alexine nécessaire à son action dissolvante ; mais il suffira d'ajouter une petite quantité d'alexine au mélange globules rouges de mouton et sérum hémolytique inactivé pour que l'hémolyse se produise. Nous avons vu d'autre part que la combinaison de l'antigène et de l'anticorps syphilitique était susceptible d'absorber l'alexine. Si dans un mélange antigène-anticorps nous n'introduisons qu'une quantité d'alexine suffisante pour être fixée par cette combinaison, puis si nous ajoutons ensuite du sérum hémolytique inactivé et des globules rouges, l'hémolyse n'aura pas lieu puisque toute l'alexine aura été fixée. Nous pouvons encore figurer cette réaction de la manière suivante :

A	+	B	.	C	D	+	E
Antigène syphilitique		Anticorps syphilitique		Alexine (complément)	Sensibilisatrice		Globules rouges

Si A + B fixe C, D + E ne trouvent plus de C libre, la chaîne C + D + E ne peut se former, ce qui se traduira objectivement par l'absence d'hémolyse. Il va sans dire qu'au moyen de cette réaction nous pouvons déceler dans un sérum soit la présence de A, soit la présence de B.

Il est en effet possible de préparer artificiellement A et B.

Préparation de A (antigène syphilitique). — Comme nous ne possédons pas encore de procédés de culture du spirochète, l'obtention de l'antigène ne peut être qu'indirecte. On s'adresse à des tissus où l'on a constaté la présence en abondance de spirochètes : chancres, papules, viscères d'enfants hérédo-syphilitiques. On les recueille aussi aseptiquement que possible, puis on les réduit en petits morceaux que l'on met à digérer dans une solution de chlorure de sodium phéniquée.

Eau.	1.000 gr.
NaCl	8 gr. 5
Acide phénique	5 gr.

On met 1 partie de tissu dans 4 parties d'eau physiologique, puis on place le tout pendant 24 heures dans un appareil à agitation.

On décante, puis on centrifuge. Le liquide contient l'antigène syphilitique.

Marie et Levaditi se servent de foie d'hérédo-syphilitique ; ils le recueillent aussitôt que possible après la mort, le dessèchent par le vide après broyage et le conservent à la glacière. Cette poudre garde longtemps ses propriétés antigènes. Pour s'en servir, on émulsionne 1 gramme de poudre dans 30 centimètres cubes d'eau physiologique. On laisse 24 heures en contact et on sépare le liquide du dépôt par centrifugation. Le liquide clair sert d'antigène.

Préparation de B (anticorps syphilitique). — On obtient un sérum riche en anticorps syphilitiques en injectant au singe, à plusieurs reprises, des organes de syphilitiques contenant de nombreux spirochètes. On se servira par exemple de placentas de syphilitiques ou de foie d'hérédo-syphilitiques.

Après quelques injections espacées, l'animal sera saigné. Le sérum recueilli est inactivé par chauffage à 56° pendant 15 minutes ; il ne contiendra que des anticorps syphilitiques B, susceptibles de se fixer sur A et de former avec C une chaîne fermée.

Préparation de C (alexine ou complément). — Tout sérum frais peut fournir de l'alexine. En pratique, on se servira de sérum frais de cobaye. On l'étendra de parties égales d'eau physiologique à 8 pour mille, et on l'utilisera dans les 24 ou 48 heures qui suivent la saignée.

Préparation de D et E. — Nous avons dit plus haut comment on obtenait D (sérum hémolytique inactivé), il ne nous reste donc qu'à indiquer la manière de recueillir E. On saigne un mouton et on défibrine le sang en l'agitant dans un vase stérile avec des perles de verre. On prépare l'émulsion de globules rouges (E) en mélangeant 5 centimètres cubes de ce sang défibriné à 100 centimètres cubes d'eau salée à 8 pour 1000.

Connaissant maintenant les différents éléments de la réaction, indiquons rapidement comment on la réalise.

Technique de la réaction de Bordet-Gengou.

On se sert habituellement d'éprouvettes de petit calibre (1 centimètre de diamètre sur 10 de longueur) que l'on dispose dans un porte tubes en les numérotant. On a soin de ramener toutes les réactions à la même quantité totale de liquide, en général, 3 centimètres cubes et pour cela de compléter ce volume par de l'eau salée à 8 pour 1000.

Le dosage des liquides se fait à l'aide de pipettes exactement calibrées et permettant d'apprécier le 1/100 de centimètre cube.

Pour rechercher si A (antigène syphilitique) existe dans un produit suspect (gomme, adénopathie, etc.) on aura, comme il a été dit plus haut, réduit ce produit en fragments que l'on mettra à digérer dans de l'eau physiologique puis que l'on centrifuge. On met 1 partie de tissu

pour 4 parties d'eau physiologique. Nous plaçons dans un premier tube 0,1, dans un second tube 0,2, etc. jusqu'à 1 centimètre cube. Désignons ce produit par la lettre A ? suivie d'un point d'interrogation.

Nous ajouterons des quantités de B (sérum de singe ayant reçu des produits riches en spirochète, inactivé à 56°) comprises entre 0,05 et 1 centimètre cube puis une quantité d'alexine (cytase ou complément) C. C'est du sérum de cobaye normal, étendu de moitié d'eau physiologique à 8 pour 1000. On se servira de 0,1 (un dixième de centimètre cube) de cette dilution. On a l'habitude d'ajouter à ces mélanges d'A, B et C la quantité d'eau physiologique nécessaire pour faire 1,9 centimètre cube (l'addition ultérieure de D et de E soit 1,1 porte la quantité totale du liquide à 3 centimètres cubes).

Le mélange A? B,C + eau physiologique est alors placé à l'étuve à 37° pendant deux heures afin de favoriser la combinaison de ces trois éléments. On le retire de l'étuve pour ajouter dans chaque tube D et E.

D n'est autre chose que le sérum hémolytique de lapin inactivé. On en introduit 0,1 centimètre cube. Quant à E, émulsion du sang défibriné de mouton dans l'eau physiologique, on en ajoute 1 centimètre cube à chaque tube.

Les tubes sont replacés à l'étuve et examinés après 30 minutes.

On voit alors si l'hémolyse (dissolution des globules) s'est produite ou non, à la transparence du liquide.

Il va sans dire qu'on aura soin pour chaque expérience d'hémolyse de faire des tubes de contrôle dans lesquels on aura supprimé A ? B ou C ou A? et B, B et C ou A? et C.

Si l'on veut rechercher la présence de l'antigène syphilitique dans le sang, il ne faut pas prendre le sérum de ce sang, mais faire un extrait de sang dans l'eau physiologique comme nous l'avons indiqué pour les tissus (parois de chancres, gommes, etc.) en mettant en contact parties égales de sang et d'eau physiologique.

Voici un petit tableau qui fixera mieux encore que cette longue description, le plan d'une expérience.

N° des tubes	A ? Digestion de ganglion suspect dans eau phys.	B Sérum de singe traité par inj. du pr. syphil. et inactivé	C Sérum de cobaye frais à 1/2	Eau physiol.	D Sérum hémolytique de lapin inactivé	E Sang défibriné de mouton à 5 0/0	RÉSULTATS
1	—	—	0,1	1,8	0,1	1 cc.	Hémolyse.
2	1 cc.	—	0,1	0,8	0,1	1 cc.	Hémolyse.
3	1 cc.	0,025	0,1	0,78	0,1	1 cc.	Pas d'hemolyse
4	1 cc.	0,05	0,1	0,75	0,1	1 cc.	»
5	1 cc.	0,1	0,1	0,7	0,1	1 cc.	»
6	1 cc.	0.5	0,1	0,3	0,1	1 cc.	»

Le tube n° 1 nous montre que la réaction hémolytique se produit normalement.

Le tube n° 2 prouve qu'à lui seul, l'extrait d'organe n'a pas la propriété de fixer l'alexine (C).

Les tubes n°s 3 à 6 nous indiquent que A? + B ont fixé C, empêchant ainsi la réaction hémolytique de se produire.

Nous en concluons que l'antigène syphilitique existe réellement dans l'extrait suspect.

Si l'hémolyse s'était produite dans les tubes 3 à 6 nous aurions conclu en sens inverse, c'est-à-dire que l'extrait A? ne renfermait pas d'antigène syphilitique.

Lorsque l'expérience a pour objet la recherche de la présence de l'anticorps syphilitique (B) dans le sérum d'un syphilitique, on procédera de manière semblable. A sera fourni par l'extrait d'organes d'hérédo-syphilitiques. Quant à B? ce sera du sérum du malade suspect, sérum inactivé par un séjour de 15 minutes au bain-marie à 56°.

Résultats obtenus par l'application de la méthode de Bordet-Gengou au diagnostic de la syphilis.

L'application de la méthode de Bordet-Gengou au diagnostic de la syphilis a été faite par Wassermann et Plaut, puis par Neisser, Bruck et Schucht. Depuis eux un certain nombre de recherches basées sur cette même méthode ont été faites par Marie et Levaditi, Schütze, Morgenroth et Stertz, etc.

Ainsi qu'on a pu en juger par la lecture des différents temps de la réaction, la mise en œuvre de ces procédés de diagnostic est assez compliquée et son maniement nécessite un certain entraînement et beaucoup de précision. Ce ne serait néanmoins pas un obstacle à son application si les résultats pratiques présentaient une valeur réelle.

Il est encore difficile de l'apprécier, car ce n'est que de la comparaison de nombreux résultats que l'on pourra dégager un jugement équitable.

Ce qui ressort déjà des observations faites, c'est que cette valeur diagnostique ne saurait être que relative. Le sérum des syphilitiques avérés peut ne pas renfermer d'anticorps ou d'antigènes. C'est ainsi que sur 163 cas de syphilis humaine examinés par Neisser, Bruck et Schucht, la présence d'antigène ou d'anticorps syphilitique n'a été constatée que 114 fois, soit dans 70 0/0 des cas examinés.

Voici en ce qui concerne le diagnostic de l'infection syphilitique par l'antigène les résultats de Neisser, Bruck et Schucht :

Syphilis congénitale . . .	29	cas examinés.	29	résultats	+
Placenta de ces malades. .	17	—	13	—	+ et 4 —
Chancres.	5	—	5	—	+
Papules	9	—	8	—	+
Adénopathie primitive. .	6	—	6	—	+
Lésions tertiaires	5	—	5	—	+
Paralysie générale (cerveau)	7	—	7	—	—

Alors que les tissus normaux de l'homme ne donnent jamais de

résultats positifs, les tissus infectés par le spirochète donnent régulièrement une réaction antigène positive.

Cette réaction paraît donc pouvoir être considérée comme une réaction d'infection.

La réaction pourrait en particulier trouver son utilisation pratique dans les cas de lésions gommeuses, d'adénopathie suspecte. Il ne semble pas, d'après les indications mêmes de Neisser, Bruck et Schucht, que la recherche de l'antigène dans l'extrait de sang puisse servir au diagnostic général de syphilis.

La recherche des anticorps syphilitiques a été faite avec le sérum et avec le liquide céphalo-rachidien. Pour ce qui est de la présence de l'anticorps syphilitique dans le sérum, Wassermann, Neisser, Bruck et Schucht ont pu l'établir chez 49 syphilitiques sur 257 cas examinés. La question toujours discutée des relations du tabes et de la paralysie générale a été envisagée aussi à l'aide de cette réaction. Wassermann et Bruck trouvent des anticorps syphilitiques dans le liquide cérébro-spinal de 36 paralytiques généraux sur 41 examinés.

Neisser, Bruck et Schucht trouvent les anticorps chez 4 paralytiques et 2 tabétiques. Dans un mémoire plus récent, Schucht obtient une réaction positive chez 8 tabétiques sur 12 examinés. Morgenroth, Stertz trouvent des anticorps syphilitiques dans le liquide céphalo-rachidien des 8 paralytiques généraux examinés par eux.

Marie et Levaditi ont examiné 39 paralytiques généraux. 29 présentaient des anticorps dans le liquide céphalo-rachidien (73 0/0). Chez 5 tabétiques sur 9, la réaction anticorps du liquide cérébro-spinal fut aussi positive. Cette réaction manquait dans les 17 cas témoins (mélancoliques, idiots, épileptiques, déments, alcooliques, etc.).

V. Morax.

Bibliographie des publications citées

Bab. — Présence de spirochètes dans l'œil de l'homme. *Deutsche med. Woch.*, 1906, p. 1945.

E. Bertarelli. — De la transmission de la syphilis au lapin. *Centralb. f. Bakt.* I. *Orig.* t. XII, 1906, p. 320.

E. Bertarelli. — Transmission de la syphilis au lapin (2e note). *Riv. d'Ig. et San. publ.*, 1906, t. XVII.

E. Bertarelli. — Le virus syphilitique de la cornée du lapin et la réceptivité des singes inférieurs et des cobayes pour ce virus. *Riv. d'Ig. et San. publ.*, 1907. t. XVIII.

Greeff et Clausen. — Le spirochète pâle dans les kératites interstitielles expérimentales. *Deutsche med. Woch.*, 1906, p. 1454.

E. Hoffmann. — Spirochaete pallida chez un macaque inoculé avec du sang. *Berl. klin. Woch.*, 1905, p. 1450.

E. Hoffmann. — L'étiologie de la syphilis (Rapport au *Congrès de Berne*). Springer édit. Berlin, 1906.

A. Marie et Levaditi. — Les anticorps syphilitiques dans le liquide céphalo-rachidien des paralytiques généraux et des tabétiques. *Annales de l'Institut Pasteur*, 1907, p. 138.

Metchnikoff et Roux. — Études expérimentales sur la syphilis.

1er Mémoire. — *Annales de l'Institut Pasteur*, 1903, p. 809.

2e — — 1904, p. 1.

3e — — — p. 657.

4e — — 1905, p. 673.

J. Morgenroth et Stertz. — Constatation des anticorps syphilitiques dans le liquide cérébro-spinal des paralytiques généraux, etc. *Virchow's.Archiv*, 1907. T. 188, p. 166.
Muller et Oppenheim. — *Wiener klin. Woch.*, 1906, p. 894.
Neisser et Sachs. — *Berl. klin. Woch.* 1906, n° 3.
A. Neisser, Bruck et Schucht. — Recherches diagnostiques sur les tissus et le sang dans la syphilis. *Deutsche med. Woch.*, 1906, 1937.
Neisser, Baermann et Halberstaedter. — Expériences sur la transmission de la syphilis aux singes. *Deut. med. Woch.*, 1906, p. 1, 49, 97.
Preiss. — Le diagnostic bactériologique de la syphilis. *Wiener med. Presse*, 1906, n° 49.
L. Queyrat. — 17e cas d'auto-inoculation positive de chancre syphilitique *Bull. et Mém.de la Soc. méd. des hôpitaux*, 1907. p. 207.
G. Scherber. — Kératite parenchymateuse produite chez le lapin par inoculation de matériel syphilitique. *Wien. med. Woch.*, 1906, n° 24, p. 726.
Schlimpert. — Constatations anatomo-pathologiques oculaires dans deux cas de syphilis congénitale. *Deutsche med. Woch.*, 1906, p. 1942.
A Schutze. — Contribution expérimentale au séro-diagnostic de la syphilis. *Berl. klin. Woch.*, 1907, p. 126.
Stock. — Spirochètes de Schaudinn dans la cornée. *Soc. d'opht. allem. d'Heidelberg*, 1906.
Thibierge et Ravaut. — Inoculation de produits syphilitiques au bord libre de la paupière chez les singes macaques. *Annales de dermat. et syphilig.*, 1905, p. 575.
Wassermann et Bruck. — *Deutsche med. Woch.*, 1906, p. 450.
Wassermann, A. Neisser, Bruck et Schucht.— Nouvelle contribution à la recherche des substances spécifiques de la syphilis, etc. *Zeitschrift. f. Hyg.*, 1906, p. 451.
Wassermann, Neisser et Bruck. — *Deutsche med. Woch.* 1906, p.745.
Wassermann et Plaut. — *Deutsche med Woch.* 1906, p. 1769.

VI. — NOUVELLES

Le professeur Schirmer succède au professeur Laqueur à la clinique universitaire de Strasbourg.

Erratum. — A la page 482 du numéro de juin des *Annales* (communication Polack) à la 8e ligne en partant du bas lire : *ligne de base* au lieu de ligne interpupillaire.

Congrès ophtalmologiques en 1909.

Le Dr Villard de Montpellier nous fait remarquer qu'en l'année 1909 il y aura deux congrès opthalmologiques : l'un à Pâques, le Congrès international d'ophtalmologie qui doit se réunir à Naples au printemps et le second constitué par la Section ophtalmologique du Congrès international de médecine à Budapesth dont l'ouverture est fixée au 28 août 1909. Notre confrère pense que la date rapprochée de ces deux congrès est de nature à nuire à l'importance de chacun d'eux et il demande aux organisateurs du Congrès international d'ophtalmologie, s'il ne serait pas possible de reculer la date à l'année suivante.

L'observation de notre confrère nous paraît des plus judicieuse et nous la transmettons bien volontiers au Comité du XIe Congrès international d'ophtalmologie.

ANNALES D'OCULISTIQUE

Tome CXXXVIII. — 2e Livraison.

Aout 1907

I. — TRAVAUX ORIGINAUX

LA MORVE OCULAIRE. — RECHERCHES EXPÉRIMENTALES SUR LE COBAYE,

par M. **Othmar Dufour**.

La morve humaine est une affection qui passe pour rare. Elle l'est peut-être moins qu'on ne le croit souvent, surtout sous sa forme chronique. Souvent aussi, elle n'est probablement pas diagnostiquée, ou si elle l'est ce n'est que très tard, très peu avant la mort. Dans de nombreux cas où l'autopsie a démontré la morve, on avait diagnostiqué la pneumonie, l'influenza, des arthrites, etc.

Anderson, Chalmers et Buchanan (1) ont soigné en Angleterre 3 cas de morve chez l'homme ; le diagnostic a été difficile et n'a été fait que peu avant la mort. Dans les seuls districts de Londres et de Glasgow, il y avait, en 1905, 2.500 chevaux atteints de morve.

Cette maladie est plus rare chez l'homme dans l'Occident que dans l'Orient de l'Europe, la Pologne et la Russie par exemple, où les chevaux morveux sont encore nombreux.

Il en est de même dans certains pays tropicaux, entre autres l'île de Cuba où la morve a été introduite à une date relativement récente. Un vétérinaire compétent estime que 10 0/0 des chevaux de l'île de Cuba sont atteints de morve (2), il y en a en tout 15.000.

De la fréquence des chevaux morveux dans un pays découle

(1) Anderson, Chalmers et Buchanan, *Glasgow medic. journal*, 1905, p. 281, et Ref. dans *Centralblatt für Bacteriologie*, Ref., 38, p. 415.

(2) *Recueil de médecine vétérinaire pratique*, 1895, p. 73. D'après *Il Progresso* (Journal de la Havane).

naturellement une fréquence plus grande de la morve humaine. C'est en effet ce que nous observons : une bonne partie des cas de morve chez l'homme proviennent de la Pologne, de la Russie et de la Hongrie. Très souvent les travaux originaux sont écrits en langue slave ; nous n'en avons connaissance que par des traductions et des résumés.

La plus grande partie des cas de morve humaine publiés n'ont présenté aucune lésion oculaire. Je ne citerai ici, et cela même très brièvement, que les cas de morve intéressant l'œil.

Ces cas sont au nombre de 9. 8 ont présenté des lésions morveuses oculaires, le dernier sans avoir présenté ces lésions paraît avoir eu la conjonctive comme porte d'entrée de l'infection. On pourrait ajouter à ces cas publiés le cas non publié, que je sache, d'un vétérinaire italien qui en examinant un cheval morveux reçut du jetage dans l'œil. Malgré une désinfection immédiate, il se produisit une lésion oculaire qui débuta dans l'angle interne de la paupière. Il s'ensuivit une infection générale et peu après la mort du malade.

Parmi les cas connus, 3 sont antérieurs à la découverte du *Coryne-bacterium mallei*, 2 sont postérieurs à cette découverte, mais l'examen bactériologique n'a pas été fait de façon à ne laisser aucun doute sur la nature de l'affection. Les 4 autres ont été accompagnés d'un examen bactériologique complet et probant.

Les voici par ordre chronologique :

a) Le cas décrit par Graefe (3). Un foyer morveux primitif situé dans le tissu cellulaire de l'orbite ; accompagné d'exophtalmie ; l'énucléation est nécessaire, le malade meurt peu après et c'est seulement à l'autopsie que le diagnostic est fait par le professeur Virchow.

b) Le cas de Krajewsky (4). Ulcération de la paupière inférieure ; l'anamnèse indiquait que l'enfant s'était blessé avec la paille d'un cheval morveux.

c) Scheby Busch (5) décrit une conjonctivite chez un homme atteint de morve subaiguë.

---

(3) *Graefe's Archiv für ophtalmologie*, 1857, p. 418.

(4) *Klinika*, 1870. Travail en polonais. — Résumé dans *Nagels Jahresbericht*, 1871, p. 373.

(5) Scheby Busch. *Berliner klinische Wochenschrift*, 1878, p. 74.

d) Boyd (6). Localisation comme dans le cas de Graefe dans le tissu cellulaire de l'orbite.

Les 3 cas suivants ont été accompagnés de l'examen bactériologique complet :

e) Neisser (7). Il s'agit d'une ulcération à l'angle interne de la paupière.

f) Gourfein (8) cite une jeune fille qui présente une fistule lacrymale très étendue, à bords rouges et parsemés de fines granulations, le pus qui en sort est grumeleux, gris-jaunâtre. Après quelques rechutes, la malade finit par se guérir. L'examen bactériologique a été fait par le Dr Marignac. Celui-ci a fait trois séries d'observations, une en avril, une en juin et une en juillet, en prenant chaque fois du matériel frais sur la fistule. Les trois fois il a obtenu et isolé le C. mallei. Il n'a pu trouver ni l'origine ni la cause de l'infection chez cette jeune fille.

g) Batko (9). Une famille de paysans est atteinte de morve, le père d'abord, puis la mère et les deux enfants. Le père a une tuméfaction des paupières, mais qui n'est pas la manifestation première de la maladie. Chez la mère l'affection débute par un ulcère de la conjonctive palpébrale inférieure. Chez un des enfants la mal débute sur la muqueuse nasale. L'auteur admet que pour ces deux derniers l'infection s'est faite par un contact souillé, probablement des doigts, avec l'œil de la mère et avec la muqueuse nasale de l'enfant. Les enfants n'ont rien présenté de pathologique aux yeux.

h) Strezeminsky (10). Un nodule du volume d'un pois dans la conjonctive palpébrale. Ce nodule contient un mucus puriforme. Le malade se guérit par le moyen de thermo-cautérirations. Il est regrettable que des cultures ou inoculations n'aient pas été faites. Le diagnostic se base sur les préparations microscopiques du pus seulement. [Cas douteux.]

---

(6) Boyd, *Transaction of the pathological society*, 1883, XXIII, p. 420. — Résumé dans *Jahresbericht für Ophth.*, 1884.

(7) Neisser, *Berliner klinische Wochenschrift*, 1892, p. 321.

(8) Gourfein et Marignac, *Revue médicale de la Suisse romande*, 1897, p. 737 et 1902, p. 447.

(9) *Przglad Lekarsky*, 1898, p. 535 et *Wiener klinische Wochenschrift*, 1898, p. 953.

(10) Strezeminsky, *Recueil d'ophtalmologie*, 1900, p. 8.

i) M. Nicolle et Dubois (11) ont publié un cas de morve humaine terminé par la guérison. Celui-ci à la vérité n'a pas présenté de lésions oculaires proprement dites. Il a débuté par une sensation de corps étranger dans l'œil gauche suivie par la formation d'une tuméfaction douloureuse au devant du lobe de l'oreille gauche, probablement le ganglion préauriculaire. Cette première tuméfaction est suivie d'une autre sous l'angle du maxillaire inférieur et d'un abcès au mollet. Comme étiologie les auteurs admettent que le malade a porté avec ses doigts souillés l'infection à ses yeux. Il y avait dans la ferme deux chevaux morveux. L'examen bactériologique a été positif et probant.

Que la conjonctive soit souvent la porte d'entrée d'un virus infectieux dans un organisme animal, cela ne fait de doute pour personne. La clinique et les expériences de laboratoire sont nombreuses pour le prouver.

Quand le virus arrive sur la conjonctive comment agit-il ? et par quelles voies pénètre-t-il dans l'organisme ? La réponse à ces questions est donnée par les travaux de Römer (12) et Hirota (13).

Ces deux auteurs obtiennent des résultats semblables. Ils placent dans le sac conjonctival un liquide contenant des micro-organismes pathogènes. Au bout d'un temps court ils ne retrouvent pas de microorganismes dans le sac conjonctival. Ce qui n'empêche du reste pas l'animal de tomber malade et de mourir d'infection généralisée. Cette absence de bacilles n'est pas due, disent-ils, à la valeur désinfectante des larmes comme quelques auteurs l'ont prétendu, mais au battement des paupières et à la sécrétion continuelle des larmes. Ces deux phénomènes entraînent les bactéries du sac conjonctival dans le nez. Au bout d'un temps donné c'est dans la muqueuse nasale que l'on retrouve les microorganismes.

Avec certaines espèces de bactéries (septicémie des souris par exemple) l'infection générale est obtenue plus rapide-

(11) M. Nicolle et Dubois, *Presse médicale*, 1902, p. 977. — Résumé dans les *Annales d'Oculistique*, t. CXXIX, 1903, p. 157.

(12) P. Römer, Experimentelle Untersuchungen ueber Infection von Conjunctivalsack aus. *Zeitschrift für Hygiene und Infections Krankheiten*, Bd. 32, 1899, p. 295.

(13) *Centralbl. für Bacteriologie*. Originale, 1902, Bd. XXXI, n° 6, p. 225.

ment par l'instillation dans la conjonctive et le passage du virus sur la muqueuse nasale que par une injection sous-cutanée du virus dans le dos.

Les lésions oculaires locales sont rares.

En détruisant le sac lacrymal et en oblitérant les canaux lacrymaux l'infection générale souvent ne se produit pas et l'animal survit à l'expérience.

P. Römer a fait en outre l'expérience suivante. Il place dans le sac conjonctival du carmin en poudre ou de l'encre de Chine. Quand il ne voit plus de corps étrangers dans la conjonctive, l'animal est sacrifié, sa tête tout entière fixée puis décalcifiée et débitée en coupes sériées. Les particules de carmin et d'encre de Chine ont traversé la muqueuse du canal nasal et du nez et se trouvent dans la sous-muqueuse. Ceci montre combien la muqueuse nasale se laisse plus facilement traverser que la conjonctive Les auteurs concluent que très souvent, sinon toujours, une infection qui paraît se faire par la conjonctive se fait en réalité par le nez. Ils n'ont pas fait d'expériences spécialement avec la morve.

La pénétration du C. mallei dans l'organisme animal a été étudiée à différents points de vue et par des procédés variés.

Ni l'air expiré par un animal morveux et respiré par un animal sain même avec des lésions artificiellement faites à la muqueuse nasale ; ni la vapeur expirée par un animal morveux ou provenant de cadavres d'animaux morveux, condensée et injectée à des animaux sains ; ni l'air passant sur de l'eau contaminée et respiré ensuite par les mêmes animaux sains ne leur font contracter la morve. On peut admettre que ni ces liquides ni ces gaz ne portent de germes en eux. Il n'en est pas de même en injectant le virus directement dans la trachée ou en y faisant une simple pulvérisation d'un liquide contenant des germes morveux. Dans ces derniers cas les sujets d'expérience contractent la maladie ; expériences de Cadéac et Mallet (14).

La peau peut être la voie d'entrée du C. mallei. On a fait des essais par friction de la peau saine d'un cobaye avec une

(14) Cadéac et Mallet, Etude expérimentale de la transmission de la morve par contagion médiate ou infection. *Revue de médecine*, 1887, p. 337.

pommade contenant du C. mallei. Parfois l'animal tombe malade et parfois il reste sain. Cornil (15), Babes (16).

Enfin voyons l'organe oculaire comme porte d'entrée du bacille de la morve. Des expériences nombreuses ont déjà été faites sur ce sujet. Nocard et Leclainche (17), Comte (18), Galtier (19).

Les expériences de ce dernier ont été faites sur un très grand nombre de cobayes. Il emploie une émulsion d'un organe atteint de morve, le produit du jetage d'un animal malade, ou bien encore une goutte d'une culture pure.

Les expériences portaient surtout sur la façon de protéger les animaux contre la morve après les avoir infectés, et sur le temps après lequel l'infection est, on peut dire, un fait accompli. La désinfection avait lieu avec de l'eau iodée.

Tout en ne recherchant pas spécialement les conditions et les formes de l'infection obtenue, Galtier en observant les animaux témoins infectés et non désinfectés du tout ou non désinfectés en temps utile, fait les remarques suivantes, que mes observations (voir plus loin) confirment pleinement :

1° Quant à l'importance du nombre des bacilles, l'infection générale est obtenue plus sûrement par l'instillation d'une goutte de culture que d'une émulsion d'organe ou du produit de jetage d'un animal morveux;

2° Souvent les cobayes meurent d'infection généralisée sans que l'œil soit le siège d'une lésion visible.

Les expériences de Tedeschi (20) doivent être citées.

Faisant des expériences par des injections intracraniennes de virus morveux, il remarque que quelquefois les animaux avant leur mort présentent les symptômes d'une vue très faible, peut-être même une cécité complète. A l'autopsie il trouve un état de neuro-rétinite aiguë, papille en stase avec dilatation

---

(15) Cornil, Pénétration du bacille de la morve à travers la peau saine. *Semaine médicale*, 1890, p. 185.

(16) Babes, *Semaine médicale*, 1888, p. 303.

(17) Nocart et Leclainche, *Traité des maladies microbiennes des animaux* (chap. sur « La morve »), Paris, 2e édit., p. 725.

(18) Comte, Sur l'absorption des virus par les muqueuses. *Revue vétérinaire*, t. XVIII, 1893, p. 568.

(19) Galtier, Transmission de l'affection farcino-morveuse, etc. *Journal de médecine vétérinaire et Zootechnie*, 30 avril 1902.

(20) Tedeschi, *Annali di ottalmologia*, 1892, vol. XXI, fasc. 6, p. 4.

des veines, hémorragies même, œdème de la rétine et du nerf optique. L'examen microscopique montre une forte infiltration de leucocytes dans le nerf, la gaîne du nerf, la choroïde et la rétine. Ces remarques ont poussé l'auteur à faire quelques expériences en injectant le virus morveux dans l'œil même.

Cette méthode est très sûre pour infecter les cobayes, on ne peut pas dire par contre qu'elle soit naturelle et que ce procédé d'infection soit très fréquent dans la transmission, habituellement accidentelle, de la morve.

Le produit injecté est une petite quantité d'une émulsion de culture fraîche dans de l'eau distillée. Cette injection a lieu dans la chambre antérieure, de cobayes, de lapins, de souris et de chiens. Chez les premiers il obtient rapidement une infection généralisée et la mort des animaux. Chez les derniers les yeux sont totalement détruits, ne forment plus qu'une poche contenant un liquide purulent, mais au bout de deux mois les sujets sont encore vivants.

Dès l'injection, le contenu de la chambre antérieure est trouble. Le lendemain, le trouble a augmenté et l'iris porte quelques petits points blancs, petits nodules visibles seulement à la loupe. En même temps le trajet de pénétration de l'aiguille s'infiltre et autour du point d'entrée la conjonctive s'hyperhémie. Après trois jours en général le trouble est tel qu'il n'est plus possible de voir l'iris. L'hyperhémie de la conjonctive se transforme en nodules blancs gros comme des têtes d'épingles, la masse blanche de l'intérieur des nodules s'écoule et laisse la place à une ulcération. On trouve des ulcérations analogues sur les conjonctives palpébrales et bulbaires. La cornée s'ulcère aussi et parfois se perfore. L'iris, autant qu'il a été possible de le voir les premiers jours, est le siège d'une iritis avec formation de nombreux nodules à sa surface. Les membranes profondes de l'œil sont fortement prises aussi. La choroïde présente des nodules morveux parfois très nombreux. La rétine est intéressée par voisinage et réagit par une forte infiltration de leucocytes. Le nerf optique et sa gaine sont œdématiés. Dans le crâne on trouve fréquemment un état de méningite analogue à celui qu'on obtient par l'injection intracranienne directe du virus morveux.

Il paraît à l'auteur du travail que cette propagation dans la

profondeur, à la choroïde, au nerf optique et même aux méninges se fait par la voie lymphatique. La propagation aux paupières se fait par contact depuis la plaie d'entrée, car c'est toujours la paupière supérieure qui recouvre la cornée qui est atteinte la première.

Le cas (8) cité plus haut, traité et décrit par le Dr Gourfein, a été suivi quelque temps à Lausanne en 1897 par M. le Dr Eperon. M. le professeur Galli-Valério cultiva, du pus de la fistule, le C. mallei et commença des expériences sur le cobaye en instillant une culture pure dans le sac conjonctival. Voici l'observation qu'il a faite et qu'il a aimablement mis à ma disposition :

18 *décembre* 1897. — Instillation de deux gouttes d'une culture pure de morve dans l'œil droit d'un cobaye femelle sans faire aucune lésion à l'œil.

20. — Le cobaye a un catarrhe de la conjonctive, le 19 décembre il était encore parfaitement sain,

22. — Conjonctivite plus forte, la cornée est totalement trouble avec formation d'un ulcère au début.

23. — La conjonctivite augmente encore et l'ulcère est plus profond.

25. — La conjonctive donne une abondante sécrétion qui se dépose en croûte sur le bord des paupières. La surface conjonctivale est boursouflée et couverte d'un dépôt catarrhal, l'ulcère de la cornée est très étendu.

26. — L'ulcère plus large encore est couvert de pus, les paupières sont tuméfiées. Les cultures faites avec la sécrétion donnent un résultat positif.

28. — A 4 heures, mort du cobaye.

Autopsie. — Enflure des paupières avec beaucoup de pus dans la conjonctive et sur l'ulcère de cornée. L'autre œil commence à se troubler. Congestion pulmonaire ; pas de foyers purulents internes.

Malheureusement, par le fait du manque de place dans l'ancien laboratoire, l'isolement du cobaye ne fut pas suffisant et 4 ou 5 cobayes contractèrent accidentellement la maladie, ce qui mit fin aux expériences. Celles-ci furent renvoyées à une date ultérieure.

C'est la reprise et la continuation de ces expériences que M. le professeur Galli m'a proposé de faire. Pendant tout le cours de mon travail expérimental d'abord, anatomo-pathologique ensuite, il m'a donné les précieux conseils de son expérience et je lui en dis ici ma vive reconnaissance.

Les procédés généraux de l'expérimentation ont été les suivants : instillation d'un produit morveux, dilution d'une culture dans du bouillon stérile ou sécrétion d'un animal morveux, dans le sac conjonctival d'un cobaye. L'œil est laissé intact ou bien il est blessé artificiellement. Les lésions artificielles sont des éraillures faites à la cornée, à la conjonctive bulbaire ou à la conjonctive palpébrale. L'animal est ensuite isolé, observé tous les jours, souvent deux fois par jour. L'autopsie est toujours faite le plus tôt possible après la mort. Les pièces sont conservées ou directement dans l'alcool ou dans le formol pendant quelques jours et ensuite placées dans l'alcool.

La culture de morve originale m'a été fournie par M. le Dr Krumbein à Berne auquel j'adresse ici mes remerciements. Cette culture essayée sur un cobaye mâle par le procédé de Strauss provoque la mort du cobaye en huit jours avec les lésions caractéristiques de la morve. Les cultures obtenues de la vaginale testiculaire serviront aux expériences suivantes :

Observations personnelles.

Obs. I. — 17 *avril* 1906. — Instillation au moyen de l'anse de platine d'une goutte du mélange employé pour le cobaye d'essai, dans l'œil gauche d'un cobaye mâle. Aucune lésion n'est faite, ni à la cornée, ni à la conjonctive bulbaire ou palpébrale. On pénètre cependant avec l'anse de platine doucement sous la paupière supérieure. L'œil droit est laissé indemne.

19. — OG. Légère hyperhémie de la conjonctive ; pas d'enflure encore.

20. — OG. Léger œdème des conjonctives bulbaire et palpébrale supérieure.

21. — OG. Moins bien ouvert que le droit. Il y a un peu de sécrétion blanchâtre dans les replis conjonctivaux et dans l'angle des paupières. Trouble diffus de la partie inférieure de la cornée s'étendant presque jusqu'au centre tout en diminuant d'intensité. Pas d'ulcération nette, mais dépoli de la cornée près de son bord inférieur. La pupille est plus étroite à cet œil qu'à l'œil droit.

23. — OG. La cornée est totalement trouble ; ulcération du bord cornéen dans le cadran inféro-externe. OD. Sain. L'état général est bon.

25. — OG. L'ulcère a augmenté en profondeur et en largeur, il occupe toute la cornée ; de très nombreux vaisseaux néoformés s'avancent sur la cornée ulcérée, spécialement près du bord supérieur.

26. — OG. Formation d'une petite nodosité au bord externe de la cornée.

27. — OG. La nodosité observée hier n'est plus évidente aujourd'hui.

30. — OG. Il se forme un pannus sur tout le bord de la cornée. Le tissu de la cornée se reconnaît seulement encore au centre et sur ce point il est nécrosé.

1er *mai*. — OG. Formation d'une véritable couronne de nodules blanchâtres sous les vaisseaux qui couvrent le bord de la cornée. Toute la cornée fait l'effet d'être poussée en avant ; l'œil n'est pas perforé.

3. — OG. Les nodules occupent aujourd'hui le centre, tandis que le bord se couvre à nouveau d'épithélium et reprend même une certaine transparence.

4. — OG. beaucoup plus calme et le processus réparateur qui avait commencé par les vaisseaux néoformés a fait des progrès.

8. — OG. Depuis le 4 mai la cicatrisation superficielle se fait régulièrement, la seule chose à remarquer est que la cornée prend une forme conique. Le centre de la cornée qui forme la pointe du cône semble avoir une paroi très mince.

Pas de changement jusqu'au 12 mai,le centre s'ulcère à nouveau.

15. — OG. Perforation de la cornée au centre, l'œil est tout à fait affaissé,la sécrétion est brusquement beaucoup plus abondante. Les jours suivants l'ulcère augmente lentement.

22. — L'œil a une tendance à augmenter de volume, beaucoup de sécrétion,

25. — OG. Perforé à nouveau et s'est complètement vidé. OD. sain.

26. — Le cobaye est mort dans la nuit.

Autopsie. — Cobaye fortement amaigri, l'amaigrissement date de 8 jours déjà. A l'ouverture de l'abdomen les organes paraissent sains, sauf le foie qui est couvert d'un dépôt purulent. Rien à la rate, aux poumons, aux testicules, pas de glandes engorgées.

Cultures. — Avec la sécrétion conjonctivale, présence du C. mallei pur ou accompagné d'impuretés (sarcines).

Préparations microscopiques : 27 avril. — Avec la sécrétion conjonctivale, il y a sur un point un véritable foyer de bacilles de morve ; on croirait voir une culture pure. Les préparations faites à l'autopsie avec les dépôts purulents du foie ne présentent que de rares bacilles de la morve et encore sont-ils douteux.

Obs. II. — 25 *avril* 1906. — Instillation avec l'anse de platine d'une goutte du pus de la vaginale du cobaye d'essai dans l'œil gauche d'un cobaye mâle. Un petit flocon purulent reste dans le cul-de-sac.

Jusqu'au 30 avril l'œil reste sain.

1er *mai*. — OG. Légère hyperhémie de la conjonctive palpébrale

inférieure près de l'angle interne, l'œil est moins ouvert que le droit.

2. — OG. Le point hyperhémié hier est enflé aujourd'hui avec début d'ulcération à la face interne de la paupière.

3. — OG. L'enflure augmente et sa face interne se couvre d'un dépôt purulent.

4. — OG. L'enflure a encore augmenté laissant voir un large ulcère dont le fond est blanchâtre lardacé. La pression sur la paupière est douloureuse, le globe oculaire lui-même est sain. OD. sain.

Pas de changement notable jusqu'au 18 mai ; la sécrétion est tantôt plus abondante, tantôt moins.

18. — OG. L'ulcération s'est détergée ; les bords beaucoup plus francs, se creusent nettement à pic dans le tissu palpébral.

25. — OG. L'ulcération ronge peu à peu la conjonctive palpébrale, elle ne fait que mordre légèrement le bord cutané de la paupière.

28. — Depuis le 25 mai le cobaye maigrit, il se tient mal sur ses jambes et se traîne péniblement surtout après avoir été tenu et avoir fait quelques efforts pour se dégager. Le globe oculaire gauche n'est pas affecté, l'OD. est sain mais présente un peu de sécrétion (peut-être simplement marastique). Le soir, mort du cobaye.

Autopsie le soir même. — Le cobaye est fortement amaigri. Les organes abdominaux sont presque normaux. Le foie est un peu pâle, la rate un peu tuméfiée, les testicules sains, il y a deux petits ganglions engorgés au cou un de chaque côté, le gauche plus volumineux que le droit. Les globes oculaires sont sains.

Cultures.— Le 3 mai avec la sécrétion oculaire : C. mallei positif. Le 28 mai avec les organes abdominaux : aucun développement.

Préparations microscopiques. — Le 3 mai la sécrétion oculaire contient des C. mallei disséminés et rares.

28 mai : frottis avec la rate : pas de C. mallei.

Obs. III. — 5 *mai.* — Un cobaye mâle de petite taille est placé en compagnie du cobaye précédent à un moment où ce dernier était déjà nettement infecté de morve. Il portait en effet une ulcération de la paupière inférieure de l'OG.

11. — L'animal sain ne semble pas infecté par la simple cohabitation avec le cobaye malade. Transport d'un peu de sécrétion oculaire du cobaye malade dans l'OG. de l'animal sain, cela sans faire de lésion.

31. — Les yeux du cobaye sont sains ; l'état général semble bon. Réinfection par instillation dans chaque œil d'une goutte de culture pure en bouillon, l'ensemencement datant de la veille. A l'OD. éraillure de la conjonctive de la paupière supérieure ; à l'OG. pas de lésion.

2 *juin.* — Les deux yeux sont sains.

4. — Mort du cobaye à 7 heures du matin.

Autopsie. — OD. Petit ulcère au bord de la cornée, trouble de cette dernière, conjonctivite avec sécrétion moyenne. OG. Sécrétion conjonctivale moyenne. Rien de marquant dans les organes abdominaux.

Cultures. — Faites à l'autopsie avec les sécrétions oculaires montrent des sarcines et un gros bacille dont l'examen n'a pas été poussé; pas de C. mallei.

Inoculation. — La rate est prise, triturée rapidement dans du bouillon stérile et 1 centimètre cube de ce mélange injecté dans l'abdomen d'un cobaye mâle sain.

27 *juin.* — Le cobaye se porte toujours bien. Il meurt le 2 juillet; était triste depuis la veille. A l'autopsie tuméfaction de la rate et des testicules, pas de suppuration, petites hémorragies sur les séreuses, les cultures faites avec la rate : C. mallei positif.

Obs. IV. — 7 *mai.* — Un gros cobaye est infecté par un mélange d'une culture sur agar dans du bouillon. La culture sur agar est vieille, elle date du 20 avril. Le bouillon est ensemencé depuis le 5 mai, mais cela avec une culture datant aussi du 20 avril. Le mélange est fait de la façon suivante : une anse de platine de la culture dans 4 à 5 centimètres cubes de bouillon. Le bouillon contient des bacilles mais ils sont peu nombreux. L'instillation est faite au moyen d'une pipette, la goutte tombe simplement entre les deux paupières. Avant l'instillation on fait une petite éraillure à la cornée de l'OD. Les cultures employées proviennent directement de la culture originale sans avoir jamais repassé par le cobaye.

Les yeux restent sains tous les deux jusqu'au 30 mai.

31. — Emulsion d'une culture fraîche de morve dans 1 centimètre cube de bouillon fraîchement ensemencé et provenant de morve ayant récemment passé par le cobaye (testicules du cobaye obs. VIII). O.D. Eraillure de la conjonctive palpébrale supérieure, instillation d'une goutte du mélange ci-dessus. OG. Simple instillation suivie d'un léger massage.

2 *juin.* — Des deux côtés légère conjonctivite.

4. — OD. Formation d'un nodule dans la conjonctive au point de la lésion. OG. Ulcère au bord de la cornée avec trouble diffus de cette dernière. Mort du cobaye dans la nuit.

Autopsie. — Cobaye amaigri. OD. Au bord de la paupière supérieure et s'étendant sur la conjonctive se trouve un petit ulcère à bords verticaux; le bulbe est sain. OG. Petite ulcération au bord de la paupière; ulcère de la cornée peu étendu. A l'ouverture de l'abdomen le foie frappe tout de suite, il présente plusieurs taches claires de couleur brun rose tant sur sa convexité que sur son bord tranchant. La rate est un peu tuméfiée, les testicules gros mais sains, la thyroïde fortement injectée avec deux petits nodules blanchâtres à son extrémité.

Cultures. — Faites avec les taches brun rose du foie : résultat négatif.

Inoculation. — Une de ces plaques roses du foie est découpée puis triturée dans du bouillon stérile et celui-ci injecté dans la cavité abdominale d'un cobaye mâle.

12. — L'enflure des testicules apparaît.

14. — Les testicules sont tendus et très rouges.

15. — Mort du cobaye dans la nuit.

Autopsie. — Pas d'infiltration au point d'injection dans le péritoine et dans la paroi abdominale. Quelques foyers blancs, gros comme des têtes d'épingles ou des grains de mil à la surface du foie et de la rate sur l'épiploon et dans le poumon. Les testicules sont gros mais ne présentent pas un état de vaginalite purulente.

Cultures. — A l'autopsie, avec les testicules résultat négatif ; avec les foyers de l'épiploon, résultat positif.

Préparations microscopiques. — Faites avec les liquides testiculaires ou les foyers épiploïques ces préparations montrent quelques microorganismes assez rares.

Obs. V. — *7 mai.* — Instillation du même mélange que celui qui a été employé pour le cobaye de l'observation IV. OD. Eraillure de la conjonctive palpébrale inférieure puis instillation. OG. Instillation simple.

Les yeux du cobaye restent parfaitement sains jusqu'au 31 mai.

31. — Instillation aux deux yeux d'une goutte de bouillon provenant d'une culture qui n'a été repiquée qu'une fois depuis le 30 avril. Ce n'est donc pas une culture bien fraîche et bien virulente.

2 *juin.* — Les yeux sont sains, à peine un peu de rougeur.

4. — Le cobaye est trouvé mort la tête dans l'eau de son auge (noyé ?).

Autopsie. — Cobaye un peu amaigri. Les yeux sont sains tous les deux. A l'ouverture de la cavité abdominale les organes paraissent sains, le foie un peu pâle, la rate a quelques points blanchâtres, au poumon un peu de stase à la base et en arrière. Au cou quelques ganglions engorgés des deux côtés.

Cultures. — Faites avec les petits foyers blanchâtres de la rate donnent un développement de coli-bacilles. Probablement un accident de technique (L'autopsie n'a pu être faite que plusieurs heures après la mort).

Obs. VI. — *7 mai.* — Instillation dans les deux yeux d'une goutte du mélange employé pour le cobaye de l'observation IV. OD. Eraillure de la conjonctive bulbaire dans sa partie supérieure, puis instillation. OG. Simple instillation sans lésion artificielle.

Les yeux restent sains jusqu'au 31 mai.

31. — Emulsion d'une culture vieille de 10 jours provenant elle-

même d'une culture vieille de 20 jours dans un bouillon ensemencé avec la même culture. OD. Eraillure de la conjonctive palpébrale supérieure, instillation, léger massage. OG. Instillation simple, léger massage.

1er *juin.* — Les yeux sont sains. A l'œil droit un peu de rougeur au point lésé.

2. — Aux deux yeux un peu de sécrétion, fait qui se produit souvent le jour et la veille de la mort. Pas de lésions oculaires localisées. Etat général très mauvais, amaigrissement marqué, grande faiblesse, selles sanguinolentes. L'animal meurt dans l'après-midi.

Autopsie. — Cobaye très amaigri. A l'ouverture de la cavité abdominale rien de spécial, le foie est pâle, la rate un peu tuméfiée, le poumon droit présente une couleur violacée beaucoup plus marquée que le gauche (Le cobaye a été trouvé mort sur ce côté).

Cultures. — Faites *post-mortem* avec la sécrétion oculaire : C. mallei positif pur ou accompagné d'impuretés.

Préparations. — Frottis du poumon coloré au bleu de méthylène ; pas de C. mallei évident.

Obs. VII. — Ce cobaye a été injecté dans le péritoine dans le commencement d'avril avec une culture d'un bacille analogue au C. mallei et provenant d'un cheval suspect. Ce cobaye est parfaitement sain, considéré comme tel et employé pour l'observation suivante.

11 *mai.* — Emulsion d'une culture pure de morve fortement développée, datant de 10 jours dans 3 ou 4 centimètres cubes de bouillon fraîchement ensemencé. Le liquide ci-dessus est très trouble et trop épais pour sortir seul de la pipette. OD. Eraillure de la cornée et instillation du mélange. OG. Simple instillation.

14. — OD. Est un peu fermé, la conjonctive rouge et œdémateuse, la cornée malgré l'éraillure semble saine, peu de sécrétion. OG. sain.

16. — OD. Aujourd'hui seulement la cornée paraît un peu trouble dans sa partie supérieure, autour du point lésé. La sécrétion est plus abondante. OG. Un peu de conjonctivite.

21. — OD. Les paupières sont enflées et raides, la cornée trouble presque dans sa totalité, la sécrétion de moyenne abondance. OG. La cornée commence à se troubler.

25. — Le trouble des cornées des deux yeux a considérablement augmenté. La cornée de l'œil droit est très fortement ulcérée.

26. — OD. Les vaisseaux néoformés s'avancent sur la cornée ulcérée en partant du limbe. OG. Trouble complet de la cornée sans ulcération.

29. — Pas de changement appréciable aux yeux, mais l'animal décline rapidement.

30. — Dans la journée mort du cobaye.

Autopsie. — Cobaye très amaigri, on ne sent pas de glandes en-

gorgées à la simple palpation. Dans la cavité abdominale la rate est un peu tuméfiée, rien au péritoine, rien aux testicules ; la base du poumon a un peu de stase, quelques ganglions du cou volumineux et engorgés.

Cultures. — Faites à l'autopsie avec le sang de l'oreillette donnent un résultat négatif.

Obs. VIII. — 14 *mai.* — Emulsion d'une culture fraîche dans environ 4 centimètres cubes de bouillon. OD. Eraillure de l'épithélium de la cornée dans sa partie supérieure, instillation d'une goutte du liquide ci-dessus. OG. Est laissé tout à fait sain. Injection intrapéritonéale de 1 centimètre cube du même liquide.

Le but de cette expérience est de voir si l'affection oculaire subit une influence dans sa marche ou sa forme quand l'animal est en outre infecté de la morve par un procédé plus énergique et plus rapide, l'injection intrapéritonéale par exemple.

15. — Un peu de sécrétion conjonctivale à l'angle interne de l'œil droit. La plaie cornéenne n'est pas infiltrée. Les testicules sont normaux.

16. — OD. Sécrétion plus abondante, la cornée est trouble autour de la plaie. OG. Un peu de sécrétion. Les testicules sont gros et douloureux à la pression. Pas de réaction au point de l'injection.

17. — OD. La cornée est plus trouble qu'hier. OG. Un peu plus de sécrétion. L'enflure des testicules a augmenté.

18. — Mort du cobaye dans la nuit.

Autopsie. — Le trajet de l'aiguille de l'injection à travers la paroi est marqué par une traînée purulente. Relativement peu de réaction tout autour. Dans la cavité abdominale on constate des dépôts purulents et de petits nodules blanchâtres à la surface du péritoine pariétal, sur le foie, les intestins et la vessie. Les testicules sont gros comme de grosses noisettes. A l'incision s'écoule de la vaginale un liquide blanchâtre,purulent, de consistance inégale.

Inoculation du pus des testicules dans les yeux de deux cobayes (Voir obs. IX et X).

Cultures. — Faites avec le pus de la vaginale testiculaire : C. mallei positif. Les cultures faites avec la sécrétion oculaire : C. mallei peu sûr accompagné de nombreuses impuretés.

Préparations.— La sécrétion purulente testiculaire montre des bacilles assez nombreux.

Obs. IX. — OD. Eraillure de la cornée avec la lancette qui a pénétré dans la vaginale du cobaye précédent. L'infection a lieu par instillation d'une goutte du pus liquide. Léger massage avec la partie plate de la lancette sur le point lésé de la cornée. OG. Instillation simple d'une goutte du même pus transporté avec l'anse de platine.

21. — OD. Infiltration du bord de la cornée. OG. Sain.

22. — OD. Toute la cornée est trouble, large ulcération infiltrée au point lésé, sécrétion abondante. OG. Sain.

25. — OD. Formation de vaisseaux néoformés se dirigeant du bord de la cornée vers l'ulcération.

28. — OD. Les vaisseaux néoformés forment une véritable couronne tout autour de la cornée, L'œil a beaucoup augmenté de volume au point que les paupières en se fermant n'arrivent plus à le couvrir complètement. Aspect général de panophtalmie. La conjonctive bulbaire forme un véritable bourrelet autour de la cornée.

2 *juin*. — L'OD. a continué à augmenter de volume ; il présente aujourd'hni une forte protrusion en avant. OG. Sain.

6. — Cobaye mort dans la nuit.

Autopsie. — Les organes abdominaux paraissent sains ; la rate un peu tuméfiée, les follicules ne sont pas spécialement apparents, le foie est normal,un peu pâle,pas de ganglions abdominaux engorgés le long de la colonne. Aux organes thoraciques, légère stase et congestion de la base du poumon gauche. Le testicule gauche est fortement injecté ainsi que son ligament, mais il n'a pas augmenté de volume et ne présente aucun foyer purulent. Au cou, du côté droit, un gros ganglion blanchâtre très infiltré.

Cultures. — Faites avec la sécrétion oculaire le 22 mai : résultat positif. A l'autopsie cultures faites avec le liquide des testicules ou celui du ganglion du cou : résultat négatif.

Obs. X. — L'injection aux yeux est faite comme chez le cobaye précédent, mais avec les masses purulentes plus épaisses trouvées dans la vaginale du cobaye (obs. VIII). OD. Plaie de la cornée. OG. Simple dépôt d'un peu de ces masses.

21 *mai*.— OD. Ulcère de cornée fortement infiltré. OG. Sécrétion conjonctivale.

22. — OD. L'ulcère a augmenté, la conjonctive bulbaire est œdématiée. OG. Sain.

26. — OD. La sécrétion est abondante, les deux paupières sont complètement collées. Au moment de les décoller un flot de liquide purulent s'en échappe. OG. a de nouveau un peu de sécrétion.

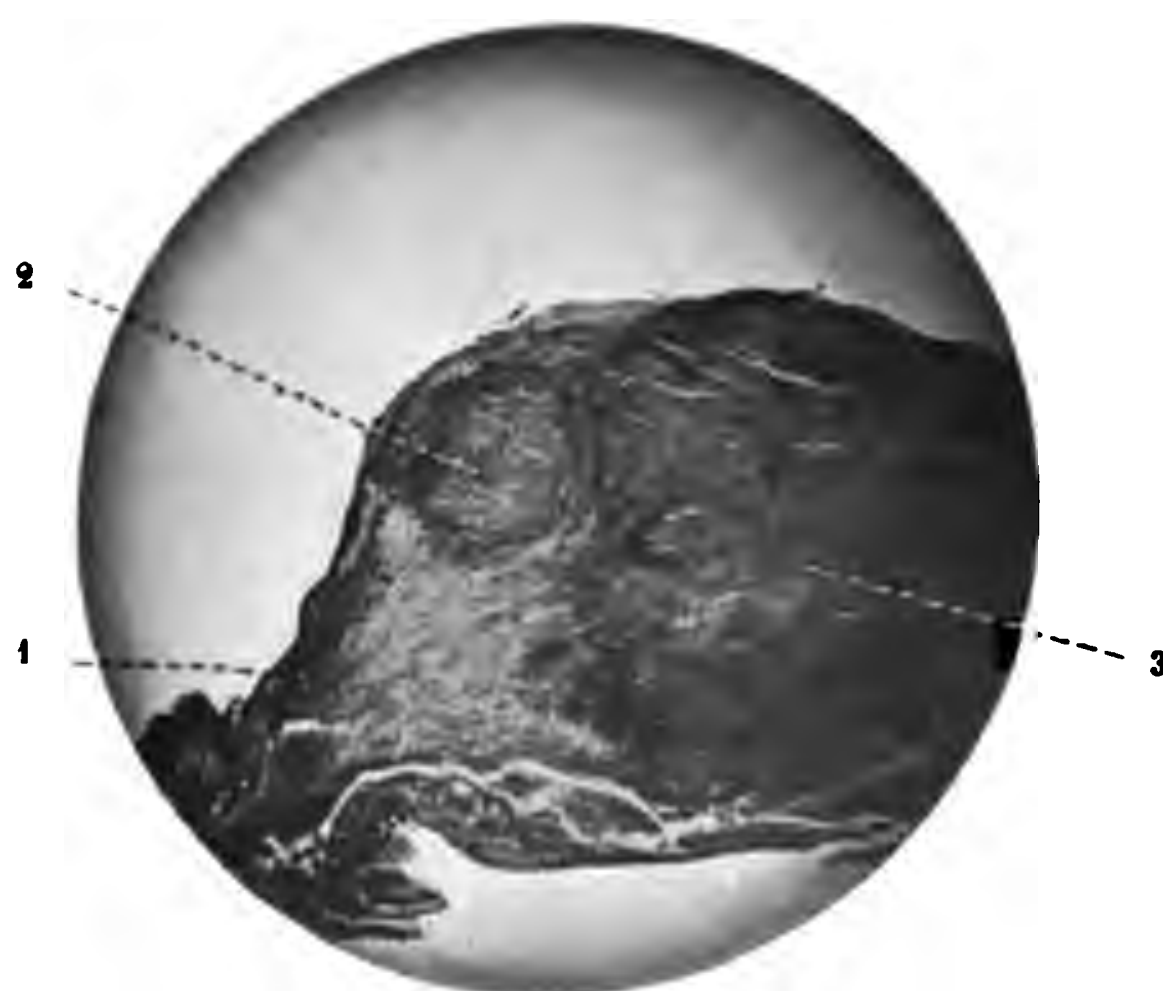
28. — OD.Les sécrétions très sèches forment une véritable coque derrière laquelle l'œil disparaît complètement ; ces croûtes enlevées découvrent une cornée totalement ulcérée ; l'œil est gros et douloureux.

29. — L'OD. est si volumineux qu'il tient les paupières constamment ouvertes. OG. Toujours un peu de sécrétion,mais le bulbe luimême est sain.

31. — OD. Fonte purulente complète de la cornée qui disparaît sous les sécrétions desséchées. L'œil a complètement perdu sa forme et est méconnaissable. Quelques ulcérations aux paupières. OG. Trouble diffus de la cornée entière avec un petit ulcère à sa partie inférieure.



I. Tête du cobaye de l'Obs. XIV.



II. Coupe verticale de la cornée de l'O. D. du cobaye de l'Obs. XIII.

1. Bord de la cornée et épaisseur normale de cette dernière.
2. Un nodule morveux jeune et encore bien isolé.
3. Epaississement de la cornée. Nodules morveux plus âgés et fondus les uns avec les autres.

Les jours suivants ce qui reste de l'OD. continue à se détruire. A l'OG. le trouble et l'ulcère de la cornée augmentent.

7 *juin*. — Mort du cobaye dans la nuit.

Auptosie. — L'OD. est recouvert d'une croûte épaisse formée de sécrétion desséchée et de sang coagulé. Depuis quelques jours en effet le moindre attouchement des paupières les faisait saigner. L'énucléation est très incorrecte. La cornée se détache entraînant derrière elle le cristallin et une partie du corps vitré. Les paupières ont de profondes ulcérations. La cornée de l'OG. n'est qu'un grand ulcère.

Abdomen ballonné, estomac gonflé de gaz avec de nombreuses hémorragies dans sa paroi, les unes fraîches et rouges, les autres noirâtres semblent plus anciennes. Le petit et le gros intestin sont aussi gonflés et ont de nombreuses hémorragies sous-séreuses. Sur le foie quelques taches roses brunâtres d'infiltration ; le foie dans son ensemble est pâle ; la rate un peu tuméfiée, les poumons, les testicules, les ganglions sont normaux, les reins sont fortement congestionnés.

Cultures. — Le 29 mai avec la sécrétion de l'OD. résultat positif. La culture faite à l'autopsie avec le rein : pas de développement.

Préparations de la sécrétion oculaire faite le 29 mai montrent des bacilles peu nombreux à l'OD. comme à l'OG.

Obs. XI. — 19 *mai*. — Bouillon ensemencé le 18 mai, les bacilles sont très rares. OD. Eraillure de la cornée en haut, instillation d'une goutte de ce bouillon, léger massage avec la paupière. OG. Instillation simple. L'expérience sur cet œil n'est pas absolument pure parce que l'œil avait été autrefois lésé. Il reste un trouble diffus cicatriciel de la cornée avec adhérence de l'iris, cataracte commençante, c'est problablement un ancien traumatisme ou un ancien ulcère perforé. Le tout est du reste parfaitement cicatrisé.

21. — La plaie de la cornée de l'OD. s'infiltre, peu de sécrétion conjonctivale. OG. Sain.

23. — L'OD. est le siège d'un vrai ulcère. OG. Conjonctivite, cornée saine,

28. — OD. L'ulcère a beaucoup grandi, nombreux vaisseaux néoformés sur le bord de la cornée, peu de sécrétion. OG. Beaucoup de sécrétion, ulcère au début au bord de la cornée en haut. Depuis quelques jours cette partie de la cornée est dépolie mais non ulcérée.

Pendant les jours suivants l'état local des deux yeux change peu à peu. L'ulcère de l'œil droit augmente, sous les sécrétions sèches les paupières sont macérées. L'ulcération de l'œil gauche s'élargit mais pas très rapidement.

9 *juin*. - L'état général est beaucoup moins bon.

15. — Mort du cobaye dans la nuit.

Autopsie. — OD. Complètement détruit, la cornée n'existe plus ;

elle est remplacée par une croûte épaisse qui tombe en laissant à nu le cristallin et le corps vitré. Les paupières sont profondément rongées par des ulcérations. Elles sont presque détruites et dépassent à peine le bord de l'orbite. L'OG. a conservé sa forme extérieure, la cornée est totalement ulcérée, la paupière supérieure porte une ulcération large et profonde.

Dans la cavité abdominale on constate sur la surface du foie quelques foyers blancs, gros comme des têtes d'épingles. Il y a tout un semis de foyers analogues sur le mésentère supérieur. De même dans les poumons. Rien aux testicules. Au cou, des deux côtés, de gros ganglions infiltrés.

Cultures. — Le 29 mai avec la sécrétion conjonctivale : présence de sarcines ; C. mallei douteux. A l'autopsie avec les foyers pulmonaires : résultats négatifs ; avec les ganglions du cou : résultat positif.

Préparations. — Sécrétion conjonctivale de l'OD : quelques bacilles de morve très rares, nombreux bacilles étrangers. OG : pas de bacilles de morve évidents.

Obs. XII. — 19 *mai.* — Dans 4 centimètres cubes de bouillon de culture employé pour le cobaye précédent on émulsionne 4 anses de platine d'une culture pure de morve de date récente. Le cobaye employé est une femelle. OD. Instillation d'une goutte de ce mélange après éraillure de la cornée. OG. Simple instillation.

21. — OD. Plaie infiltrée. OG. Conjonctivite.

26. — OD. Gros ulcère infiltré. OG. Simple conjonctivite avec sécrétion, rien à la cornée.

28. — Mort du cobaye, rien ne la faisait prévoir si tôt.

Autopsie.— OD. Cornée ulcérée. OG. Conjonctivite simple. Foie, intestins, péritoine sains ; la rate un peu grosse, présente quelques petits foyers blanchâtres. Légère stase à la base du poumon. L'utérus renferme deux fœtus de 6 à 8 centimètres de long.

Cultures. — A l'autopsie le foyer blanchâtre de la rate donne C. mallei douteux, la morve s'il y en a est étouffée par le développement des impuretés ; les cultures faites avec le sang du poumon ne présentent aucun développement.

Obs. XIII. — 19 *mai.* — 4 anses de platine de culture fraîche sont ajoutées au mélange employé pour le cobaye précédent. OD. Eraillure de la cornée. OG. Simple instillation.

21. — La plaie de l'OD. s'infiltre. OG. Simple conjonctivite.

25. — OD. Sécrétion très abondante, le cornée tout entière est transformée en un ulcère purulent. OG. début d'ulcération au bord de la cornée.

29. — Les deux cornées sont totalement ulcérées, formation d'abcès au bord des paupières. Ces abcès se transforment bientôt en ulcérations.

2 *juin.*— Cobaye trouvé mort ce matin ; a eu hier des selles diarrhéiques et sanguinolentes.

Autopsie. — Cobaye relativement peu amaigri. OD. Large ulcération occupant toute la cornée, ulcérations des paupières. OG. Cornée ulcérée, quelques ulcères peu marqués au bord des paupières. Foie pâle, la rate tuméfiée, quelques ganglions engorgés des deux côtés du cou.

Obs. XIV. — Raclage complet de deux cultures fraîches de morve sur agar dans le mélange employé pour le cobaye précédent. OD. Eraillure de la cornée. OG. Simple instillation.

21 *mai.* — OD. Infiltration de la cornée au point lésé. OG. Conjonctivite.

22. — OD. Très peu de sécrétion et cornée presque saine. OG. Conjonctivite avec sécrétion assez abondante.

25. — OD. Paraît sain. OG. La cornée est tout à fait trouble.

28. — OD. Va toujours bien. OG. Augmente considérablement de volume, paraît en état de panophtalmie, la cornée est ulcérée.

31. — OD. Apparition d'un petit point blanc dans la conjonctive de la paupière supérieure. OG. De plus en plus volumineux.

7 *juin.* — Le bulbe de l'OD. est sain. La paupière supérieure présente un abcès. OG. Il est difficile de reconnaître les différentes parties de cet œil au milieu des sécrétions desséchées, les paupières sont profondément ulcérées (photographie, fig. 1).

9. — Mort dans la nuit.

Autopsie. — OD. Bulbe sain, abcès de la paupière supérieure. OG. Le bulbe tombe en morceaux au moment de l'énucléation. Organes thoraciques normaux ; organes abdominaux ; rate un peu tuméfiée, le foie a une tache rose brunâtre d'infiltration, aucun ganglion engorgé.

Obs. XV. — 5 *juin.* — Apport dans l'OD. d'un gros cobaye femelle avec l'anse de platine et sans lésion préalable de la sécrétion conjonctivale de l'œil droit du cobaxe (obs. IV). OG. éraillure de la conjonctive palpébrale ; même produit infectieux instillé.

7. — OG. Conjonctivite.

10. — Mort du cobaye dans la soirée ; il paraissait parfaitement sain la veille.

11. — *Autopsie.* — Organes abdominaux normaux, l'utérus contient deux fœtus non à terme dans un liquide sanguinolent très abondant.

Cultures. — *Post-mortem* avec la sécrétion oculaire : résultat positif de morve.

Obs. XVI. — 19 *juin.* — Préparation de deux émulsions différentes. La première est une émulsion d'une culture pure de morve datant d'une semaine dans 2 centimètres cubes de bouillon stérile. La seconde est une émulsion d'une culture datant de 4 semaines

dans 2 centimètres cubes de bouillon stérile. Aux deux yeux éraillure des conjonctives palpébrales supérieure et inférieure. Instillation à l'OD. d'une goutte du mélange 1. A l'OG. d'une goutte du mélange 2.

24. — OD. Conjonctivite bulbaire et palpébrale, cornée intacte. OG. Sain.

22. — OD. Ulcère au début au bord de la cornée. OG. Sain.

26. — OD. Cornée totalement trouble, ulcère assez étendu, relativement peu de sécrétion. OG. Sain.

27. — Chloroformisation *ad mortem.*

Autopsie. — OD. Conjonctivite à sécrétion moyenne, cornée tout à fait trouble avec ulcération occupant la moitié de celle-ci. OG. Sain. Quelques foyers roses sur le foie ; la rate est tuméfiée, rien aux poumons, un ganglion infiltré au cou du côté gauche. Testicules normaux.

Cultures. — Avec la sécrétion conjonctivale de l'œil droit *ante mortem*, résultat positif.

Préparations. — La sécrétion conjonctivale montre très peu de cellules, beaucoup de filaments où il est impossible de reconnaître des bacilles.

Discussion des résultats obtenus.

Pour résumer les observations ci-dessus auxquelles je renvoie le lecteur pour les détails, établissons le petit tableau suivant, et voyons tout d'abord quel espace de temps sépare le moment de l'infection et l'apparition de la première lésion oculaire.

Sur les 37 infections par la voie oculaire qui ont eu lieu 12 sont restées sans résultat, j'entends par là que je n'ai pas obtenu de lésion locale. Je reviendrai un peu plus tard sur ce point et verrai ce qui peut expliquer ce fait. Les autres infections ont toutes provoqué des lésions locales.

Nous observons que le lendemain de l'infection l'œil ne présente en général rien d'anormal. C'est le second jour ou le troisième qu'apparaissent les phénomènes inflammatoires. Le plus souvent la conjonctive seule est atteinte au début. Deux ou trois jours après la cornée se prend à son tour. Elle ne tarde pas à s'ulcérer. L'ulcération augmente, et, dans le cas où la mort du cobaye ne vient pas mettre une fin prématurée à l'expérience, prend toute la cornée entre le sixième et le dixième jour. Trois cas ne sont pas rentrés dans cette règle et la cornée n'a été complètement détruite qu'au bout de 15, 17 et 20 jours respectivement.

Obs.	Œil	Matière instillée	Instillation simple	Instillation avec lésion	Apparition des phénomènes conjonctiv.	Apparition des phénomènes cornéens	Suppuration totale de la cornée	Exitus	Vie	REMARQUES
M.Galli	O. D.	Culture	18 déc. 1897	»	20 déc. 1897	22 déc.	26 déc.	30 déc.	12 j.	
I	O. G.	Culture	17 avril 1906	»	19 avril	21 avril	25 avril	26 mai	39 j.	
II	O. G.	Pus testicul.	25 avril 1906	»	1er mai	»	»	28 mai	33 j.	
III	O. G.	Sécrét. ocul.	11 mai 1906	»	»	»	»	»	»	Sans résultat au 31 mai.
	O. G.	Bouillon	31 mai 1906	»	»	»	»	»	»	
	O. D.	de culture	»	31 mai	1er juin	»	»	4 juin	24 j.	
IV	O. G.	Vieille	7 mai 1906	»	»	»	»	»	»	Sans résultat au 31 mai
	O. D.	culture	»	7 mai	»	»	»	»	»	
	O. G.	Culture	31 mai 1906	»	2 juin	»	»	»	»	
	O. D.	fraîche	»	31 mai	2 juin	4 juin	»	6 juin	30 j.	
V	O. G.	Vieille	7 mai 1906	»	»	»	»	»	»	Sans résultat au 31 mai
	O. D.	culture	»	7 mai	»	»	»	»	»	
	O. G.	Culture pas	31 mai 1906	»	»	»	»	»	»	Pas de lésion locale
	O. D.	très fraîche	»	31 mai	»	»	»	4 juin	28 j.	au moment de la mort
VI	O. G.	Vieille	7 mai 1906	»	»	»	»	»	»	Sans résultat au 31 mai
	O. D.	culture	»	7 mai	»	»	»	»	»	
	O. G.	Culture	31 mai 1906	»	2 juin	»	»	»	»	
	O. D.	fraîche	»	31 mai	2 juin	»	»	2 juin	26 j.	
VII	O. D.	Culture	»	11 mai	14 mai	16 mai	26 mai	»	»	
	O. G.	fraîche	11 mai 1906	»	15 mai	21 mai	28 mai	30 mai	19 j.	
VIII	O. D.	Cult. fraîche	»	14 mai	15 mai	16 mai	»	18 mai	4 j.	La même culture est injectée dans le péritoine.
IX	O. D.	Pus	»	18 mai	»	21 mai	25 mai	»	»	
	O. G.	testiculaire	18 mai 1906	»	»	»	»	6 juin	19 j.	Reste sain jusqu'à la mort
X	O. D.	Pus	»	18 mai	»	21 mai	27 mai	»	»	
	O. G.	testiculaire	18 mai 1906	»	21 mai	31 mai	»	7 juin	20 j.	
XI	O. D.	Cult. fraîche	»	19 mai	»	21 mai	28 mai	»	»	
	O. G.	en bouillon	19 mai 1906	»	22 mai	25 mai	9 juin	15 juin	27 j.	
XII	O. D.	Culture	»	19 mai	»	21 mai	»	»	»	Femelle portante (constatation d'autopsie).
	O. G.	fraîche	19 mai 1906	»	21 mai	»	»	28 mai	9 j.	
XIII	O. D.	Culture	»	19 mai	»	21 mai	25 mai	»	»	
	O. G.	fraîche	19 mai 1906	»	21 mai	22 mai	28 mai	2 juin	15 j.	
XIV	O. D.	Culture	»	19 mai	»	21 mai	»	»	»	La cornée de l'O. D. contre toute attente se cicatrise. La conjonct. palp. par contre s'ulcère.
	O. G.	fraîche	19 mai 1906	»	21 mai	23 mai	28 mai	9 juin	22 j.	
XV	O. D.	Sécrétion	5 juin	»	»	»	»	»	»	Femelle portante (constatation d'autopsie).
	O. G	conjonctiv.	»	5 juin	7 juin	»	»	11 juin	7 j.	
XVI	O. D.	Cult. fraîche	»	19 juin 1906	20 juin	22 juin	»	»	»	L'O. G. reste sain. Chlor. *ad mortem* le 27 juin.
	O. G.	Vieille cult.	»	19 juin	»	»	»	»	»	

Cette régularité d'allure vaut certes la peine d'être remarquée. Autre point à étudier, quelle est la durée approximative de la vie d'un cobaye infecté par la voie oculaire?

Je laisse de côté les observations VIII et XVI où la simple infection par la voie oculaire n'est pas seule entrée en jeu pour provoquer la mort des cobayes, puisque l'un d'eux a eu simultanément à l'infection oculaire une injection intrapéritonéale et que l'autre a été chloroformé *ad mortem* avant la fin de l'expérience.

Deux cobayes sont morts l'un au bout de sept jours, l'autre au bout de neuf. C'était dans les deux cas des cobayes femelles portantes.

La vie des autres cobayes a varié entre 12 jours comme minimum et 39 comme maximum. La plupart sont morts entre le 19e et le 30e jour et n'ont présenté de symptômes généraux que très peu avant leur mort. Il ne semble pas que la marche des symptômes locaux oculaires soit influencée en rien si l'infection oculaire simple est accompagnée d'une inoculation de morve par une autre voie, intrapéritonéale par exemple (Voir obs. VIII). Les lésions oculaires n'en sont pas aggravées, ne changent pas de nature, et leur développement n'en est pas de même rendu plus rapide.

Quelle est l'influence du nombre des microbes instillés dans la conjonctive sur la forme ou la rapidité de l'infection ?

Les infections ont eu lieu soit par du pus d'animal morveux transporté directement du foyer purulent dans la conjonctive, soit par du bouillon pur de morve ou par des émulsions de cultures pures dans du bouillon. Ces dernières parmi les différentes instillations contenaient de beaucoup, la plus grande quantité de bacilles.

8 yeux ont été infectés par une sécrétion purulente provenant d'un animal morveux (obs. II, III, IX, X, XV).

Deux fois les yeux n'ont pas présenté de lésions, dans les 6 autres cas il y a eu lésions locales.

6 yeux ont été infectés par des cultures fraîches et pures en bouillon : 3 yeux ont présenté des lésions locales et 3 n'en ont pas présenté. Je dois ajouter que pour les deux cobayes qui ont gardé leurs yeux sains, la mort les a enlevés si vite après l'infection (obs. III et V) que ce résultat n'est pas probant et

qu'il serait dangereux de tirer de ces observations des conclusions trop absolues.

16 yeux ont reçu un mélange, plus ou moins riche en bacilles, d'une culture fraîche et pure sur agar émulsionnée dans du bouillon. Tous sans exception ont présenté dans le temps ordinaire des lésions oculaires.

Il faut remarquer que pour ces derniers je ne fais entrer en ligne de compte que les infections par des cultures fraîches.

De ce qui précède on peut conclure : 1° que les matières instillées contenant peu ou relativement peu de bacilles (sécrétion purulente ou bouillon pur) donnent parfois des lésions locales et parfois n'en donnent pas ; 2° que les matières instillées qui contiennent beaucoup de bacilles donnent dans tous les cas des lésions locales.

Passons à l'influence de la virulence des microbes. Nous venons de voir que le nombre des bacilles instillés a une importance sur le développement de la lésion oculaire locale. La virulence de l'agent infectieux, d'après mes expériences, en a plus encore. C'est un fait connu que les vieilles cultures de morve perdent en virulence. Quelques-unes des cultures que j'ai employées étaient vieilles de 3 à 4 semaines. Cependant les bacilles étaient encore capables de se reproduire et les repiquages de ces cultures, sur agar et sur pommes de terre, sans donner un développement rapide et énergique, montraient cependant un développement très net (obs. IV, V, VI et XVI).

Dans trois de ces observations l'infection a eu lieu le 7 mai avec une culture sur agar datant de 3 semaines. L'observation a duré du 7 au 31 mai. Les yeux étaient à cette date parfaitement sains, l'état général des cobayes était très bon. Croyant les animaux hors d'affaires, j'ai réinfecté leurs conjonctives le 31 mai avec une culture fraîche. Les cobayes sont tous morts très rapidement dans un espace de 4 à 6 jours avec des lésions oculaires au début et avec un état général devenu très rapidement mauvais. Ils mouraient d'infection généralisée. Cette infection générale était-elle due à la deuxième instillation de l'agent infectieux, cela ne paraît pas probable. Ou bien peut-être la première infection avait-elle seulement mis les cobayes dans un état de réceptivité spécialement marqué pour la morve

sans qu'ils fussent, à proprement parler, infectés de morve ; quelque chose d'analogue à ce qui se voit chez des rejetons d'animaux tuberculeux qui réagissent plus fortement que d'autres à l'inoculation d'un virus tuberculeux.

Il me paraît plus naturel d'admettre que l'infection générale date de la première instillation. Je crois que nous sommes autorisés à conclure que les bacilles peu virulents peuvent infecter un cobaye quand ils pénètrent par les voies oculaires mais le font sans provoquer les lésions locales que l'on trouve dans l'infection par un virus plus frais.

Les bacilles traversent-ils la conjonctive elle-même pour pénétrer dans l'organisme, ou l'infection se fait-elle par les voies nasales comme cela arrive souvent avec d'autres bacilles (expériences de Römer et de Hirota). Il est fort probable que la morve descend dans le nez et que comme la septicémie des souris elle infecte souvent par la muqueuse nasale.

L'observation XVI est encore plus typique que les précédentes pour montrer l'influence de la virulence du microbe. Les deux yeux sont infectés par une même quantité d'agents infectieux. La seule différence réside dans l'âge des cultures employées. Après huit jours l'œil infecté par une vieille culture est encore sain, l'autre œil présente déjà des lésions morveuses étendues.

Quel est maintenant le rôle de la lésion faite à l'œil avant d'y porter ou en y portant l'agent infectieux ? Nos expériences démontrent les faits suivants :

Dans presque tous les cas, les deux yeux d'un même cobaye infectés avec le même virus, l'un avec une blessure et l'autre sans lésion préalable, ou bien restent sains ensemble ou bien s'infectent tous les deux. Les lésions locales se développent des deux côtés d'une façon analogue. Tout au plus peut-on remarquer que la destruction de l'œil commence un peu avant et marche un peu plus rapidement à l'œil blessé qu'à l'autre. Encore cette règle souffre-t-elle des exceptions (obs. XIV par exemple), où l'œil droit blessé le 19 mai a présenté une cicatrisation de son éraillure de cornée pendant que l'œil gauche se perdait rapidement. Ce n'est que peu avant la mort du cobaye que l'œil droit a présenté un peu de conjonctivite et un ulcère palpébral. J'ajouterai simplement que, là où il y a

blessure, le point lésé est le point de départ de l'infection qui de là gagne toutes les parties de l'œil.

LÉSIONS ANATOMO-PATHOLOGIQUES.

Lésions oculaires macroscopiques.

Sur la conjonctive. — Le premier signe est une hyperhémie légère. Quand il n'y a pas de lésion elle apparaît sur un point quelconque de la conjonctive bulbaire ou palpébrale. Elle est autour du point lésé quand il y a eu blessure conjonctivale avant l'infection. Cette hyperhémie localisée s'accompagne quelquefois d'un peu de sécrétion et l'œil n'est pas aussi largement ouvert que l'autre si ce dernier est sain.

Cette hyperhémie simple ne dure pas longtemps. Le lendemain déjà le tableau a changé, l'œil est plus fermé, la conjonctive est plus rouge, plus turgescente, la sécrétion est plus abondante, plus purulente aussi que la veille. Souvent elle se présente sous la forme d'une fausse membrane qui recouvre tout ou partie de la conjonctive palpébrale.

Au bout de quelques jours sous ces fausses membranes ou sous les sécrétions desséchées, les tissus normaux se macèrent. Sur le bord des paupières se forment des ulcérations. D'autres fois l'ulcération débute par un abcès de la paupière. Celui-ci s'ouvre, puis au lieu de se cicatriser s'étend de plus en plus et devient enfin un véritable ulcère.

Quelle que soit l'origine de ces ulcères de la conjonctive ils présentent tous sensiblement le même aspect. Ils sont plus ou moins larges et étendus, ils ont 1 millimètre de profondeur environ, les bords sont coupés très franchement et à pic et le fond est recouvert d'une masse purulente grisâtre. Au fur et à mesure des progrès de la maladie ils s'étendent et cela plus en surface qu'en profondeur. Ils affleurent le bord libre de la paupière venant jusqu'à la limite de la peau qu'ils ne dépassent qu'à peine et souvent pas du tout, ils s'élargissent au contraire du côté de la surface conjonctivale.

Dans les cas où il y a de grands ulcères de ce genre il y a presque régulièrement une abondante sécrétion.

A la cornée. — Nous faisons les remarques suivantes :

La cornée se prend un peu après la conjonctive. Si elle a été lésée la lésion artificielle est le point de départ de la lésion

infectieuse. Nous assistons au tableau si connu des ophtalmologistes d'une éraillure de la cornée qui s'infiltre. Les bords de la plaie deviennent grisâtres, le trouble s'étend à gauche et à droite dans les couches mêmes de la cornée. Celle-ci les jours suivants devient totalement trouble. L'ulcération s'étend bientôt à toute la zone trouble, puis à toute la cornée.

Si la cornée n'a pas été lésée artificiellement nous assistons tout d'abord à un trouble diffus de celle-ci, partant en général de son bord inférieur. Pourquoi cette partie inférieure est-elle atteinte avant les autres ? Probablement parce qu'elle est moins bien protégée que la supérieure par les paupières et plus exposée aux légers traumatismes : la poussière, la dessiccation superficielle, etc. A ce moment on ne voit pas encore de défect de l'épithélium cornéen. Cet état non ulcéré dure un jour tout au plus. L'ulcération apparaît sur le point où le trouble de la cornée a débuté et est le plus saturé, près du limbe. Dès ce moment la marche de la maladie est la même qu'en cas de lésion de la cornée.

Après deux jours toute la cornée est transformée en un vaste ulcère purulent où l'on ne distingue qu'avec difficulté la nature du tissu atteint. La cornée se détruit complètement par la fonte purulente de son tissu. Cela arrive en général sans qu'il n'y ait aucun arrêt ni même aucune rémission dans les progrès de l'affection.

Dans trois observations cependant (obs. I, VII, XI), des vaisseaux néoformés ont apparu, se sont avancés du limbe sur la surface de la cornée et ont eu momentanément un rôle réparateur. La cornée montrait alors une tendance à se cicatriser et même à s'éclaircir. Cette réparation superficielle n'a pas suffi, car derrière la cornée ou plus probablement dans ses couches profondes et sur tout le tour de celle-ci sont apparus des noyaux blanchâtres. Ceux-ci formaient une couronne. Ils ont grossi et ont finalement provoqué la perforation de la cornée qui peu de jours auparavant semblait se cicatriser d'une manière si réjouissante.

Dans un cas l'œil a présenté le cas typique d'une panophtalmie avec augmentation considérable du volume de l'œil et œdème intense de la conjonctive bulbaire.

Une fois il s'est formé un abcès dans la paupière sans formation d'ulcère ni à la conjonctive, ni à la cornée.

La quantité de sécrétion est très variable d'un jour à l'autre chez le même cobaye et pour le même œil, souvent la quantité en est telle qu'en se desséchant la sécrétion forme une véritable coque dure qui colle ensemble les deux paupières et derrière laquelle s'amasse un pus abondant et liquide. Ce pus est plein de microorganismes ; il baigne la cornée et naturellement rend plus rapide son ramollissement et les progrès de l'infection.

Il est évident que sur des yeux dont la conjonctive et la cornée sont atteintes comme je viens de le décrire,il faut renoncer sur l'animal vivant à avoir une idée de la façon dont les membranes profondes réagissent. Sur les nombreux bulbes qui ont été ouverts il était facile de voir que souvent il y avait un exsudat dans la chambre antérieure. Par contre, dans aucun cas je n'ai aperçu de nodules dans la choroïde ou un état œdématié du nerf optique.

Je rappellerai que Tedeschi dans son travail avait trouvé souvent des lésions dans la choroïde et sur le nerf optique,mais je rappellerai aussi sa façon de procéder par injection intraoculaire ; il me paraît naturel que le procédé que j'ai employé n'ait pas provoqué de lésions aussi profondes que celui de Tedeschi. Si la vie de mes cobayes s'était prolongée plus longtemps il est possible qu'ils eussent présenté les lésions profondes observées par Tedeschi.

Examen microscopique.

Que nous montrent maintenant les préparations microscopiques de ces différents tissus lésés ?

Les coupes microscopiques ont été colorées pour l'examen anatomo-pathologique par les méthodes ordinaires de l'hématoxyline-éosine et par le van Gieson.

Les préparations des paupières permettent de faire les quelques remarques suivantes. La surface cutanée de la paupière ne présente rien d'anormal. La face conjonctivale par contre présente ce que l'on pouvait attendre d'après l'examen macroscopique. L'épithélium cylindrique stratifié est conservé en grande partie, cependant il est plus irrégulier et n'est plus lisse. A sa

surface sont accolées de nombreuses cellules de pus tombées probablement des ulcères voisins. Les ulcères se voient très bien dans les coupes, les uns tout au début ne se manifestent que par la chute de l'épithélium de la muqueuse et la présence dans le tissu sous-jacent de nombreuses cellules d'infiltration, leucocytes à noyaux fortement colorés. Ceci provoque à peine une petite dénivellation dans le plan de la muqueuse. Ailleurs les ulcères sont beaucoup plus profonds. Ils sont pleins d'une sécrétion abondante formée de cellules de pus et de tissu nécrosé. Quant à la situation de ces différents ulcères, il semble que la face interne du tarse près du bord de la paupière et empiétant légèrement sur ce bord soit un point d'élection. Je n'ai pas vu dans ces ulcères de figures kariokinétiques ni de cellules géantes.

La cornée, ou tout au moins certaines parties de la cornée ont quelquefois un aspect parfaitement sain. Dans les cas où nous voyons la cornée saine il y a dans la conjonctive près du limbe une infiltration cellulaire très marquée ; souvent il y a même de véritables ulcérations ou des nodules, formés en grande partie de leucocytes polynucléairés. Ceci confirme ce que nous avons observé sur les animaux vivants : savoir, que la conjonctive se prend avant la cornée et que souvent il y a conjonctivite seulement sans kératite.

Les cornées atteintes présentent une augmentation de leur épaisseur. Cette épaisseur peut devenir le double, le triple et même le quadruple de la cornée normale. A quoi est dù cet épaississement de la cornée ? à l'infiltration générale ; les lames de la cornée sont augmentées d'épaisseur chacune pour leur compte, elles semblent gorgées de liquide, les espaces entre les lames sont élargis et contiennent de nombreuses cellules. Enfin la formation des nodules morveux contribue pour beaucoup à cette augmentation d'épaisseur.

L'épithélium cornéen est conservé ou bien il est détruit. Il peut être conservé sur une partie de la cornée et détruit sur une autre. Là où il est conservé il a en général un aspect assez normal. Quand il manque il est remplacé par un dépôt purulent très épais et très riche en leucocytes, ou bien il fait complètement défaut et laisse à nu le tissu propre de la cornée.

Les cellules qui infiltrent la cornée presque saine occupent

tous les espaces entre les lames, cependant elles sont plus nombreuses dans les couches qui sont, ou directement sous l'épithélium ou près de la membrane de Descemet, ceci même dans le cas où l'épithélium ne semble pas lésé. Il est à peine besoin de dire qu'à proximité des ulcérations les cellules d'infiltration sont encore beaucoup plus nombreuses.

Les formations qui paraissent les plus typiques dans les lésions morveuses de la cornée sont de petits foyers arrondis dans l'épaisseur même du tissu cornéen. Ces foyers sont en somme des nodules morveux (voir Pl. III, fig. 2), leur dimension varie de 1/4 à 1 millimètre de diamètre. Ils se trouvent de préférence à la périphérie de la cornée plutôt que vers le centre. Ils sont bien distincts quand ils sont à leur début, séparés les uns des autres par du tissu de cornée encore nettement visible et facilement reconnaissable. Plus avancés ils ont une tendance à confluer et à ne plus former qu'une masse étendue dans laquelle on ne reconnaît plus les nodules primitifs. Le tissu de la cornée tout autour de ces nodules est fortement comprimé et parfois même écrasé entre deux nodules en développement, ceux-ci fusionneront bientôt. La périphérie de ces foyers est très riche en cellules, celles-ci sont serrées les unes contre les autres. Pas plus que dans les ulcères de la conjonctive je n'ai vu dans les ulcères de la cornée ou autour de ces nodules de figures de kariokinèse, ni de cellules géantes. Dans le centre de ces nodules on distingue les noyaux cellulaires. Ceux-ci sont moins nombreux qu'à la périphérie, se colorent difficilement et seulement d'une façon diffuse, ils sont noyés dans une masse amorphe se colorant d'une façon uniforme. Cette masse amorphe est formée des détritus du protoplasma des cellules en train de se nécroser.

Le nombre des nodules sur une cornée peut être assez considérable, au point qu'ils forment une véritable couronne. On peut en voir sur une coupe de cornée 5 ou 6 à la fois de différentes grosseurs et probablement d'âges différents.

Dans deux ou trois cas, la partie antérieure du tractus uvéal était atteinte en même temps que la cornée et cela sous la forme suivante. L'iris est épaissi et son tissu infiltré de très nombreux leucocytes. L'espace situé entre l'iris et la cornée est plein de cellules de pus ; c'est en somme un hypopion. Sur

une préparation la membrane de Descemet s'est détachée de la cornée pour rester adhérente à ces dépôts purulents intraoculaires.

La coloration des bacilles sur les coupes est difficile et irrégulière.

Les colorants employés ont été le vert de méthylène-pyronine de Pappenheim qui donne une jolie double coloration, le tissu fibreux en gris violet et les noyaux des cellules, spécialement des cellules du pus en vert. Cette coloration qui est souvent bonne pour les microorganismes sur les coupes ne m'a pas réussi pour le C. mallei.

La fuchsine donne des résultats très variables ; parfois les bacilles sont colorés et d'autres fois n'apparaissent pas. Il m'a semblé que le meilleur procédé était de colorer fortement pendant trois minutes, puis de laver rapidement à l'alcool absolu en changeant celui-ci plusieurs fois ou en le faisant couler sur la préparation. Ceci pour obtenir une deshydratation rapide sans avoir une décoloration trop forte. Même par ce moyen très souvent tous les bacilles sont décolorés et on ne distingue que les noyaux des cellules. J'ai essayé divers bleus de méthylène, solution aqueuse saturée, Bl. de méthylène de Löffler, etc.; celui des Bl. de méthylène qui m'a donné les meilleurs résultats a été le bleu de Kühne 1/2 heure à 3/4 d'heure, suivi de son procédé de décoloration à l'eau acidulée, puis dans la solution saturée de carbonate de lythine. Un détail, il est très important de filtrer avec soin le bleu de méthylène avant son emploi, sinon les préparations se remplissent de petits précipités qui pourraient en imposer pour des bacilles. Kühne recommande de décolorer jusqu'à coloration bleu pâle, il m'a paru que l'on dépasse facilement la limite. En général, quand la coloration est bleu pâle les bacilles sont si faiblement colorés que l'on ne les distingue plus nettement. Cette coloration est la meilleure pour l'examen immédiat d'une coupe ; les bacilles semblent pâlir malheureusement rapidement et au bout de quelques semaines être déjà beaucoup moins visibles.

La difficulté de voir les bacilles sur les coupes augmente encore du fait que, outre leur coloration insuffisante ils sont peu nombreux et sont perdus entre de nombreuses cellules. Les noyaux de ces cellules sont volumineux, nombreux et se

colorent fortement ; ils se trouvent toujours les deux mêmes coupes fines sur plusieurs couches et masquent facilement les bacilles. Cela arrive surtout avec la fuchsine.

Je viens de dire que les bacilles sont peu nombreux, ils sont isolés les uns des autres, jamais ils ne forment d'amas. Ils sont souvent déformés et se présentent sous forme de granulations très fines n'ayant pas du tout les caractères d'un C. mallei ordinaire provenant d'une culture. Ils sont situés entre les cellules. Ceux qui sont dans la muqueuse conjonctivale elle-même sont très rares et le peu qu'il y en a très près de sa surface. Là où on en trouve le plus c'est dans les tissus déjà nécrosés en train de subir la fonte purulente et qui recouvrent la surface de la muqueuse. On trouve aussi des micro-organismes au niveau des ulcères de la conjonctive. Les bacilles sont alors répandus parmi les leucocytes.

Dans les coupes de cornée, c'est sur les ulcères qu'il faut rechercher les bacilles. Comme dans la conjonctive ils sont isolés et dans les mêmes rapports avec les cellules environnantes. Dans les couches profondes des cornées infectées, on trouve quelques rares bacilles spécialement dans les nodules morveux cités plus haut.

Je n'ai vu aucun bacille dans les exsudats dans les chambres antérieures, ceux-ci sont uniquement formés de leucocytes.

Ni dans les préparations du foie ni dans celles de la rate je n'ai pu déceler un seul bacille.

Les cultures faites avec les sécrétions conjonctivales des cobayes ont présenté dans la grande majorité des cas un développement de C. mallei souvent pur, souvent aussi impur. Les impuretés qui accompagnaient la morve ont été des microcoques banaux, des sarcines, des coli-bacilles, etc. Souvent ces impuretés se développaient avec une telle énergie que la morve ne se développait pas du tout et était complètement étouffée.

Sur les préparations microscopiques faites directement avec les sécrétions conjonctivales, il est souvent malaisé de reconnaître d'une façon absolument sûre un bacille de la morve. D'autant plus que les préparations ne renferment jamais des bacilles d'une seule espèce, elles en contiennent deux ou trois es-

pèces différentes. Ceux des microorganismes qui m'ont paru être de la morve étaient peu nombreux, presque toujours isolés ou par groupe de deux. Une seule préparation nous en a montré un véritable foyer. Ils ne sont pas renfermés dans les cellules. Le colorant qui se prête le mieux est le bleu de méthylène, la fuchsine colore en général la préparation si fortement que les bacilles ne sont plus reconnaissables au milieu des noyaux cellulaires rouges intenses.

Résultats des autopsies.

Celles-ci ont démontré que les animaux infectés par la voie oculaire mouraient le plus souvent d'infection généralisée ou plus exactement d'intoxication générale. Je fais naturellement abstraction des cas où l'infection n'a pas été uniquement oculaire et où l'animal a été infecté par deux voies à la fois, les yeux et le péritoine par exemple.

Les constatations les plus fréquentes ont été la pâleur du foie, la turgescence de la rate, l'hyperémie légère des reins, la congestion des poumons avec un état de stase. Les ganglions engorgés du cou ont été fréquents, ce fait s'explique par la proximité des yeux. Dans un ou deux cas il y avait de petites hémorragies plus ou moins fraîches sur le péritoine, à la surface de l'estomac et des intestins.

Deux cas seulement ont présenté des localisations purulentes dans les organes internes à la suite de l'infection oculaire, sous la forme une fois d'un dépôt purulent à la surface du foie et dans lequel les bacilles ont été trouvés, l'autre fois sous forme de petits nodules blancs à la surface du péritoine. Les cultures faites avec ces nodules ont donné un résultat positif.

Dans quelques cas le foie avait de petites taches roses brunâtres. Ces taches n'étaient pas purement superficielles car sur la coupe du foie on voyait cette décoloration du tissu hépatique s'avancer à 1 millimètre de profondeur. La surface de ces taches variait entre 1 millimètre carré et 10 millimètres carrés environ. La rate avait quelquefois de petits foyers blanchâtres gros comme des têtes d'épingles. Les ganglions indurés du cou étaient fréquents comme je viens de le dire. Ils existaient souvent là où la lésion oculaire était peu importante et manquaient quelquefois au côté où l'œil était transformé en un gros

foyer purulent. C'est dire qu'il n'y a pas nécessairement relation de cause à effet entre un œil très malade et un ganglion engorgé du même globe.

A quoi devons-nous attribuer la mort des cobayes après les avoir infectés de morve par la conjonctive ? Avons-nous une pénétration des bactéries dans l'organisme tout entier, celles-ci allant porter la maladie dans tout le corps en formant çà et là des foyers de nécrose simple ou purulente ?

Certainement le cas se présente, les résultats de plusieurs autopsies le prouvent abondamment. Il ne semble cependant pas probable que les microorganismes eux-mêmes entrent toujours dans la circulation générale de l'organisme. Il est possible que le Corynebacterium mallei reste sur l'œil et dans l'œil et qu'une partie des bacilles détruits sur place donnent des produits qui résorbés provoquent la mort de l'animal par marasme.

Ceci nous expliquerait ces cas nombreux où le cobaye meurt dans une sorte de marasme sans lésion visible à l'autopsie et sans que les cultures faites avec son sang ou les organes internes, indiquent le C. mallei. Dans le but de vérifier cette supposition j'ai fait la petite expérience suivante.

13 *juin.* — Emulsion d'une culture pure bien développée dans 3 à 4 centimètres cubes de bouillon stérile. Cette émulsion est portée à 100° pendant 10 minutes. Injection de 2 centimètres cubes dans la cavité abdominale d'un cobaye mâle.

Il se porte bien jusqu'au 11 juillet. Dès ce moment il est triste et abattu, il meurt dans la nuit du 13 au 14 juillet.

Autopsie. — Foie pâle, un peu de liquide dans l'abdomen ; sauf cela tout semble normal.

Cultures. — Faites à l'autopsie donnent un résultat négatif, de même que les cultures faites le jour de l'injection avec le liquide injecté.

Chez les animaux inoculés avec des cultures vivantes, les cultures des différents tissus pathologiques, foie, rate, poumons, ganglions ont parfois donné des résultats positifs. Les mêmes parties, broyées et triturées avec un peu de bouillon stérile, puis injectées dans la cavité péritonéale, ont donné une fois le tableau typique avec mort du cobaye en 8 jours ;

une autre fois, la mort du cobaye s'est fait attendre un mois ; ce cobaye est mort en présentant le même tableau que presque tous les cobayes infectés par la voie oculaire : un état de marasme sans localisation. Cependant le C. mallei a été obtenu de la rate de ce dernier.

CONCLUSIONS

Dans la grande majorité des cas, peut-être même dans tous, le cobaye qui reçoit du virus morveux dans le sac conjonctival de l'œil sain s'infecte et meurt de morve.

La durée de la vie d'un tel cobaye est de trois semaines environ, si aucune cause étrangère ne vient provoquer une mort prématurée.

L'œil n'est pas toujours et nécessairement le siège d'une lésion locale.

Celle-ci apparaîtra toujours quand les bacilles sont nombreux et virulents dans le virus instillé.

Elle manquera souvent quand le produit infectieux instillé est ancien et peu riche en bacilles.

La virulence encore plus que le nombre des bacilles est importante pour provoquer la lésion locale.

Celle-ci se présente sous la forme d'une conjonctivite intense, d'ulcérations très étendues de la cornée et des paupières avec abondante sécrétion purulente. La cornée est le siège de nodules morveux.

Il est de règle de trouver dans la sécrétion quelques jours après l'infection des C. mallei, mais il est exceptionnel de trouver le C. mallei seul à l'exclusion des microorganismes communs.

La mort arrive par infection généralisée ou par intoxication faisant tomber le cobaye dans une sorte de marasme Il est rare qu'il se forme des foyers purulents internes.

Les bacilles sont décelables sur les coupes, ils sont isolés et peu nombreux.

Sans vouloir, de ces expériences sur le cobaye, tirer des conclusions applicables en entier à la morve humaine, nous constatons cependant combien facilement la conjonctive est une porte d'entrée pour la morve et combien sont graves les lésions qu'elle provoque à l'œil. Si à côté de ces expériences nous pla-

çons les faits cliniques dans lesquels le C. mallei s'est localisé à l'organe de la vision et semble avoir pénétré par la conjonctive pour donner une infection généralisée, nous devons conclure qu'il est très important d'attirer l'attention des médecins sur les lésions ordinaires de la morve et sur leur grand danger non seulement pour les malades eux-mêmes, mais pour ceux qui vivent dans leur voisinage, et pourraient contracter la maladie (obs. de Balko). Cela surtout à la campagne et dans les pays où la morve est fréquente chez les équidés. Les régiments de cavalerie sont parfois aussi des foyers de morve. Les hommes doivent être renseignés sur les dangers qu'il y a à recevoir dans l'œil le jetage d'un animal suspect et sur l'importance d'une désinfection immédiate pour éviter si, possible, les graves conséquences de cette affection.

OUVRAGES CONSULTÉS D'UN INTÉRÊT GÉNÉRAL SUR CE SUJET

LOEFFLER et SCHUTZ. — Ueber Rotzpilz. *Medecin Wochenschrift*, décembre 1882.
BOUCHARD, CAPITAN et CHARRIN. — *Bulletin de l'Académie de méd.*, décembre 1882.
STRAUSS. — Moyen de diagnostic rapide de la morve. *Archives de médecine expérimentale et d'anatomie pathologique*, mai 1889.
GALTIER. — *Traité des maladies contagieuses*, 3e éd., Paris, 1897.
G. H. ROGER. — Chapitre de « La morve » du *Traité de médecine* de BOUCHARD et BRISSAUD, 2e éd., Paris, 1898, t. I.
ZIELER. — Ueber chronischen Rotz bei Menschen. *Zeitschrift fur Hygiene*, 1903, bd. 45, p. 309.
AXENFELD. — *Die Bakteriologie in der Augenheilkunde.* Iéna, 1907.

EFFETS DE L'ADRÉNALINE EN INSTILLATIONS LONGTEMPS PROLONGÉES (ÉTUDE HISTOLOGIQUE EXPÉRIMENTALE),

par MM. **Valude** et **Duclos** (de Paris).

Des travaux récents ont établi que l'adrénaline était susceptible de produire à la longue certaines lésions vasculaires de dégénérescence.

Nous voyons, en effet, dans deux notes parues en 1903, l'une en juillet dans le *Journal de physiologie et de pathologie générale*, l'autre en novembre dans la *Presse médicale*, que le Dr Josué, à la suite d'injections répétées d'adrénaline dans les veines, avait obtenu chez le lapin des lésions d'athérome

aortique, analogues aux lésions athéromateuses produites chez l'homme par les intoxications chroniques.

Ces lésions obtenues consistaient en plaques calcaires plus ou moins nombreuses et profondes selon la durée de l'expérience. Elles s'étaient produites sous l'influence d'injections intraveineuses, jamais avec des injections sous-cutanées. A l'examen microscopique, on les trouvait constituées par un épaississement de la tunique interne par hyperplasie élastique et musculaire, avec processus de dégénérescence des parties profondes de l'endartère épaissie. Dans ce processus, les lames élastiques se dédoublent, s'amincissent, perdent leurs plicatures ; les cellules musculaires s'altèrent ; il se forme des dépôts calcaires et cartilagineux.

Ces effets de l'adrénaline, dus à la toxicité de cette substance et constatés par l'emploi d'injections profondes, ne pouvaient nous laisser indifférents.

On sait, en effet, que l'adrénaline est devenue en oculistique un médicament assez usuel et qu'au point de vue cosmétique notamment, certaines personnes en font un usage quotidien.

Il nous a paru intéressant de rechercher si des instillations fréquentes et longtemps prolongées d'une solution d'adrénaline pouvaient déterminer des altérations et notamment des lésions athéromateuses dans les vaisseaux oculaires et tout au moins dans ceux de la muqueuse conjonctivale, muqueuse directement imprégnée par les instillations. On conçoit l'intérêt qu'il y aurait à doser l'emploi d'un médicament susceptible de produire des altérations des parois vasculaires, particulièrement chez les sujets suspects de glaucome, c'est-à-dire menacés d'une affection où les lésions des vaisseaux jouent un rôle prépondérant.

Nos expériences, basées sur les recherches du Dr Josué, ont donc tendu à rechercher si l'usage prolongé des instillations d'adrénaline pouvait altérer la constitution des vaisseaux de la muqueuse conjonctivale et même du globe de l'œil.

A cet effet, nous avons procédé à des instillations répétées avec la solution chlorhydrique d'adrénaline à 1/1000, sur des yeux de lapin, en laissant sur nos animaux en expérience un œil témoin sans instillations.

L'œil d'un 1er lapin a reçu une instillation quotidienne de 3 à 4

gouttes du 16 mars jusqu'au 3 juillet 1906, c'est-à-dire pendant 3 mois et demi.

L'œil d'un 2e lapin a été instillé de la même quantité une fois par jour, du 25 août 1906 au 12 octobre 1906, puis 4 fois par jour jusqu'au 26 janvier 1907; ce qui fait une durée d'imprégnation de 5 mois.

Enfin, pour nos expériences, nous avons profité de l'examen de l'œil d'un lapin traité par injection d'adrénaline dans les veines par le Dr Josué.

Ce lapin, du 18 octobre 1904 jusqu'au 11 janvier 1907, a reçu dans les veines, à différentes époques, 43 injections de 3 gouttes de solution d'adrénaline à 1/1000; l'animal sacrifié présentait une plaque athéromateuse à la crosse de l'aorte au-dessus des valvules et des lésions de l'aorte thoracique et abdominale.

A ces trois lapins, nous avons enlevé la troisième paupière et le globe oculaire. Nous avons prélevé comme point de recherche des lésions possibles, plutôt la troisième paupière qu'un morceau de muqueuse, parce que cette biopsie nous permettait d'examiner une double surface muqueuse et que cette troisième paupière, saillante dans le sac conjonctival, a dû être plus complètement que le reste de la muqueuse impressionnée par les instillations d'adrénaline.

Toutes ces pièces ont été fixées à la solution de sublimé, les coupes ont été colorées, soit aux solutions d'hématéine et d'éosine, soit à la solution d'orcéine. De quelques pièces fixées à la solution de Flemming, les coupes ont été colorées à la solution de safranine.

Voici le résultat des examens microscopiques :

Troisième paupière d'un lapin non adrélaniné, pour examen de la constitution anatomique normale.

La 3e paupière du lapin a la forme d'une écaille s'adaptant par une face intérieure concave sur la partie interne du globe. Elle est rendue rigide par la présence dans sa masse d'une lame de cartilage. L'enveloppe épithéliale est constituée sur la face externe par cinq à six assises de cellules, cylindriques en profondeur, pavimenteuses en surface, sur la face interne de 2 à 3 couches de cellules plates. Cette couche épithéliale, à l'extrémité libre de la 3e paupière, sur une étendue marginale d'environ 2 millimètres, porte des granulations pigmentaires dans le protoplasme cellulaire ; d'autre part, sur le reste, elle contient des cellules caliciformes.

Sous la membrane épithéliale, on rencontre un tissu conjonctif avec capillaires. La disposition vasculaire est plus riche sous la surface interne ; les capillaires y sont plus nombreux et plus volumineux.

Le capillaire est ici représenté par une lumière contenant de 2 à 20 globules rouges, par une enveloppe indiquée par un fin liseré et marquée par la présence de noyaux ovalaires disposés en croissant, noyaux plus ou moins saillants dans la lumière.

Plus profondément le tissu conjonctif contient des artérioles dont la présence est signalée par une structure composée d'une enveloppe endothéliale, doublée de noyaux de fibres musculaires lisses.

Le milieu de l'épaisseur de la 3e paupière est occupé par le cartilage, doublé d'un tissu glandulaire ; dans le tissu conjonctif intercalaire, on trouve des artérioles composées d'une membrane endothéliale doublée de fibres lisses.

Comme particularités anatomiques, on note dans les coupes fixées au Flemming, que les cellules cartilagineuses ont un protoplasma chargé de granulations graisseuses, dans les coupes colorées à l'orcéine que le tissu conjonctif contient de fines fibres élastiques et que les artérioles du milieu de la pièce possèdent sous la membrane endothéliale une fine membrane élastique plissée.

Examen microscopique de la troisième paupière de l'œil de lapin adrénaliné par instillations pendant 3 *mois et demi. — Coupes colorées à l'hématéine et à l'éosine.* — Sous l'enveloppe épithéliale, les capillaires présentent le même aspect anatomique qu'à l'état normal : enveloppe constituée par un fin liseré interrompu par la présence de noyaux d'endothélium.

Dans le tissu connectif profond, les artérioles possèdent autour de la ligne fixe des noyaux d'endothélium, une lame circulaire claire, colorée par l'éosine et doublant cette lame, des noyaux allongés de fibres musculaires lisses. Une photographie a été prise du point de la coupe de la 3e paupière normale et de celle adrénalinée, contenant la section de ces artérioles. Dans le tissu de la paupière normale, l'artériole sur sa section se montre composée d'une couche endothéliale doublée de quelques noyaux allongés ; dans le tissu de la paupière adrénalinée, sous la couche endothéliale de l'artériole, se remarque une lame circulaire. La différence dans la constitution anatomique des artérioles du tissu connectif profond sous-conjonctival normal et celle de l'œil traité par les instil-

lations d'adrénaline, n'est pas considérable, mais elle existe.

Coupes colorées à l'orcéine. — Rien de spécial dans l'examen microscopique des capillaires et des artérioles du tissu connectif sous-conjonctival. La section des petites artères situées dans l'épaisseur de la pièce, près de la lame cartilagineuse, comporte une membrane endothéliale doublée d'un liseré fin plus fortement coloré, le tout enveloppé de fibres musculaires lisses.

Troisième paupière de l'œil de lapin adrénaliné par instillations pendant 5 mois. Coupes colorées à l'hématéine et à l'éosine. — A l'examen microscopique, les capillaires situés immédiatement sous la membrane épithéliale, ont une structure normale. Les artérioles du tissu connectif profond montrent encore une constitution différente de celle de la troisième paupière non traitée ; en dehors du liseré endothélial, on note ici encore la présence d'une lame mince colorée par l'éosine et doublée de fibres circulaires lisses.

Coupes colorées à l'orcéine. — Rien de spécial dans l'examen microscopique des capillaires et des artérioles du tissu sous-conjonctival. Dans la section des petites artères du milieu de la pièce, on aperçoit, indiquant l'enveloppe vasculaire, un liseré discontinu plus ou moins coloré en brun en dehors du liseré de l'endothéliale. Nous notons une différence dans les coupes de tissu traité par instillations d'adrénaline, et colorées à l'orcéine, avec celles du tissu normal, au point de vue de l'apparence donnée par la membrane limitante élastique, qui double l'endothéliale des petites artères. Nous l'avons vue plissée, ayant en somme une disposition normale, dans les coupes de paupière saine ; nous ne la retrouvons que sous la forme d'un liseré plus ou moins continu dans la section des pièces traitées par des instillations d'adrénaline.

Troisième paupière du lapin traité par des injections intraveineuses d'adrénaline. Coupes colorées à l'orcéine. — Rien de particulier dans l'examen microscopique des capillaires et des artérioles du tissu connectif sous-conjonctival.

Il n'en est pas de même des petites artères du milieu de la pièce, de celles situées près du cartilage au milieu du tissu glandulaire. Leur enveloppe y est constituée par une endothéliale, une limitante élastique plissée, une couche de tissu con-

jonctif contenant quelques noyaux de fibres musculaires et une couche de fibres lisses.

Comparativement, on note ici un épaississement conjonctif et musculaire autour de la membrane élastique.

L'examen microscopique des paupières normales, de celles qui ont été traitées par des instillations d'adrénaline, et de celles qui provenaient d'un animal ayant subi des injections intraveineuses nous oblige tout d'abord à reconnaître la faible importance des lésions constatées. Nous pouvons néanmoins conclure :

1° Que les artérioles du tissu connectif sous-conjonctival des yeux adrénalinés par instillations pendant 3 et 5 mois, présentent un épaississement lamelleux doublant l'endothéliale, que les petites artères du tissu connectif profond semblent avoir subi une modification de leur limitante interne élastique ;

2° Que les petites artères de la troisième paupière du lapin traité par injections intraveineuses, montrent autour de leur limitante interne un épaississement fibro-musculaire marqué ;

3° Que les capillaires ont partout conservé leur composition histologique normale.

Il était intéressant de savoir si les lésions constatées au niveau de la muqueuse existaient aussi plus profondément dans les vaisseaux de l'œil lui-même. A cet effet, nous avons examiné successivement un œil normal de lapin et les yeux adrénalinés. Voici le résultat de ce nouvel examen microscopique.

Œil normal de lapin. — Dans la coupe de l'iris, nombreux orifices de section de capillaires. La lumière du vaisseau est entourée d'un liseré légèrement coloré, avec noyaux plus ou moins saillants, arrondis ou allongés suivant la direction de la coupe. Autour de cette endothéliale, les fibres conjonctives colorées à l'éosine, disposées circulairement, forment une zone d'enveloppement. Les artérioles montrent une membrane endothéliale avec noyaux allongés suivant l'axe du vaisseau, un manchon de fibres lisses à noyaux disposés circulairement.

Yeux adrénalinés par instillations pendant 3 mois et demi et

5 mois. — Dans iris, orifices vasculaires, entourés d'un liseré fin contenant noyaux d'endothéliums et d'une enveloppe conjonctive. Vaisseaux artériels composés d'une endothéliale et doublés d'une couche de fibres musculaires lisses. Pas de particularité de structure à noter.

Œil provenant du lapin adrénaliné par injection intraveineuse.— Rien d'anormal dans l'examen microscopique des capillaires de l'iris. La coupe des artérioles est marquée par une lumière entourée d'un liseré de noyaux d'endothéliums, par une zone conjonctive contenant des noyaux allongés de fibres lisses. Cette zone conjonctive et musculaire est épaissie, si, toutes choses étant égales d'ailleurs, on l'examine comparativement à la préparation d'un iris normal de lapin. L'artère du nerf optique a conservé intacte la plicature de sa limitante interne élastique.

Voici les *conclusions* qui se dégagent de l'examen microscopique des vaisseaux des yeux des lapins expérimentés. La constitution des vaisseaux capillaires et des artérioles de l'iris, dans les yeux adrénalisés par instillation ne montre pas de changement.

D'autre part, on ne constate pas dans l'œil adrénalinisé par méthode intraveineuse, d'altération des capillaires de l'iris, ni de la membrane élastique de l'artère du nerf optique, mais seulement une différence dans l'épaisseur de l'enveloppe conjonctive et musculaire des artérioles de l'iris.

En résumé, si l'adrénaline injectée dans les veines est capable d'engendrer des lésions athéromateuses multiples et profondes, il n'en est pas de même des applications en surface de cette substance.

Une longue suite d'instillations d'adrénaline peut bien produire certaines altérations, d'ailleurs légères, dans les enveloppes des artérioles du tissu connectif sous-conjonctival, mais ces lésions sont limitées aux vaisseaux de la surface, n'intéressent pas les capillaires, et n'atteignent pas non plus ceux des parties profondes ni du globe oculaire.

Il en résulte donc que cliniquement l'usage fréquent ou prolongé de l'adrénaline ne peut guère avoir d'inconvénients, et qu'on ne devra la proscrire que chez les sujets qui présen-

tent une tendance marquée aux suffusions sanguines sous-conjonctivales.

QUELQUES REMARQUES SUR LES CORPS ÉTRANGERS SUPERFICIELS DE L'ŒIL

par M. **Roure** (de Valence).

Par sa situation, l'œil est fréquemment le siège de traumatismes légers ou importants provenant de la projection de corps étrangers. Les uns, lancés avec force, traversent la coque oculaire et se fixent sur l'iris, la rétine, et quelquefois même jusque dans l'orbite. Les autres, projetés avec moins de violence se déposent sur les membranes superficielles de l'œil. Parfois, ils ne tardent pas à être entraînés par les larmes ; d'autrefois, par suite des frottements des paupières, des pressions exercées avec la main pour les expulser ou simplement par l'effet direct du choc, ils se fixent dans diverses situations suivant lesquelles on peut les classer en quatre groupes :

1° Corps étrangers de la cornée ;

2° Corps étrangers de la conjonctive bulbaire ;

3° Corps étrangers de la conjonctive palpébrale ;

4° Corps étrangers du cul-de-sac conjonctival supérieur.

Je n'apporte pas ici une étude complète des corps étrangers superficiels de l'œil, mais simplement quelques remarques qui m'ont paru intéressantes, principalement au point de vue de leur localisation.

1° *Corps étrangers de la cornée.* — C'est le groupe qui se prête aux remarques les plus intéressantes.

La *localisation* des corps étrangers sur les diverses parties de la cornée n'est pas quelconque. Frappé depuis longtemps par ce fait, j'ai noté avec soin depuis quelques années l'emplacement approximatif des corps étrangers de la cornée que j'ai observés, en supposant cette membrane divisée en quatre quadrants délimités par les méridiens verticaux et horizontaux. Laissant systématiquement de côté les corps de position douteuse, c'est-à-dire situés soit sensiblement sur les méridiens soit vers le centre de la cornée, je suis arrivé à un total de *109* corps étrangers cornéens dont j'ai pu repérer assez exac-

tement la place pour pouvoir faire fond sur ces observations. Voici quelle a été leur répartition :

Quadrant inféro-interne	60	corps étrangers.
« inféro-externe	27	» »
« supéro-interne.......	13	» »
« supéro-externe.......	9	» »

Il suffit d'examiner ces chiffres pour s'apercevoir que la moitié inférieure de la cornée est la plus atteinte avec 60 + 27, c'est-à-dire 87 corps étrangers, alors que la moitié supérieure n'a été lésée que 13 + 9, c'est-à-dire 22 fois : ce qui revient à dire que la moitié inférieure est quatre fois plus atteinte que la moitié supérieure. Ce résultat ne doit point étonner si l'on réfléchit que souvent la partie supérieure de la cornée est normalement recouverte par la paupière et que le clignement s'exécute de haut en bas, la portion inférieure étant par conséquent mise la dernière à l'abri des corps projetés.

Autre remarque: si l'on compare le nombre des corps étrangers fixés sur les deux quadrants inférieurs, on voit que le quadrant interne reçoit 60 corps étrangers alors que le quadrant externe n'en reçoit que 27. L'explication de ce fait est aisée: la partie interne de la cornée est moins protégée que la partie externe parce que l'angle externe est notablement plus aigu que l'angle interne, appelé d'ailleurs *grand angle de l'œil*.

En résumé, le nombre des corps étrangers reçus par chaque quadrant de la cornée est en raison inverse de la protection de ce quadrant. Ainsi :

a) Le quadrant inféro-interne situé dans l'angle le plus ouvert et recouvert le dernier lors du clignement de la paupière supérieure est atteint 60 fois ;

b) Le quadrant inféro-externe, mal protégé par la paupière, mais défendu par la petitesse de l'angle externe est atteint 27 fois.

c) Le quadrant supéro-interne à l'abri de la paupière supérieure, mais situé dans le grand angle est atteint 13 fois ;

d) Enfin, le quadrant supéro-externe, le mieux défendu, protégé par la paupière supérieure et situé dans le petit angle n'est atteint que 9 fois.

Ces remarques peuvent avoir une certaine importance au point de vue médico-légal.

L'œil droit a été atteint un peu plus souvent que le gauche, mais la différence est trop peu sensible (12 fois) pour que l'on puisse tirer de ce fait une conclusion quelconque.

Au point de vue de leur nature, ces corps étrangers n'offrent pour la plupart rien de spécial : acier, fonte, bois calcaire, charbon, poudre, élytres de cléoptères, coques de graines, phosphore (une fois).

Toutefois, je dois signaler comme présentant un *caractère régional* l'implantation dans la cornée de piquants de châtaignes. C'est un accident fréquent et souvent grave qui accompagne la récolte des châtaignes dans l'Ardèche, et qui a été décrit longuement par Gayet. A cause de leur ténuité extrême, ces piquants pénètrent profondément dans la cornée et se coupent au ras de cette membrane. Leur extraction présente quelquefois de réelles difficultés. Il arrive parfois que la pointe fait saillie dans la chambre intérieure jusqu'au voisinage de l'iris. Le cristallin n'est pas toujours indemne. Dans ces cas, il n'est possible de les extraire que par une section cornéenne. Mais souvent, l'oculiste ne voit que les conséquences tardives de cet accident sous la forme de kératite à hypopion.

La durée du séjour des corps étrangers cornéens est très variable.

Les coques de graines et les élytres d'insectes arrivent en première ligne ; on connaît le mécanisme de leur fixation énergique. Cependant, nous avons vu un fragment de paille de chapeau incrusté depuis deux ans et un éclat de bois fixé depuis dix ans dans la cornée.

2° *Corps étrangers de la conjonctive bulbaire.* — Ces corps étrangers ne donnent pas lieu à des réactions inflammatoires intenses. C'est sans doute, à cette circonstance que l'on doit de les voir assez rarement. Après un séjour généralement prolongé ils s'éliminent d'eux-mêmes sans le secours du médecin. J'en ai extrait quelques-uns ayant séjourné plusieurs mois dans la conjonctive (bois, ciments, grains de poudre). Leur fréquence n'est pas assez grande pour qu'il m'ait été possible d'étudier leur localisation préférée. Les considérations que j'ai émises à propos des corps étrangers cornéens permettent de penser qu'ils doivent s'implanter de préférence dans la portion inféro-interne du globe. Effectivement, j'ai

constaté tout récemment plusieurs cas de brûlures oculaires par explosion de poudre et la région du grand angle de l'œil présentait des incrustations bien plus nombreuses que la région opposée.

3° *Corps étrangers de la conjonctive palpébrale.* — A la paupière supérieure, les corps occupent presque toujours la même situation. Lorsque la paupière est renversée on les trouve le plus souvent non loin du bord libre, immédiatement en arrière du petit bourrelet longitudinal formé par les glandes de Meibomius et le petit muscle de Riolan, où ils ont été poussés par les larmes ou par les pressions exercées sur la paupière, c'est là qu'il faut tout d'abord les chercher. Parfois ils sont en des endroits quelconques de la conjonctive tarsienne. En général, ils sont petits, mais ils provoquent de vives douleurs par suite des frottements qu'ils exercent sur la cornée lors des mouvements palpébraux.

Les corps étrangers de la conjonctive palpébrale inférieure n'arrivent généralement pas jusqu'au cabinet de l'oculiste.

4° *Corps étrangers du cul-de-sac supérieur.* — Une mention spéciale est due aux corps étrangers de cette région. Ce sont en général, des corps volumineux qui ne trouvent pas une place suffisante entre le cartilage tarse et le globe oculaire et qui glissent dans le cul-de-sac supérieur. A partir de ce moment, les phénomènes douloureux s'amendent et le corps étranger que le malade croit expulsé est oublié souvent pour longtemps. C'est souvent une conjonctivite tenace rebelle à tous les médicaments, ou une kératite grave qui mettent plus tard le médecin sur la voie du diagnostic et l'engage à faire une exploration en règle du cul-de-sac supérieur.

J'ai publié deux cas de ce genre (*Bull. de la Soc. médico-chirurg. de la Drôme et de l'Ardèche*, février 1900), l'un de ces cas s'est présenté sous la forme d'une ulcération cornéenne grave, avec amincissement extrême de la cornée et hypopion. La paracentèse, les cautérisations ignées, le bleu de méthylène, etc., restèrent sans effet jusqu'au jour où apparut au cours d'un pansement un morceau d'allumette de bois de deux milllimètres.

Le second cas se rapporte à un malade atteint d'une con-

jonctivite monoculaire rebelle qui ne guérit qu'après extraction d'une paille de blé du cul-de-sac supérieur.

Je me rappelle avoir vu à la clinique ophtalmologique de Montpellier, un œil perdu par kérato-iritis et atrophie à la suite du séjour prolongé d'un confetti dans le cul-de-sac supérieur.

Tout récemment j'ai extrait un coléoptère de près d'un centimètre de long qui avait séjourné environ deux mois dans le cul-de-sac supérieur d'une malade, et dont la présence n'avait cependant donné lieu qu'à une conjonctivite très modérée.

Cette localisation des corps étrangers oculaires est assez rare.

II. — SOCIÉTÉS SAVANTES

SOCIÉTÉ D'OPHTALMOLOGIE DE PARIS

Compte rendu par M. J. Chaillous.

Séance du 2 juillet 1907.

Infections oculaires graves traitées par le sérum antidiphtérique.

M. Darier présente un cas d'ulcère infectieux de la cornée cicatrisé complètement en 6 jours après trois injections de 10 centimètres cubes de sérum antidiphtérique, sans autre traitement que des topiques antiseptiques ordinaires.

Le fait saillant dans ce cas est l'exiguïté du leucome cicatriciel (1/2 de la surface primitivement ulcérée) et son peu d'opacité.

Le 2e cas est relatif à une infection post-opératoire grave avec menace de panophtalmie enrayée par 4 injections de 10 centimètres cubes du même sérum avec conservation d'une bonne acuité visuelle. Pour éviter des rechutes, 6 injections intraveineuses de 0.04 à 0.06 de collargol furent faites à des intervalles de plus en plus éloignés dans le cours de 3 semaines.

Darier parle en outre d'un 3e malade atteint d'une iridocyclite infectieuse avec hypopion qui guérit en 5 jours après 4 injections de sérum. Dans ce cas on eut à noter une éruption sérique généralisée avec douleurs articulaires.

Cas particulier de strabisme divergent fonctionnel

M. A. Cantonnet. — Garçon de 30 ans, bien portant, qui dès son

enfance a eu du strabisme externe avec diplopie dans le champ du regard supérieur. La convergence est normale dans le champ du regard inférieur ; à mesure que le regard monte, l'œil diverge et la diplopie croisée apparaît. Si les deux yeux sont ouverts, c'est toujours l'œil gauche qui se dévie ; si on fait fixer l'œil gauche, le droit se dévie dans des conditions identiques. L'acuité visuelle, la force musculaire et l'étendue du champ du regard sont normales pour les deux yeux. Il est permis d'éliminer une contracture primitive ou secondaire à une paralysie et une parésie congénitale ou du jeune âge ; il faut éliminer aussi le strabisme concomitant ordinaire. Il s'agit d'un strabisme fonctionnel dû à un trouble congénital de la fonction *convergence-élévation* (convergence dans ses conbinaisons avec l'élévation). Un avancement énergique du droit interne gauche semble indiqué, sans ténotomie du droit externe.

M. Morax. — Ce qui me paraît le plus remarquable dans l'état fonctionnel de ce malade, c'est la persistance de la vision et de la fusion binoculaire, et la persistance de la diplopie. Dans les paralysies congénitales que nous observons habituellement, ces fonctions binoculaires sont atteintes. Il semble bien cependant que chez ce malade on ait affaire à un trouble paralytique survenu pendant la vie fœtale ou tout au moins, dans les premiers mois après la naissance. C'est le mouvement d'élévation adduction qui est en cause, ce qui suppose une atteinte des élévateurs-adducteurs, les droits supérieurs par conséquent.

M. Antonelli. — D'après la symptomatologie du cas de M. Cantonnet, il me semblerait fondé de penser à un trouble de l'action secondaire (adductrice) des muscles droits supérieurs, soit par suite d'insertion défectueuse, soit par suite d'insuffisance fonctionnelle.

Spasme de l'orbiculaire traité par l'arrachement des nerfs sus-orbitaires.

M. Rochon-Duvigneaud présente un malade qui était atteint d'un spasme des orbiculaires, produisant une série de contractures très fortes des paupières, contractures telles que le malade ne pouvait plus se livrer à aucun travail et arrivait difficilement à se conduire. Le traitement médical étant resté sans effet appréciable, M. Rochon-Duvigneaud pratiqua, il y a trois semaines, un double arrachement des sus-orbitaires. Le résultat fut immédiat : pendant dix jours, il n'y eut plus aucun spasme, mais seulement le clignement physiologique. Depuis quelques jours cependant le clignement spasmodique a partiellement reparu, mais il est beaucoup moins marqué qu'avant l'opération et le malade se trouve extrêmement amélioré.

M. Kalt. — J'ai observé il y a quelques années, un résultat analogue, chez un vieillard atteint d'un blépharospasme permanent. L'élongation des sus-orbitaires eut un résultat immédiat qui se maintint pendant plusieurs mois, après quoi, il survint une récidive partielle.

Panophtalmie streptococcique.

M. Jocqs rapporte l'observation d'un malade qui, pendant la convalescence d'une scarlatine, est atteint de dacryocystite suppurée, puis de conjonctivite membraneuse et de panophtalmie. L'examen bactériologique (sans ensemencement ni inoculation animale) ne donne que du streptocoque. Cependant un autre malade contagionné par le premier présente également de la conjonctivite membraneuse. mais avec du Lœffler (examen fait seulement sur frottis).Les injections de sérum antidiphtérique n'ont eu aucune influence sur le premier malade ; elles ont guéri rapidement le second. L'auteur en conclut :

1° Que de même que pour les angines scarlatineuse, le Lœffler peut se trouver associé au streptocoque dans la conjonctivite de même nature, bien qu'un simple examen microscopique ne l'ait pas décelé ;

2° Que cette observation prouve une fois de plus le danger des suppurations lacrymales pour l'œil correspondant ;

3° Que le Lœffler paraît ne jouer qu'un rôle secondaire dans la gravité des conjonctivites streptococciques très dangereuses par elles-mêmes ;

4° Que la nature diphtérique de la seconde conjonctivite paraît démontrée par l'action rapide du sérum.

M. Morax. — Je ne vois aucune raison pour identifier ces deux cas et il s'agit probablement d'une simple coïncidence. De plus, pour discuter ces faits, il faudrait un examen bactériologique complet.

M. Jocqs. — Il est difficile de ne pas admettre la contamination et la nature diphtérique de la conjonctivite de mon second malade. L'action si rapide et si efficace du sérum, chez ce dernier, est de nature à lever tous les doutes à ce sujet.

Traitement opératoire de la contracture des releveurs par l'allongement de leurs tendons.

M. J. Chaillous (sera publié *in extenso*).

M. Kalt. — Je crois que le résultat satisfaisant obtenu par notre confrère ne se maintiendra pas. On pourrait peut-être expliquer l'abaissement des paupières par une action inhibitrice de la ténotomie sur les muscles releveurs. N'avons-nous pas attribué tout à l'heure une action semblable à l'élongation des nerfs sus-orbitaires dans les cas de blépharospasme névropathique ?

M. J. Chaillous. — Je ne crois pas que l'on puisse comparer le résultat que j'ai obtenu avec l'amélioration du blépharospasme consécutive à l'élongation des nerfs sus-orbitaires. La section des tendons des releveurs a sur la motilité des paupières et sur la contraction de leurs releveurs une action qui n'est pas seulement « inhibitrice »

Chancres syphilitiques de l'angle interne des paupières et de la conjonctive bulbaire de l'œil gauche.

M. J. Chaillous présente un jeune homme de 20 ans, qui le consulta il y a une quinzaine de jours pour une ulcération de l'angle interne des

paupières de l'œil gauche. Cette ulcération était survenue sans traumatisme apparent, était indolore et s'accompagnait d'une adénopathie angulo-maxillaire du côté droit. L'ulcération qui avait creusé en coup d'ongle l'angle interne des paupières était recouverte d'un exsudat muco-purulent, et reposait sur une base œdématiée, sans induration appréciable de la paupière. Les ganglions étaient de moyen volume, presque indolores. En soulevant la paupiére on constatait également au niveau de la conjonctive bulbaire, une nodosité volumineuse, ayant l'aspect d'un gros bouton d'épisclérite, à la surface de laquelle, on voyait un semis de petits points jaunâtres analogues à ceux que l'on décrit dans les tuberculoses des muqueuses. La constatation de ces lésions, et surtout la nodosité conjonctivale, coïncidant avec des antécédents suspects (bronchites chroniques jusqu'à l'âge de 10 ans, otites doubles chroniques ayant subi une poussée récente) firent porter le diagnostic d'ulcération et de gomme tuberculeuse de la conjonctive. Mais l'ophtalmo-réaction de Calmette ayant été négative,on pensa qu'il s'agissait peut-être de syphilis. Un frottis de l'exsudat-sérum recueilli au niveau de l'ulcération de l'angle interne montra la présence de nombreux spirochètes.

Pseudo-gomme de la conjonctive.

M. Chevallereau présente une jeune femme de 25 ans,atteinte depuis quinze jours, à l'angle interne de l'œil droit, d'une tumeur rouge, dure, immobile sur les parties sous-jacentes. La malade accuse en outre une douleur au niveau de l'angle supéro-interne de l'orbite et une cécité absolue, quoique les réactions pupillaires soient normales et qu'il n'y ait aucune lésion. Il y a à droite un ganglion préauriculaire assez volumineux,puis de chaque côté des ganglions le long du sterno-mastoïdien. Le sinus frontal est normal ; l'examen au diploscope et au stéréoscope montre que l'acuité visuelle de l'œil droit est normale comme celle de l'œil gauche et que la cécité accusée par la malade est un phénomène purement hystérique. Il n'y a aucun symptôme de syphilis ou de tuberculose et M. Chevallereau pense que la tumeur de l'œil droit est uniquement due à la présence d'un corps étranger.

Anévrysme intra-cranien probable avec exophtalmie et ophtalmoplégie totale.

M. Carlotti présente un malade qui offre une ophtalmoplégie totale avec exophtalmie et bruit de souffle à la suite d'une chute sur la face.

M. Morax. — Chez ce malade, le diagnostic de fracture du sommet de l'orbite paraît vraisemblable en raison des troubles fonctionnels existants. L'examen radiographique n'a fourni aucune indication, comme c'est le cas habituel pour les lésions faciales. L'exophtalmie n'est pas pulsatile,mais il semble bien que le souffle très net indique une altération vasculaire anévrysmale. Peut-être le caractère pulsatile apparaîtra-t-il ultérieurement.

Blépharoplastie à lambeau par chevauchement.

M. FAGE (d'Amiens). — Les procédés de blépharoplastie par lambeaux pédiculés sont nombreux. On est appelé souvent à les modifier suivant les besoins des cas et son inspiration. Lorsqu'il s'agit de remplacer la paupière supérieure pour éviter la torsion que présente le pédicule du lambeau temporal de Fricke, ou le déplacement de la ligne sourcilière que provoque le lambeau à tiroir de Rollet, je prends le lambeau sur le front immédiatement au-dessus du sourcil. L'incision circonscrivant le bord inférieur du lambeau rase la queue du sourcil et aboutit à la plaie ; ce lambeau est disséqué, mobilisé et amené par-dessus le sourcil sur la plaie palpébrale à recouvrir ; il est suturé avec soin. Il ne reste plus qu'à rapprocher et à suturer les deux bords de la plaie du front. Ce lambeau frontal juxta-sourcilier a un large pédicule qui assure sa nutrition ; ce pédicule est sans torsion ; la façon de le mobiliser par-dessus le sourcil évite le déplacement de la ligne sourcilière. Quand on a été obligé d'enlever toute la paupière supérieure détruite par un épithélioma par exemple, la nouvelle paupière n'a pas évidemment de cils et ne jouit que de mouvements restreints.

M. Antonelli. — M. Fage n'a-t-il pas trouvé la peau du front surmontant le sourcil un peu épaisse, pour remplacer le voile palpébral ? La peau de la région fronto-temporale, ou franchement temporale, est beaucoup plus mince et plus souple. C'est à elle qu'il est préférable d'emprunter, toutes les fois que la chose est possible, les lambeaux pédiculés pour la blépharoplastie.

De la coloration jaune de la macula.

MM. CHEVALLEREAU et POLACK (sera publié *in extenso*).

MM. Rochon-Duvigneaud. — Les constatations de MM. Chevallereau et Polack sont des plus intéressantes : elles établissent définitivement la coloration jaune de la macula vivante. En ce qui concerne l'utilité du pigment maculaire dans la vision, je ferai remarquer que la fovea des oiseaux de proie ne possède pas de pigment. La seule chose qu'il faille en conclure, c'est que le mécanisme de la vision maculaire des oiseaux n'est pas identique à ce qu'il est chez l'homme.

M. Morax. — Je félicite MM. Chevallereau et Polack d'avoir trouvé un procédé aussi élégant pour démontrer la présence d'une pigmentation spéciale de la région maculaire. Leurs préparations de rétine sur lames de verre constituent une démonstration bien supérieure à tous les développements théoriques de Gullstrand.

Cysticerque de l'orbite.

MM. DE LAPERSONNE et MONTHUS présentent des préparations histologiques d'un cysticerque intra-orbitaire montrant la disposition de l'enveloppe fibro-musculaire externe et du manteau du cysticerque avec ses papilles externes. Cette localisation intra-orbitaire du cysticerque est tout à fait exceptionnelle. Il s'agissait d'une jeune femme de 23 ans opérée le 20 juin par M. le professeur de Lapersonne. Les

troubles oculaires remontaient à huit mois environ. Troubles fonctionnels minimes : rougeurs passagères de la conjonctive, sensations de corps étrangers, diplopie passagère. La tumeur du volume d'une petite amande adhérait fortement à la partie inférieure du globe oculaire gauche, pas d'adhérences avec la partie orbitaire. Cette jeune femme avait séjourné à différentes reprises en Allemagne.

Aspects ophtalmoscopiques et lésions anatomiques.

M. Rochon-Duvigneaud fait remarquer qu'on est loin de connaître à quelles lésions microscopiques correspondent une bonne partie des aspects ophtalmoscopiques observés dans les maladies du fond de l'œil ; ce qui tient à ce que nous ne connaissons pas souvent les réalités histologiques qui, seules, pourraient permettre d'établir une nomenclature rationnelle des aspects ophtalmoscopiques. Il serait nécessaire de décrire très exactement les lésions du fond de l'œil, ou mieux de les dessiner, et, après une bonne fixation, de faire porter les coupes sur des points d'aspect bien déterminé. L'auteur a pu, dans deux cas, appliquer cette méthode et superposer l'examen histologique à l'examen ophtalmoscopique. Dans le premier de ces cas, on avait constaté une plaque atrophique constituée par un centre blanc, sur lequel se détachait un lacis vasculaire choroïdien, et entouré d'un collier pigmentaire plus ou moins fragmenté. L'examen histologique a montré qu'il s'agissait d'une synéchie atrophique chorio-rétinienne avec infiltration pigmentaire marginale de la rétine. Dans le deuxième cas, où l'on était en présence d'une chorio-rétinite à forme pigmentaire, il s'agissait d'une atrophie rétinienne avec dépigmentation de l'épithélium hexagonal et infiltration pigmentaire disséminée.

Une nouvelle lampe pour l'examen ophtalmoscopique.

M. Polack présente une lampe électrique à filament de tantale construite par James et destinée à l'examen ophtalmoscopique. Elle se distingue par sa surface lumineuse très uniforme et très large. Sa lumière d'un éclat bien suffisant est relativement pauvre en radiations bleues et violettes, ce qui est une condition particulièrement favorable à l'éclairement du fond de l'œil. En effet, les radiations très réfrangibles sont difficilement réfléchies par la surface fluorescente du cristallin et gênent l'examen ophtalmoscopique. La grande surface de la lampe permet de donner le maximum d'étendue au champ ophtalmoscopique même en pratiquant l'examen à l'image renversée avec des loupes faibles comme celle de l'auteur.

M. Antonelli. — Je vois avec plaisir que l'écran annexé à la lampe de M. Polack porte, pour la skiascopie, non pas l'ancien trou rond, mais une ouverture carrée ou rectangulaire. Je trouve, néanmoins, cette ouverture un peu grande. J'ai démontré, que la source lumineuse carrée est absolument parfaite pour étudier les excursions du champ d'éclairage dans le champ d'observation skiascopique, surtout

pour l'astigmométrie objective ou pour le contrôle des verres correcteurs.

SOCIÉTÉ DE NEUROLOGIE

Compte rendu par J. Chaillous

Séance du 2 mai.

Tumeur cérébrale. — Mort 60 heures après une ponction lombaire.

MM. de Lapersonne et Cerise présentent les pièces d'autopsie d'un malade atteint d'une tumeur cérébrale. Il s'agissait d'un homme de 24 ans, atteint d'une stase papillaire très marquée, de maux de tête et de vomissements. La ponction lombaire fut faite, le malade étant assis et on retira neuf centimètres cubes de liquide céphalo-rachidien. Vingt-quatre heures après la ponction, les maux de tête s'aggravèrent ; le lendemain le pouls est à 40, la respiration est irrégulière, la température de 36°4, et après avoir présenté deux crises asphyxiques avec cyanose, le malade est pris d'une syncope et succombe, 60 heures après la ponction lombaire.

L'autopsie montra la présence d'une tumeur du lobe frontal droit, du volume d'un petit œuf de poule. Il n'y avait pas de lésions méningitiques et l'examen macroscopique de la moelle et du bulbe ne révéla la présence d'aucune hémorragie.

M. Babinski. — De tels accidents sont exceptionnels et il ne faut pas oublier que cette opération soulage parfois notablement les malades. Dans certains cas de tumeur cérébrale il y a une grande résistance au vertige voltaïque et la céphalée est plus forte dans le décubitus que dans la position verticale ; dans d'autres cas, les malades souffrent, quand ils sont assis ou debout, plus que lorsqu'ils sont couchés, et la résistance au vertige voltaïque n'est pas augmentée ; cela semblerait montrer que dans la 1re catégorie de faits, il y a une notable hypertension du liquide céphalo-rachidien qui serait moins forte ou ferait même défaut dans la 2e catégorie. La rachicentèse serait-elle indiquée seulement chez les sujets présentant de l'hypertension arachnoïdienne ? C'est une question que je pose simplement sans la résoudre.

M. Sicard. — Je ne pratique jamais la ponction lombaire dans la position assise, mais toujours dans le décubitus latéral, et je n'ai pas eu d'accidents chez mes malades atteints de néoplasme cérébral. Il me semble que dans le cas que l'on vient de rapporter, la mort doive être attribuée à des modifications de pression trop brusques, et à des raptus hémorragiques méso-céphaliques consécutifs.

Tic localisé à la paupière inférieure sans participation de la supérieure, accompagnés d'autres tics banaux.

MM. F. Raymond et Félix Rose présentent une petite malade de 10 ans 1/2 venue consulter pour des mouvements de la tête et des yeux. On constate actuellement un mouvement d'élévation de la pau-

pière inférieure, qui arrive à recouvrir la moitié inférieure du globe oculaire. Ce mouvement survient par accès de 2 ou 3 secousses cloniques, bilatérales, mais non toujours parfaitement synchrones. Il est accompagné ou suivi, parfois, d'un mouvement d'abaissement ou de froncements des sourcils. Mais à aucun moment la paupière supérieure n'y participe. On note aussi quelques mouvements de la tête. La malade empêche très bien les tics par la volonté et par l'attention. La présence d'un tic isolé de la moitié inférieure de l'orbiculaire des paupières s'explique par une dissociation fonctionnelle entre les deux portions supérieure et inférieure de l'orbiculaire des paupières.

Etude anatomique d'un cas de syndrôme de Weber avec hémianopsie ; foyer de ramollissement dans le pédoncule, dans les corps genouillés externe et interne et la bandelette optique.

MM. ITALO ROSSI et G. ROUSSY présentent les coupes microscopiques d'un cas de syndrome de Weber avec hémianopsie. Il s'agissait d'un malade ancien syphilitique, atteint il y a 26 ans d'une hémiplégie droite, accompagnée d'une paralysie presque complète de la IIIe paire gauche et d'une hémianopsie homonyme latérale droite. Les coupes montrent un foyer de ramollissement ancien ayant détruit dans le tronc encéphalique gauche : 1° la moitié du segment postérieur de la capsule interne ; 2° les corps genouillé externe et interne presque complètement et la bandelette optique ; 3° une grande partie du pédoncule. Le lobe occipital est indemne de tout foyer primitif.

L'hémianopsie relève dans ce cas d'un foyer de ramollissement intéressant à la fois le corps genouillé externe et la bandelette optique. On aurait pu croire que l'association du syndrome de Weber et de l'hémianopsie était consécutive à une thrombose complète de l'artère cérébrale postérieure gauche, mais l'étude anatomique a montré l'intégrité du lobe occipital ; elle a montré aussi l'existence d'une oblitération thrombosique d'un certain nombre des branches collatérales soit de l'artère cérébrale postérieure, soit de l'artère communicante postérieure et de la choroïdienne antérieure.

III. — REVUE DES JOURNAUX D'OPHTALMOLOGIE

Archivio di ottalmologia

Analysé par H. BICHELONNE.

Anno XIV. N° 4. Octobre 1906.

I. — **Sur l'histologie du pannus cornéen trachomateux,** par A. NEGARDI (de Padoue), p. 185-191 (avec une figure).

Par l'examen histologique de l'œil d'un homme de 58 ans atteint

depuis longtemps de conjonctivite granuleuse et mort d'une affection intercurrente, l'auteur a pu se rendre compte que, dans le pannus cornéen trachomateux, l'infiltration se fait au-dessus de la membrane de Bowman et non au-dessous, comme le prétendent certains auteurs, et tout récemment Ginsberg (*Grundriss der pathologischen Histologie des Auges*). Dans le pannus scrofuleux, au contraire, l'infiltration est toujours au-dessous de la membrane de Bowman. Ce fait serait bien en rapport avec l'étiologie de ces deux affections, la phlyctène scrofuleuse se formant sans lésions de l'épithélium, par une accumulation d'éléments lymphoïdes dans les couches superficielles de la cornée, par conséquent sous la membrane de Bowman, la manifestation cornéenne trachomateuse étant au contraire secondaire à la lésion conjonctivale et procédant par conséquent du dehors au dedans.

Toutefois l'auteur fait des réserves pour les cas où prévaut, dans la conjonctive, l'infiltration trachomateuse profonde : cette infiltration se propageant à la cornée, il serait possible qu'elle se fît, au début, dans la membrane de Bowman. De nouvelles recherches sont nécessaires. [Komoto, au Congrès ophtalmologique de Tokio (*Klinische Monatsbl. für Augenheilkunde*, sept., 1906) a toujours trouvé l'infiltration du pannus cornéen trachomateux au-dessus de la membrane de Bowman.]

II.— Quelques modes de terminaison de la neuro-rétinite paludéenne, par E. Sorosso (de Naples), p. 192-197 (avec une planche).

Chez un homme de 27 ans, paludéen depuis six ans, la vision de l'œil droit est mauvaise, celle de l'œil gauche étant normale, l'examen du fond de l'œil malade fait voir une papille atrophiée, blanc-grisâtre ; la rétine péripapillaire et maculaire offre une teinte gris plombé, striée de fines lignes blanchâtres,et piquetée de noir du côté temporal. Autour de cette zone grise, la rétine de l'équateur et du segment antérieur oculaire est colorée en jaune orangé plus ou moins intense. Toute cette zone est tachetée de petits amas de pigment noir ; une strie blanche coupe la veine rétinienne inférieure.

III. — La radiothérapie en oculistique : traitement des épithéliomas, par L. Guglianetti (de Naples), p. 198-227 (avec 12 planches).

Dans huit cas d'épithéliomas, ayant leur origine dans la peau des paupières ou des annexes de l'œil, la radiothérapie a donné d'excellentes guérisons objectives, supérieures, pour la plupart, aux résultats les plus parfaits des greffes. L'œil n'a subi aucun dommage, ayant été soigneusement protégé.

Dans un épithélioma du limbe, une guérison temporaire a été obtenue, mais la récidive survint. Les rayons X, appliqués directement sur l'œil découvert, ont donné, dans ce cas, des phénomènes inflammatoires passagers dans le segment antérieur, sans atteindre la fonction visuelle.

Dans l'épithélioma du limbe, la radiothérapie entraîna de fortes douleurs dans le globe oculaire, douleurs qui cessèrent avec la suppression de la cause.

Chez les autres malades, il n'y eut aucun inconvénient et le moyen de traitement fut bien accepté et d'une application assez facile.

Anno XIV. N° 5. Novembre 1906.

I. — **Brève statistique de conjonctivites à diplobacilles de Morax-Axenfeld, associées au trachome à sa phase cicatricielle,** par de LIETO-VALLARO (de Naples).

Dans les phases très tardives du trachome, dans le trachome soi-disant éteint ou cicatriciel, on rencontre facilement une réacutisation spéciale, caractérisée par la rougeur des angles palpébraux, particulièrement de l'interne, et parfois des bords marginaux, en forme de bourrelets séborrhéiques ; il existe une sécrétion éparse qui se collecte en petits grumeaux ou flocons dans le lac lacrymal, sur la caroncule et les plis de passage de la conjonctive. Cette réacutisation est accompagnée de phénomènes subjectifs caractéristiques, variables selon la susceptibilité individuelle des patients ; sensation de cuisson plus accentuée le soir et à la lumière artificielle, prurit particulièrement aux angles palpébraux, sensation de corps étranger.

Ces manifestations, qui caractérisent la conjonctivite angulaire à diplobacilles de Morax-Axenfeld, sont dues à la localisation de ce micro-organisme sur les conjonctives altérées par le trachome antérieur. Ces conjonctivites doivent être traitées par l'usage prolongé d'un collyre au sulfate de zinc (1-2 0/0) : des doses plus fortes sont mal tolérées. Quand il existe de la séborrhée des bords palpébraux, il est utile d'adjoindre une pommade à l'oxyde de zinc (1/2-1 0/0) ou à l'oxyde jaune (1 0/0). On peut employer aussi les compresses d'acide salicylique à 1/500 conseillées par Gonella.

Prophylactiquement, contre cette réacutisation, il sera utile de conseiller aux trachomateux guéris de recourir de temps en temps à l'usage du collyre au sulfate de zinc, de préférence aux autres astringents que l'on prescrit communément.

II. — **Etat anatomique des diverses formes cliniques du trachome et des conjonctivites folliculaires,** par C. ADDARIO (*suite et fin*), p. 270-286 (avec 30 micro-photographies).

L'étude très complète et très documentée d'Addario le conduit aux conclusions suivantes :

Les altérations caractéristiques du processus inflammatoire trachomateux dans sa période évolutive sont de deux sortes : l'épaississement hyperplasique de la couche adénoïde de la conjonctive et la production de follicules lymphatiques.

L'épaississement hyperplasique est tantôt diffus (ainsi qu'on le voit dans la forme diffuse du trachome et dans la forme folliculaire avant l'apparition des follicules), tantôt revêt l'aspect de saillies pa-

pillaires, que l'on observe spécialement dans la forme mixte du trachome.

Dans l'un et l'autre cas, cet épaississement est dû à la prolifération, par segmentation directe, des lymphocytes de la couche glandulaire de la muqueuse ainsi qu'à la prolifération de ses cellules plates, qui deviennent rondes, amiboïdes et se transforment en lymphocytes.

Les rugosités conjonctivales communes ressemblent en apparence à celles des rugosités trachomateuses ; en fait, elles en diffèrent essentiellement ; elles sont dues à la turgescence vasculaire ainsi qu'à un certain degré d'infiltration des leucocytes issus par diapédèse hors des vaisseaux sanguins.

Les follicules lymphatiques du trachome constituent une formation dépendant de l'hyperplasie de la couche adénoïde : ils forment un processus prolifératif en foyers, dans lesquels les lymphocytes se multiplient par mitose particulièrement vers la périphérie du follicule. Là existe une zone véritable d'accroissement et de transformation où les lymphocytes à noyau petit et très coloré prennent un noyau volumineux, pâle, vésiculeux, et l'aspect épithélioïde. Par cet accroissement, les follicules grandis deviennent de plus en plus superficiels jusqu'à envahir l'épithélium.

La phase ulcéreuse du trachome se manifeste dans les saillies papillaires et les follicules : elle est préparée par l'invasion de l'épithélium par une partie des lymphocytes, ainsi que par les hémorragies des capillaires superficiels.

Les hémorragies amènent l'exfoliation de l'épithélium et de la corticale des follicules et des papilles.

A la phase ulcérative succède rapidement la phase cicatricielle ou de sclérose. Elle prend son origine dans l'adventice des vaisseaux ; des faisceaux de fibro-cellules épaississent tout d'abord fortement l'adventice vasculaire, puis s'irradient entre les éléments lymphoïdes, amenant l'atrophie puis l'atrésie des vaisseaux, la sclérose de la conjonctive. La forme folliculaire du trachome ne diffère pas essentiellement de la forme mixte ; dans l'une et dans l'autre les follicules prennent naissance aux dépens de la couche adénoïde hyperplasiée. Durant le long décours de la maladie, la majeure part des saillies papillaires se transforment en follicules, qui naissent et grandissent dans leur épaisseur. Ainsi les papilles rouges deviennent avec le temps grises ou folliculaires.

La production de ces papilles du trachome mixte équivaut en fait à une hyperplasie exagérée de la couche adénoïde. Dans le trachome folliculaire, au contraire, l'hyperplasie de cette couche (laquelle précède l'apparition des follicules) n'arrive pas à soulever la muqueuse en forme de saillies (papilles) et de sillons, mais se borne à épaissir fortement et uniformément la muqueuse ;

Le trachome diffus le plus communément, débute d'une manière aiguë. Dans cette période aiguë de l'affection, il y a hyperplasie de la couche adénoïde, turgescence vasculaire, absence de follicules, abondante

diapédèse de leucocytes hors des parois vasculaires, leucocytes qui arrivent en partie à la surface libre sous forme de sécrétion. Dans la période subaiguë, l'épaisseur de la couche glandulaire est augmentée ; la diapédèse des leucocytes vasculaires est diminuée ; la production des follicules lymphatiques est commencée. A la période chronique, il y a épaississement de la muqueuse et de la sous-muqueuse par néo-production de lymphocytes et néo-production de follicules superficiels et profonds.

Les conjonctivites folliculaires sont différentes du trachome.

Les altérations anatomo-pathologiques qui les différencient peuvent se résumer en la production de follicules lymphatiques, accompagnée ou non de phénomènes banals de phlogose. Quant ces derniers font défaut, les follicules peuvent atteindre les dimensions énormes (follicules de Sæmisch) avant de subir une phase d'élimination et de disparition. Ils s'accroissent, comme les follicules du trachome, par mitose des lymphocytes, et cet accroissement se fait surtout dans une zone périphérique ou zone d'accroissement. La phase d'élimination et de disparition est dans ce cas très lente ; elle se fait par émigration des lymphocytes du follicule à travers l'épithélium qui recouvre sa partie la plus saillante. Cet épithélium se dissocie, devient lâche et présente l'aspect alvéolaire, mais il ne s'exfolie pas et ne donne pas lieu à des ulcérations comme dans le trachome.

Quand, au contraire, des phénomènes inflammatoires accompagnent l'apparition des follicules (catarrhe folliculaire aigu ou chronique), il se fait alors une abondante et précoce émigration des lymphocytes du follicule à travers l'épithélium, d'où leur disparition facile et la *restitutio ad integrum* de la conjonctive.

Si les phénomènes phlogistiques sont persistants et d'une certaine intensité, il peut se faire autour des follicules un développement papillaire, semblable à celui qui a lieu dans les conjonctivites communes, et qui est dû à la congestion vasculaire et à l'infiltration par des leucocytes sortis des vaisseaux par diapédèse.

Tant que dure la phlogose aiguë, le centre germinatif des follicules disparait temporairement, de sorte qu'ils ne présentent plus l'aire claire épithélioïde caractéristique, mais qu'ils ressemblent à de simples amas de lymphocytes. La période inflammatoire terminée, les centres germinatifs folliculaires réapparaissent.

III. — **L'éclaircissement des leucomes cornéens par les injections sous-conjonctivales de benzoate de lithine,** par G. Fiore (de Naples), pages 287-289.

L'auteur a traité cinq cas de leucomes cornéens par des injections sous-conjonctivales de benzoate de lithine, en solution à 1 ou 2 0/0, pratiquées à une semaine d'intervalle. Le nombre des injections a varié de quinze à vingt. Les résultats obtenus ont été bons, comparativement surtout aux autres moyens communément employés dans la cure des leucomes.

Anno XIV. N° 6. Décembre 1906.

I. — **L'hétéroplastie cornéenne dans la cure de l'ulcus rodens de la cornée,** par E. SGROSSO (de Naples), p. 307-320 (avec deux chromolithographies).

Chez une femme de 50 ans, atteinte d'ulcus rodens contre lequel avaient échoué les injections sous-conjonctivales de chlorure de sodium, les pulvérisations d'iodoforme suivies d'occlusion, la cautérisation à l'anse galvanique, l'auteur pratiqua l'ablation de l'ulcère *in toto* et combla la perte de substance avec un lambeau de cornée de lapin ; cinq mois après le lambeau transplanté a une teinte grisâtre, sa courbure est conforme à celle de la cornée qui le circonscrit, et sa transparence est suffisante pour permettre de voir l'iris.

Les conditions du succès paraissent être pour l'auteur :

a) L'ablation complète du foyer ulcéreux, loin de la zone d'accroissement, au-delà du bord attaqué.

b) La rapide adhérence du lambeau transplanté sur la perte de substance et la conservation du revêtement épithélial de ce lambeau transplanté (de Lieto Vollaro) qui agissent comme revêtement protecteur contre les éléments pathogènes qui peuvent être contenus dans le sac conjonctival ;

c) L'ablation du limbe correspondant à la base de l'ulcère enlève toute trace de processus pathologique qui pourrait y persister.

II. — **La contagiosité du trachome (recherches expérimentales sur l'homme)** par C. ADDARIO (de Palerme) p. 321-331 avec trois micro-photographies.

Poursuivant ses recherches sur la contagiosité du trachome, l'auteur a fait accepter l'inoculation à trois sujets atteints de cécité incurable bilatérale par atrophie des globes oculaires.

EXPÉRIENCE I. —Une enfant de 10 ans, malade depuis trois ans, présente tous les caractères cliniques du trachome des deux yeux, avec pannus crassus à l'œil droit. Histologiquement, le diagnostic est confirmé : un petit lambeau de conjonctive est excisé et inoculé dans l'épaisseur de la muqueuse de la conjonctive du cul-de-sac inférieur de l'œil gauche.

Pendant les trois premiers jours aucune réaction.

4e jour. — Légère hyperémie de la conjonctive palpébrale.

5e jour. — L'hyperémie est plus accentuée.

6e jour. — Un larmoiement modéré commence à se montrer.

7e jour. — La muqueuse injectée commence à se tuméfier et à devenir uniformément rouge. Léger degré d'hyperémie de la conjonctive bulbaire.

8e jour. — La rougeur augmente ainsi que le larmoiement ; sensation de picotement.

9e jour. — La conjonctive du cul-de-sac supérieur commence à se tuméfier, la muqueuse tarsienne correspondante est un peu injectée.

La tuméfaction de la conjonctive du cul-de-sac inférieur, augmente ainsi que le larmoiement. Quelques filaments muco-purulents dans le cul-de-sac inférieur.

10e jour. —Malgré l'usage de lavages antiseptiques (sublimé à1/6000) et d'un astringent (sulfate de zinc : 1/2 pour cent), l'état de la conjonctive s'aggrave, la tuméfaction et la rougeur s'accentuent, le picotement s'est transformé en une douleur lancinante, qui enlève tout repos au malade.

11e jour. — Les paupières apparaissent extérieurement œdématiées; les cils sont collés. Degré élevé de ptosis de la paupière supérieure. La conjonctive du cul-de-sac inférieur, de couleur rouge sombre, apparaît uniformément épaissie, la conjonctive tarsienne inférieure est piquetée de nombreux points grisâtres. La muqueuse du cul-de-sac supérieur, celle du tarse correspondant sont uniformément rouges et gonflées. La sécrétion est minime. Larmoiement incessant.

12e jour. — Les phénomènes palpébraux, les troubles subjectifs vont en croissant. La muqueuse du cul-de-sac est partout œdématiée et hyperémiée.

13e jour. — Œil gauche : Même état. — Œil droit : Larmoiement, légère hyperémie.

14e jour. — OG. Même état. — OD. Un peu de tuméfaction palpébrale.

15e jour. — OG. Peu de sécrétion, les troubles objectifs et subjectifs persistent. — OD. La tuméfaction palpébrale augmente ; sensation de piqûre, sécrétion rare, larmoiement incessant.

16e jour. — OG. Même état. — OD. Extérieurement, cet œil est semblable à OG. mais la muqueuse palpébrale paraît moins épaissie, quand on ouvre les paupières.

17e jour. — OG. Sous l'influence du nitrate d'argent (1/2 0/0) instillé une fois par jour, les souffrances diminuent. Il persiste un énorme épaississement de la muqueuse, qui est d'un rouge sombre uniforme. Dans le cul-de-sac inférieur la conjonctive s'érige comme une crête entre le bulbe et la paupière, dans son épaisseur paraissent par transparence de nombreux points grisâtres. Sécrétion muqueuse discrète. — OD. L'épaississement de la conjonctive s'accentue.

18e jour. — On fait des préparations à sec avec la sécrétion muqueuse de l'œil gauche, que l'on colore avec le liquide de Löffler, on y trouve des groupes de cocci et quelques diplobacilles. Des cultures sont faites avec la sécrétion et des fragments de muqueuse excisés ensemencés sur divers milieux nutritifs : pomme de terre, gélatine, agar glycériné ; au bout de 48 heures, se développe sur l'agar une plaque lactescente de bacilles pseudodiphtériques. Rien sur la pomme de terre.

L'état de la conjonctive traverse une phase subaiguë, qui se prolonge pendant environ 50 jours.

45e jour. — Les conjonctives des deux yeux sont semblables d'aspect. La conjonctive des culs-de-sac a fortement proliféré, particulièrement l'inférieure, qui s'érige en crête et est toute recouverte de

points grisâtres sales. Diagnostic clinique. Trachome aigu, aboutissant graduellement à la forme du trachome chronique diffus.

L'examen histologique confirme de tous points le diagnostic clinique; la conjonctivite expérimentale est bien de nature trachomateuse.

Expérience II. — Le cas clinique qui fournit le matériel expérimental fut choisi avec soin. Un garçon de 12 ans, pâle, débile, appartenant à une famille de trachomateux ; le trachome remontait chez lui à plusieurs années. La conjonctive du cul-de-sac supérieur était d'un aspect gélatineux uniforme, celle du tarse présentait un état papillaire parsemé de granulations grises caractéristiques. La muqueuse du cul-de-sac inférieur était tachetée de nodules trachomateux, gris, jaunâtres, confluents.

Les deux cornées étaient affectées de pannus. L'examen anatomo-pathologique confirma le diagnostic clinique.

Un petit nodule grisâtre de la conjonctive tarsienne est excisé, puis déposé dans une petite plaie conjonctivale en forme de poche préparée au couteau de Bowman. Cette poche, comme dans l'expérience précédente, est faite parallèlement à la surface de la muqueuse du cul-de-sac inférieur, le plus superficiellement possible de manière à tomber dans l'épaisseur de la conjonctive et dans une direction parallèle à la fente palpébrale. L'inoculation est faite dans l'œil droit d'un sujet aveugle des deux yeux par staphylomes anciens. Pansement occlusif après l'inoculation.

2e jour. — OD. Les bords de la plaie d'inoculation ne sont pas refermés et sont recouverts d'exsudat.

3e jour. — OD. La plaie est cicatrisée.

4e jour. — OD. Le malade n'accuse aucune sensation.

5e jour. — OD. Légère injection de la conjonctive et larmoiement.

6e jour. — OD. L'injection conjonctivale s'accentue ; épiphora, picotement.

7e jour. — OD. Forte hyperémie conjonctivale ; léger œdème palpébral ; vive sensation de cuisson ; sécrétion muco-purulente discrète ; instillation de quelques gouttes de nitrate d'argent à 0.5 0/0.

8e jour. — OD. Augmentation de la sécrétion. La muqueuse du cul-de-sac inférieur apparaît rouge, tomenteuse, tuméfiée ; la conjonctive tarsienne inférieure est uniformément rouge et recouverte d'un exsudat muco-purulent, qu'on enlève sans fairé saigner. Présence de staphylocoques dorés libres ou inclus dans le protoplasma des leucocytes. Instillation de nitrate d'argent.

10e jour. — OD. Ptosis de la paupière supérieure. La muqueuse du cul-de-sac inférieur est épaissie, d'un rouge sombre. Celle du cul-de-sac supérieur est rouge et épaissie. La conjonctive prétarsienne présente un aspect rugueux, non uniforme, inégal. Celle du tarse inférieur et supérieur est un peu rouge, épaissie, mais lisse. La muqueuse bulbaire participe un peu au processus morbide. Le nitrate d'argent a tari la sécrétion.

14e jour — OD. La muqueuse des culs-de-sac supérieur et inférieur

est hypertrophiée, rugueuse, parsemée de nodules, qui, à cause de la couleur rouge sombre de la muqueuse, n'ont pas l'aspect gris caractéristique.

La muqueuse tarsienne supérieure et inférieure est un peu épaissie, rouge. Le nitrate d'argent ayant été abandonné, le catarrhe a recommencé très violent.

Malgré les précautions prises, le malade accuse dans l'œil gauche les troubles signalés dans le droit pendant les premiers jours.

18e jour. — OD. Le catarrhe a diminué sous l'influence du nitrate d'argent. L'hypertrophie de la muqueuse est plus nette.

OG. Les troublent s'aggravent ; état catarrhal.

30e jour. — OD. L'état catarrhal a complètement cessé, mais l'épiphora persiste. La coloration de la muqueuse est d'un rouge moins vif. La conjonctive des culs-de-sac supérieur et inférieur est plutôt lisse, mais très épaissie, se soulevant en plis dans l'épaisseur desquels transparaît de la substance grisâtre. La muqueuse tarsienne supérieure est rouge, finement rugueuse, pas de follicules.

A l'OG., sous l'inflence du nitrate d'argent, le catarrhe a diminué. La muqueuse des deux culs-de-sac apparaît rouge, épaissie, et en forme de crête sous la paupière inférieure. Peu à peu, l'OG. prend l'aspect de l'OD.

40e jour. — La muqueuse des culs-de-sac, d'un rouge pâle, semble saturée de nombreux nodules grisâtres.

A l'OG., la conjonctive présente le même aspect qu'à l'OD. La secrétion de ce dernier a évidemment contagionné l'OG.

Expérience III. — Le cas clinique qui a fourni la matière d'inoculation est un cas de trachome chronique datant de plusieurs années : développement papillaire de la muqueuse tarsienne de la paupière supérieure, nodules confluents sur la muqueuse du cul-de-sac correspondant qui présente un aspect gélatineux homogène ; la muqueuse tarsienne est épaissie, villeuse ; le cul-de-sac inférieur est parsemé de follicules gris jaunâtre. Histologiquement, le diagnostic de trachome est confirmé.

Inoculation pratiquée à l'œil droit dans les mêmes conditions que pour les deux premières,

Pansement occlusif pendant le premier jour.

3e jour. — Légère hyperémie conjonctivale, larmoiement modéré.

4e jour. — La muqueuse du cul-de-sac inférieur est un peu rouge et tuméfiée. Epiphora. Picotement.

5e jour. — Rougeur diffuse du cul-de-sac inférieur, sécrétion muqueuse.

Vive sensation de brûlure.

6e jour. — Paupières tuméfiées ; cils agglutinés par la sécrétion. Sensation très vive de cuisson et de corps étranger. Instillation d'un collyre au sulfate de zinc et à la cocaïne.

7e jour. — Œdème considérable des paupières. La muqueuse du

cul-de-sac inférieur et du tarse correspondant sont d'un rouge obscur uniforme et épaissies au point de cacher complètement le tarse.

La muqueuse du cul-de-sac et de la paupière supérieure est moins touchée.

Sensation de brûlure très pénible ; sécrétion muqueuse peu abondante ; on ensemence un peu de sécrétion sur agar ; au bout de 48 heures, deux petites colonies en forme de disques d'aspect crémeux : staphylococcus albus à l'état de pureté.

Instillation de nitrate d'argent à 0. 5 0/0.

9ᵉ jour. — Sécrétion diminuée.

10ᵉ jour. — Larmoiement et hyperémie à l'œil gauche qui n'a pas été inoculé.

13ᵉ jour. — L'état de l'œil droit est le même, celui de l'œil gauche s'aggrave ; légère tuméfaction palpébrale, épiphora, sécrétion muqueuse.

19ᵉ jour. — En soulevant les paupières de l'œil droit, on voit la muqueuse du cul-de-sac inférieur soulevée comme une crête. Celle du cul-de-sac supérieur présente le même aspect, mais à un moindre degré. Muqueuse tarsienne rouge et épaissie uniformément. Une sécrétion muco-purulente discrète se montre dans les culs-de-sac.

L'œil gauche par la tuméfaction palpébrale, la coloration de la muqueuse, la quantité et la qualité de la sécrétion, ne se différencie pas de l'œil droit ; il a été évidemment contagionné par ce dernier, seule, la muqueuse des culs-de-sac, bien qu'hypertrophiée, ne se soulève pas en forme de crête. Nitrate d'argent quotidiennement dans les deux yeux.

29ᵉ jour. — Sécrétion très atténuée. Les phénomènes inflammatoires ayant diminué, la muqueuse des culs-de-sac a pris un aspect rouge-grisâtre : des points gris transparaissent dans son épaisseur.

La muqueuse tarsienne inférieure est rougeâtre, rugueuse, parsemée de papilles, la supérieure est finement villeuse, rouge, épaissie.

La muqueuse du cul-de-sac supérieur est très épaissie, de couleur grisâtre. La muqueuse bulbaire est injectée. Cornées saines.

45ᵉ jour. — Dans les deux yeux, la muqueuse des culs-de-sac supérieur et inférieur est nettement infiltrée de nombreux nodules grisâtres, l'état papillaire de la muqueuse tarsienne inférieure est plus accentué. De même pour la muqueuse tarsienne et prétarsienne supérieure.

L'examen anatomo-pathologique confirme pleinement qu'il s'agit de lésions trachomateuses.

Conclusions. — Le trachome est une maladie contagieuse. La contagion a été reproduite expérimentalement sur l'homme par inoculation de lambeaux de muqueuse trachomateuse, et par le transport de la sécrétion dans le sac conjonctival ?

Anno XIX, N° 7. Janvier 1907.

I. — **Sur un bacille fréquemment rencontré dans la conjonctive,** par A. DEL MONTE (de Naples) p. 345-358 (avec 2 planches).

L'auteur a constaté, dans bien des cas, sur des conjonctives malades, la présence d'un bacille morphologiquement semblable au bacille de Lœffler, mais s'en différenciant un peu par la culture. Il se cultive en colonies étendues, surélevées, de couleur blanc porcelaine, à superficie très claire ; il forme une couche opaque assez épaisse : on peut le classer dans le groupe des bacilles diphtéroïdes.

Ordinairement simple saprophyte, il peut, dans certaines circonstances, produire sur la conjonctive humaine un catarrhe léger qui guérit spontanément en peu de temps et ne présente aucune caractéristique spéciale.

II. — **Phénomènes de vulnérabilité augmentée dans certains tissus oculaires chez les animaux privés de pancréas,** par A. de LIETO-VOLLARO (de Naples) p. 359-368 [*à suivre*].

III. — **La dioptrique oculaire de Léonard de Vinci,** par G. PERROD (de Turin), p. 369-381 [*à suivre*].

IV. — **Le pansement occlusif préventif chez les opérés de cataracte,** par A. ANGELUCCI, p. 382-383.

Si chez les sujets dont l'œil atteint de cataracte ne présente ni catarrhe ni altération de la conjonctive, on fait un pansement occlusif préventif, on a, la plupart du temps, le lendemain sous le bandage une légère sécrétion coagulée. Dans quelques cas, cette sécrétion augmente sous les bandages suivants, puis cesse complètement vers le 8e-10e jour. Ces cas, comme ceux dans lesquels elle cesse plus rapidement, ne présentent aucun danger pour les suites aseptiques de l'intervention.

Si la sécrétion persiste plus longuement, il faut recourir à un traitement local. Dans ces cas même, le pansement occlusif conduit fréquemment à la disparition de la sécrétion.

On peut voir aussi des malades atteints de catarrhe conjonctival chronique avec léger épaississement du corps papillaire chez lesquels l'occlusion augmente la sécrétion : indication d'un traitement prolongé avant que d'opérer.

L'occlusion est donc un pansement d'épreuve que l'on doit maintenir jusqu'à la cessation de toute sécrétion.

Les cas dans lesquels la sécrétion ne disparaît pas ne sont pas inopérables ; il faut alors changer le pansement le soir même de l'opération, dans la suite, deux fois par jour. Si pendant l'opération on injecte sous la peau 20 cent. cubes de sérum de Marmoreck, les suites post-opératoires sont aseptiques.

L'occlusion préventive a encore l'avantage d'habituer le malade au port du pansement occlusif post-opératoire et de l'accoutumer à la vie

nosocomiale ; de permettre aussi au médecin de l'observer et de connaître mieux son état général.

La Clinica Oculistica

Analysée par H. Bichelonne.

Anno VIII. — Février 1907.

I. — **L'adénopathie polyganglionnaire de la conjonctivite infectieuse de Parinaud dans un cas de trachome,** par M. V. Carlini (de Livourne), p. 2733-2743.

L'adénopathie polyganglionnaire qui domine tout le cadre de la conjonctivite de Parinaud ne représente peut-être qu'un fait contingent ou une concomitance accidentelle en rapport soit avec la virulence particulière que prend, en certaines conditions, un virus déterminé, soit avec une association microbienne, soit enfin avec une infection surajoutée.

A l'appui de cette thèse, Carlini rapporte l'histoire d'une jeune fille de 20 ans, atteinte depuis quelques jours d'une inflammation de l'œil droit que l'examen fit reconnaître de nature trachomateuse. Le ganglion préauriculaire est fortement tuméfié et douloureux à la pression.

Une semaine après, l'existence d'une lésion trachomateuse s'affirme davantage, et, non seulement le ganglion préauriculaire, mais les ganglions parotidiens et sous-maxillaires, du côté droit, sont très fortement augmentés de volume. Toute la région est douloureuse.

Etat général mauvais, fièvre vespérale.

Quelques jours plus tard, l'œil gauche est pris à son tour : l'engorgement ganglionnaire se fait dans les mêmes conditions que du côté droit.

Au bout d'un mois l'état de la malade s'améliore, la fièvre tombe ; l'engorgement ganglionnaire diminue progressivement pour disparaître fin octobre. Les lésions coujonctivales sont peu changées ; on a l'aspect d'un trachome vulgaire. Bactériologiquement, on ne trouva que des cocci isolés sans caractères particuliers.

Histologiquement, l'examen d'un fragment de conjonctive confirma le diagnostic de trachome.

Il est probable que dans ce cas, il s'est agi d'une infection surajoutée, probablement à streptocoques, produisant l'engorgement ganglionnaire que le virus trachomateux ne détermine pas.

Anno VIII. — Mars 1907.

I. — **Lésions produites par le cysticerque dans le premier stade de sa pénétration dans l'œil,** par M. Cirincione (de Palerme), p. 2765-2786 (avec 16 fig.).

Chez un homme de 49 ans, atteint de cysticerque de l'œil gauche,

l'énucléation fut faite et l'œil malade examiné histologiquement.

L'auteur a constaté que, dans le vitré, le cysticerque exerce une action irritative, limitée seulement à la rétine et au nerf optique et donne lieu à la formation d'une membrane cellulaire prérétinienne adhérente intimement à la rétine sur quelques points, de préférence à ceux correspondant aux vaisseaux : c'est à la présence de cette membrane et à l'infiltration para-cellulaire qu'est dû l'aspect voilé de la rétine et de la papille.

Le recroquevillement de la membrane prérétinienne amène une contraction des couches internes de la rétine et un plissement de trois couches externes, ce qui détermine le froncement du fond d'œil et amorce le décollement rétinien.

Le cysticerque du vitré peut avoir son siège au-dessous de la hyaloïde et alors il existe entre elle et le parasite un espace rempli par ce liquide citrin qui s'échappe au moment de l'extraction du parasite ; ce liquide peut passer dans l'espace sous-rétinien si le cysticerque, par les mouvements de son cou, ouvre une brèche dans la rétine qui l'entoure ; il se produit alors un vaste décollement rétinien.

Les petites taches qui se trouvent sur le cysticerque (macules prévésiculaires) sont dues à la présence d'amas cellulaires sous-hyaloïdiens ; le reflet irisé du bord de la vésicule à un phénomène optique.

La tache blanche qui correspond au point de pénétration du cysticerque dans le vitré est formée de tissu cicatriciel compact qui fait adhérer solidement la choroïde à la rétine ; celle-ci est représentée par un petit nombre de fibres radiées (fibres de Müller).

Au point où le parasiste est fixé à la rétine, celle-ci est transformée en une membrane conjonctive : il n'est pas en contact direct avec elle, mais par l'intermédiaire d'une couche, plus ou moins compacte, de cellules et de substance hyaline coagulée. Sur les points environnant le cysticerque, la rétine reprend rapidement ses couches normales.

De nombreux corps polynucléés s'observent à la superficie de la membrane prérétinienne, à proximité de la vésicule et au-dessous d'elle : ce sont des pseudo-cellules géantes, formées par des amas hyalins qui ont englobé des noyaux et qui prennent éventuellement la forme de cellules géantes, probablement par les mouvements ondulatoires de la vésicule du cysticerque.

Les altérations graves que l'on rencontre dans les yeux, atteints de cysticerque et tardivement énucléés sont le résultat de la prolifération et de la transformation du tissu choroïdien, sous l'influence du cysticerque qui agit comme un corps étranger aseptique et non par action irritative.

L'extraction du cysticerque logé dans le vitré se présente dans des conditions très favorables seulement quand ce cysticerque possède les macules prévésiculaires ; il faut avoir soin, dans l'acte opératoire, d'atteindre l'espace sous-hyaloïdien, sans ouvrir l'hyaloïde.

Anno VIII. — Avril 1907.

I. — **Contribution à la cure de la luxation du cristallin dans la chambre antérieure**, par M. G. Albertotti (de Padoue), p. 2797-2805.

1er *Cas.* — Une femme de 66 ans a joui jusqu'à l'âge de 50 ans d'une bonne vision. A cet âge diminution de l'acuité visuelle à gauche.

A droite, la vision ne commença à être défectueuse que depuis quinze jours.

A l'examen, OD. : chambre antérieure profonde, iris tremblotant, derrière la partie inférieure de l'iris on aperçoit le cristallin mobile, transparent : tonus normal.

OG. : le cristallin est dans la chambre antérieure : il est de volume normal, ses bords sont nets ; son noyau est un peu opaque. Tonus un peu augmenté ; vives douleurs. Pupille dilatée.

Au moment d'opérer, trois jours après, on voit que la lentille est passée derrière l'iris : iridectomie supérieure, extraction du cristallin avec la curette de Pagenstecher. Suites opératoires excellentes. V = 1/4 avec un verre de + 10 D.

2e *Cas.* — Une femme de 39 ans a été opérée vingt ans auparavant d'une iridectomie supérieure des deux côtés. Bonne vision d'abord, mais il y a deux ans l'acuité de l'œil gauche alla en diminuant graduellement ; douleurs oculaires. Depuis un an, amaurose presque complète de cet œil.

A l'œil droit, bonne vision jusqu'au moment où se manifestèrent des douleurs il y a quatre mois : il y a deux mois coup de bâton sur cet œil.

Vision très diminuée.

Actuellement. OG. : iridodonésis ; le cristallin est opaque, luxé en bas et en arrière, mobile. Tonus normal.

La chambre antérieure est occupée par le cristallin qui a l'aspect d'une goutte d'huile. Tonus un peu élevé.

Au moment d'opérer, on voit que le cristallin est passé derrière l'iris. On pratique l'extraction comme dans le premier cas. Suites opératoires excellentes. OD. : la vision = 1/4 avec + 10 D. sph. associé à + 2 cyl.

3e *Cas.* — Une jeune fille de 21 ans a reçu dix jours auparavant de la poussière dans l'œil droit qu'elle a frotté avec insistance. Vives douleurs, et injection conjonctivale.

A l'examen, OD. : injection conjonctivale, cornée trouble ; iris pyriforme avec pointe dirigée en haut et en dedans : on y voit l'équateur du cristallin qui est verdâtre. T + 2.

OG. : iridodonésis : la pupille est traversée par le bord supérieur du cristallin. T. normal.

Trois jours après, l'iris est luxé dans la chambre antérieure de l'œil droit ; il repasse derrière l'iris spontanément et se luxe de nouveau le lendemain en avant de lui. A l'opération, on le trouve petit, rond, transparent. Guérison. V = 1/2 avec + 7 D.

II. — **Importance de la fatigue oculaire dans l'étiologie de la tendance à la récidive du ptérygion**, par M. A. de Falco (de Libourne), p. 2805-2815.

Une des conditions importantes qui favorisent la récidive du ptérygion est l'augmentation des phénomènes vaso-moteurs réflexes provoqués par la plaie kérato-conjonctivale.

Pour éviter autant que possible ces phénomènes, il est nécessaire de maintenir, avant l'opération et après elle, pendant la cicatrisation, le muscle ciliaire dans un relâchement complet au moyen de l'atropine. Aussi l'auteur, avant l'opération, après avoir fait l'antisepsie de l'œil, instille-t-il le collyre suivant :

Antipyrine	0 gr. 15
Acide borique.	0 » 75
Sulfate neutre d'atropine.	0 » 10
Chlorhydrate de cocaïne	0 » 20
Eau distillée	10 grammes

jusqu'à dilatation incomplète de la pupille. Pour l'opération, il détache la tête du ptérygion avec un couteau bien tranchant, en rasant la cornée. Avec des ciseaux, il l'incise le long du bord supérieur puis du bord inférieur et il l'abandonne dans l'angle interne. Il détache du bulbe la lèvre supérieure de la plaie conjonctivale, sans comprendre le tissu épiscléral, de façon à pouvoir recouvrir toute la perte de substance et il la réunit à la lèvre inférieure. Excision de la petite partie restante de la tumeur. On recouvre l'œil en recommandant à l'opéré de le mouvoir aussi peu que possible en restant dans une chambre obscure. Après trois jours, on lève les points de suture en répétant les instillations d'atropine. Le 6e jour l'œil est découvert : jusqu'à guérison complète on instille le collyre à l'atropine le matin seulement, le reste du jour cet autre collyre :

Antipyrine	0 gr. 30
Acide borique	0 » 75
Eau distillée	20 grammes

Si des vaisseaux néoformés s'avancent sur la cornée et font craindre une récidive, on fait deux ou trois séries d'injections hypodermiques de strychnine à la tempe.

L'auteur, avec cette médication, a obtenu de bons résultats et évité la récidive dans de nombreux cas.

Anno VIII. — Mai 1907.

I. — **Dépression du pôle postérieur de l'œil consécutivement à l'extraction de la cataracte**, par M. E. Fuchs (Vienne) p. 2829-2834.

Il y a sept ans déjà que l'auteur a attiré l'attention des oculistes sur ce fait, que, consécutivement à l'extraction de la cataracte ou l'excision de l'iris, il se produit assez fréquemment un décollement séreux de la choroïde. Ce fait se montrerait dans les premiers jours qui suivent l'opération : au bout d'un laps de temps relativement court le

décollement diminue d'importance, puis disparaît : le bulbe reprend alors son tonus normal.

Le professeur Leber, dans une conversation avec Fuchs, lui a exprimé l'idée que le décollement choroïdien n'est qu'apparent ; pour lui, après l'issue de l'humeur aqueuse, l'œil devient plus mou et la pression du tissu adipeux intra-orbitaire déprime la sclérotique sur un point limité. Fuchs, même dans des cas très prononcés de décollement choroïdien, n'a pu constater cet aplatissement de la sclérotique.

Cependant il n'en est pas ainsi dans l'observation qu'il rapporte. Un homme de 62 ans, très myope, a une cataracte bilatérale. A l'œil gauche, la cataracte est mûre, la capsule épaissie : on extrait le cristallin sans ouvrir celle-ci, sans issue de vitré. Le lendemain la chambre antérieure est reconstituée : mais au deuxième jour elle a disparu et l'œil est mou. Au fond d'œil, tout autour de la papille, est une large zone atrophique correspondant au degré élevé de myopie du patient. Au delà, à la distance de 1 à 2 diamètres papillaires du bord de cette atrophie, se trouve une ligne irrégulièrement circulaire de couleur gris sombre, interrompue en haut et en bas par deux traits brefs. De la partie inférieure de cette ligne se détachent horizontalement quelques stries courtes obscures. Les vaisseaux rétiniens sont interrompus au niveau de la ligne circulaire et émergent de nouveau au delà, mais déviés : il s'agit donc d'un pli étroit des membranes oculaires formant la ligne circulaire. Déplacement parallactique très accusé à l'image renversée.

Si la plicature avait été formée par la rétine seule, elle eût été transparente et d'un gris clair. La choroïde noire participait donc à sa formation : c'était donc un détachement circulaire de la choroïde.

Le lendemain, l'image ophtalmoscopique est tout autre. Le pli circulaire a disparu et à sa place on voit des stries claires étroites, à bords nets, avec une direction à peu près concentrique à la papille. En même temps du côté nasal s'aperçoit un décollement choroïdien d'aspect ordinaire.

Le jour suivant, ce décollement a augmenté, et la choroïde s'est détachée sur une grande étendue en bas et du côté temporal. En haut, un décollement très aplati est visible.

Les décollements restèrent stationnaires pendant quelques jours puis s'aplatirent peu à peu pendant que se reconstituait la chambre antérieure. Au bout de 15 jours, celle-ci est normale ; il n'existe plus qu'un décollement très aplati sur les côtés nasal et temporal. Le malade avec + 5 D. compte les doigts à 3 mètres, mais il y a de nombreuses plaques atrophiques dans la région de la tache jaune.

Il est probable que le pli circulaire qui fut visible pendant un jour s'est formé sous l'influence de l'amincissement extraordinaire qui dans les yeux très myopes, se fait sur la sclérotique. La dépression fut causée par la poussée du tissu adipeux de l'orbite sur le segment postérieur du globe, poussée à laquelle s'est jointe l'action des quatre

muscles droits tirant, par leur élasticité, l'œil en arrière. Quand par la formation du décollement choroïdien, l'œil fut plus rempli, la dépression du segment postérieur de la sclérotique disparut.

II. — **De la cataracte traumatique**, par M. F. Bahogoi (de Pavie), p. 2834-2850.

La cataracte traumatique, plus fréquente en général chez les hommes, est plus commune chez la femme pendant la jeunesse. L'œil droit est le plus atteint. Les corps vulnérants le plus fréquemment en cause sont les épines des branches d'arbustes.

L'iritis est un symptôme constant de l'affection, mais le glaucome secondaire et l'ophtalmie sympathique sont rares.

Chez les enfants la résorption spontanée est impossible, l'opération est toujours indiquée. Le mode opératoire est imposé par les circonstances.

III. — **Contribution à l'étude clinique et anatomique du lymphome de la conjonctive et du tarse**, par M. C. Baslini (de Milan), p. 2850-2853 (avec fig.).

Chez un enfant de 10 ans, la paupière supérieure de l'œil gauche a commencé à se tuméfier il y a deux mois : actuellement, l'ouverture de l'œil est impossible. A l'examen, fort épaississement de cette paupière : sur la conjonctive tarsienne grosses granulations rougeâtres. Diagnostic : granulations de la conjonctive tarsienne.

Traitement. — On se propose de faire l'ablation totale du tarse et de la conjonctive :

Séparation au couteau de Græfe de la couche cutanée et de la couche tarso-conjonctivale. Suites opératoires bonnes.

Chez le malade revu 7 mois après, la paupière supérieure est normale d'aspect et fonctionne bien ; la surface interne présente un tissu cicatriciel lisse. V = 2/3.

L'examen histologique du fragment excisé fit voir qu'il s'agissait d'un lymphome de la conjonctive et du tarse.

Wiestnik Ophtalmologuii

Analysé par M. H. Frenkel.

T. XXIV. — Janvier-Février 1907.

1. — **Deux cas de tumeur intraoculaire dans des yeux atrophiques**, par M. E. Neezk, p. 1.

Le premier cas chez une fillette de 18 mois avait donné lieu à quelques difficultés de diagnostic (phénomènes de méningite, pseudogliome, cyclite hémorragique), mais a abouti à l'énucléation malgré les variations dans la tension oculaire. L'examen anatomique montra d'une part l'existence d'un gliome de la rétine remplissant toute la

cavité oculaire ; d'autre part, des phénomènes de choroïdite et d'irido-cyclite intenses et étendues avec évolution vers l'atrophie et la rétraction. Le tissu néoplasique était par endroits nécrosé et en voie de dégénérescence régressive. Il s'agissait probablement d'une atrophie par irido-cyclite, comme l'avait montré également l'évolution clinique (injection périkératique, myosis, diminution de volume du globe, hypotonie, douleurs à la pression de la rétine ciliaire sans douleurs spontanées).

Le deuxième cas concernait une femme âgée, opérée 6 ans auparavant pour un cysto-sarcome du sein. On dut pratiquer l'énucléation d'un globe à cause d'une tumeur dont la structure histologique était celle d'un sarcome alvéolaire mélanique. Pour MM. Niedelski et Wyssokovitch il s'agirait d'une tumeur primitive ; M. Orth (de Berlin) pensait au contraire qu'elle était secondaire et que le sein pouvait contenir des foyers alvéolaires. Mais ce qui était plus intéressant encore c'est l'existence, au milieu de cette tumeur, de diverses parties nécrosées. Cliniquement on avait constaté des alternatives de poussées glaucomateuses et de phénomènes d'hypotension ; en deux ans, il y a eu 3 accès de glaucome, d'abord de 4 semaines, puis de 2 semaines de durée, tandis que la phase d'atrophie passagère a duré de 6 à 19 mois.

II.— **Observations cliniques sur l'action de la partie violette du spectre de l'arc voltaïque sur les affections de la cornée**, par M. V. P. Franck, p. 26.

L'auteur s'est servi du dispositif Neznamoff modifié. La lentille plano convexe de 8 dioptries avait un diamètre de 9, 5 cm. Au lieu de la chambre, il se servait d'une cuve plate de 1, 5 cm. d'épaisseur pour la solution de sulfate de cuivre et de 10, 5 cm. de hauteur sur 10 cm. de longueur. L'exagération des douleurs et de la photophobie ne s'observaient que si les séances étaient plus longues que de 6 minutes ; parfois il fallait les abréger jusqu'à 4 et même 1 minute 1/2. La distance de la lentille de la source lumineuse était de 36 cm., celle de la cuve et de la lentille était de 11 cent. et celle de l'œil et de la cuve de 13 cm. environ. En se basant sur 8 observations rapportées *in extenso*, l'auteur conclut :

1° L'extrémité bleu-violette du spectre de l'arc voltaïque agit sur les nerfs vaso-moteurs et sensitifs de l'œil ;

2° Les rayons agissent favorablement sur la marche des affections inflammatoires de la cornée en affaiblissant les phénomènes de destruction et en renforçant le pouvoir de régénération des tissus.

III. — **Observations ophtalmologiques**, par M. J. Varchavski, p. 47.

1° *Cas de paralysie récidivante du moteur oculaire commun.* — Dans les antécédents, il y avait un traumatisme crânien et du paludisme chronique. Sous l'influence de l'arsenic et de la quinine, les accès sont devenus plus rares et plus faibles. Malgré cela, l'auteur reste sur la

réserve quant à la nature de ces accès dont il admet seulement le caractère organique et la localisation périphérique (névrite périphérique d'origine indéterminée).

2° *Cas de dacryoadénite double aiguë.* — Cette nouvelle observation d'adénopathie symétrique des glandes lacrymales vient s'ajouter à celles récemment publiées par M. Sneguireff dans le même *Wiestnik.* L'auteur a appliqué localement le froid, ayant eu l'occasion d'observer l'affection au début, et s'en montre satisfait.

IV. — **Tumeur primitive du nerf optique,** par M. A. J. Sytcheff, p. 55.

Il s'agit d'un paysan de 32 ans porteur d'un fibro-mélano-sarcome globo-cellulaire dur.

V. — **Résorption du sac capsulaire après une opération atypique de la cataracte chez un enfant,** par M. A. V. Natanson, p. 57 (V. aussi *Klin. Monatsb. für Augenheilk.*, février 1907).

Après une dicision de la capsule aux deux yeux, on constate le lendemain une luxation des deux cristallins dans la chambre antérieure. Dans la suite, les capsules ont été complètement résorbées, comme dans le cas de Augstein et Ginsberg.

Mars-Avril 1907.

I. — **Sur les indications oculaires de l'accouchement provoqué et de l'avortement,** par M. F. F. Hertman, p. 145.

Tout le monde est d'accord que, dans la rétinite albuminurique, dans l'amaurose urémique, l'accouchement prématuré est nettement indiqué pour sauver la vie de la mère. Mais il est des cas, peu étudiés dans la littérature, où la grossesse exerce une action néfaste sur l'affection oculaire, sans qu'il y ait danger direct ni pour la vie de la mère, ni pour la vie du fœtus. Ce sont des cas de ce genre qui ont fixé l'attention de l'auteur qui se demande s'il n'est pas permis de sacrifier l'enfant pour conserver la *vue* de la mère.

L'auteur rapporte d'abord 4 cas d'affections graves de la cornée chez des multipares anémiques, à mauvais état général. La kératite débute dans les derniers mois de la grossesse, prend d'emblée une allure grave, ne cède à aucun traitement et ne guérit qu'après l'accouchement ou même seulement après le sevrage. Comme résultat, leucome total ou partiel, voire même atrophie du segment antérieur du globe, donc amblyopie ou amaurose.

La kératite débute toujours au centre de la cornée, sous forme d'un trouble épithélial à configuration ronde. Au niveau de ce trouble apparaît ensuite une ulcération qui creuse rapidement en profondeur en même temps qu'elle s'étend en surface. Cet ulcère a une tendance à la perforation avec enclavement de l'iris. A la suite de la perforation, le processus ne s'étend plus, mais l'ulcère ne guérit pas ; souvent même l'ulcère continue après la perforation et toute la cornée se détruit. Les phénomènes réactionnels sont peu prononcés : pas de photopho-

bie peu d'infection, mais il y a un peu de chémosis. La sensibilite cornéenne est obtuse. Pas de douleur. En somme, tableau de kératite de l'inanition, comme après les maladies graves, les cachexies, les hémorragies abondantes, les suppurations chroniques.

Les quatre autres observations concernent des cas de névrite optique par stase, de rétinite albuminurique, de cataracte molle, d'iritis avec occlusion pupillaire. Dans tous ces cas, l'auteur pense qu'un accouchement provoqué aurait pu empêcher l'évolution rapide des lésions.

II. — **Sur la radiographie et l'énucléation de l'œil dans les cas de corps étranger**, par M. S. S. Golovine, p. 156.

Avant d'énucléer un œil dans lequel avait pénétré un grain de plomb, l'auteur a cherché à établir par un procédé de radiographie approprié si le corps étranger se déplaçait pendant les mouvements du globe ; ce n'est qu'après s'être assuré que le corps étranger n'était pas en dehors de l'œil, que l'énucléation de ce dernier fut pratiquée.

III. — **Sur le procédé de Bier**, par M. Koubli, p. 167.

Voici les conclusions des recherches de l'auteur sur l'application des ventouses de Bier-Klapp dans les orgelets, blépharites suppurées, abcès (30 cas) et dans les dacryocystites phlegmoneuses aiguës, subaiguës et chroniques, avec ou sans fistules (15 cas) :

1° Dans les affections inflammatoires des paupières, le procédé de Bier peut avoir de bons effets, mais en raison des difficultés techniques de son emploi, il n'est applicable que dans les cas exceptionnels ;

2° Dans les dacryocystites phlegmoneuses circonscrites, c'est un moyen adjuvant très précieux dont l'effet est à recommander.

IV. — **Double (?) tarse de la paupière**, par M. Adamuck, p. 177.

Il s'agit d'un cas d'épitarse (Schappringer) analogue à celui que Kadinski a décrit dans le même journal (V. *Annales d'ocul.*, mars 1907, p. 255).

V. — **Casuistique des formes rares d'affections cornéennes**, par M. E. G. Lazareff, p. 180.

Cas d'ulcère syphilitique de la cornée, de gomme de la cornée et de lupus érythémateux de la cornée.

VI. — **Sur les affections syphilitiques de l'œil**, par M. P. Prokopenko, p. 185.

Revue générale avec statistiques personnelles de l'auteur.

IV. — ANALYSES BIBLIOGRAPHIQUES

Lèpre oculaire, par K. Grossmann (*The British Medical Journal*, janvier 1906).

Il s'agit de quelques observations faites à la léprosie de Laugarnes (Islande), au cours de deux visites en 1901 et 1904.

Le but de l'auteur n'était pas seulement de se former une idée de la fréquence de la lèpre de l'œil et de ses annexes,mais aussi de constater, chez les malades déjà atteints, les changements opérés durant les trois années d'intervalle.

En 1901, lors de la première visite, la léproserie islandaise de Laugarnes contenait 59 patients et lors de la seconde visite, en 1904, il ne restait plus que 39 des anciens patients, les 20 autres ayant succombé à la maladie. D'un autre côté 21 nouveaux malades avaient été admis, de sorte qu'au cours des deux visites 80 patients avaient été observés. A l'ouverture de la léproserie en 1898, il y avait à peu près 180 lépreux dans tout le district comprenant alors une population de 60.000 habitants dispersés sur un espace plus grand que l'Irlande.

En Islande comme ailleurs la forme tubéreuse est plus fréquente et plus dangereuse que la forme nerveuse.

Sur les 59 patients vus en 1901, 34 étaient atteints de la forme tubéreuse et 25 de la forme nerveuse. En 1904, 16 de la première catégorie étaient morts et 4 seulement de la seconde : de sorte qu'il y avait 18 survivants de la forme tubéreuse et 21 de la forme nerveuse.

De même les progrès des affections oculaires sont plus rapides et plus graves dans la forme tuberculeuse que dans la forme nerveuse. Ainsi chez les 18 malades du type tuberculeux vus dans les deux occasions, la maladie avait fait des progrès considérables en 1904, tandis que sur les 21 cas nerveux, la maladie était restée stationnaire.

Pour ce qui est de la lèpre oculaire, l'auteur conclut de ses observations faites en Islande et ailleurs que la forme tuberculeuse est la forme spécifique de l'œil et que celui-ci est toujours atteint, pourvu que le patient vive assez longtemps. Dans la forme nerveuse au contraire l'œil peut rester intact si les nerfs innervant les annexes de l'œil ne sont pas atteints.

Quand l'œil lui-même est le siège de l'infiltration lépreuse et quand le tissu épiscléral est atteint, l'apparence est tellement caractéristique qu'il est impossible de s'y tromper. Généralement la région péricornéenne dans le quart ou la moitié de sa circonférence devient d'un jaune gris pâle, considérablement anémiée et cette portion légèrement translucide et élevée offre l'apparence de l'ivoire. Cette infiltra-

tion a une tendance à s'étendre surtout latéralement jusqu'à entamer toute la cornée qui devient alors opaque dans les régions atteintes.

La forme nerveuse n'a pas cet aspect caractéristique et spécifique de la lèpre. L'affection de la 5e paire produit l'anesthésie de la conjonctive et même de la cornée, et si le facial est atteint en tout ou en partie, il en résulte de la lagophtalmie avec toutes les conséquences d'une cornée sans protection contre les attaques du dehors.

Quant au traitement, l'auteur prétend qu'il y a sans doute possibilité de donner quelque soulagement dans certains cas en traitant symptomatiquement quelques-uns des désordres variés. De plus, il semble n'y avoir aucun doute que l'envahissement de l'infiltration lépreuse seraient entravé et retardé par la création d'une barrière cicatricielle comme par une incision cornéenne ou péricornéenne empêchant ainsi le tissu propre de la cornée de s'infiltrer.

Le Dr Grossmann relate ensuite ses 39 observations portant chacune le numéro des registres de la léprosie de Laugarnes, nous nous contenterons d'en analyser quelques-unes.

Obs. 8. — S. J., femme, 67 ans (lèpre nerveuse).

Juillet 1901. — Muscles frontal et sourciliers normaux. La peau du front est normale ainsi que le cuir chevelu. Lagophtalmie à gauche et à droite, plus prononcée à droite. Paupières inférieures paralysées, la droite avec ectropion. Entrebâillement des paupières de 5 millimètres à droite et de 3 millimètres à gauche. La fermeture complète des paupières ne s'obtient qu'avec effort. Sourcils et cils normaux. A droite, conjonctivite palpébrale due à l'ectropion. Un peu de sécrétion muqueuse desséchée en partie et adhérente aux cils supérieurs. Canalicule incisé.

A gauche, ancienne iritis avec synéchies. Capsule du cristallin opaque empêchent l'examen ophtalmoscopique.

A droite, l'iris est normal, à l'exception d'un petit point blanchâtre sur la marge pupillaire. A droite la peau du front est un peu anesthésiée, la conjonctive l'est moins et la cornée est normale.

Août 1904. — A droite lagophtalmie augmentée. Paupières entrebâillées de 7 millimètres. A gauche la lagophtalmie est restée la même. L'œil droit ne peut plus se fermer même avec effort et le gauche ferme à peine. Catarrhe conjonctival presque complètement disparu.

Cornée : OD. et OG. Sensibilité à peu près normale, mais il y a infiltration dans les deux quadrants inférieurs. A droite, la cornée est ulcérée. Le cristallin grisâtre est encore transparent. Chambre antérieure peu profonde. Fond de l'œil normal.

A gauche, l'infiltration du quadrant inférieur n'est pas ulcérée. Chambre antérieure plus profonde que l'œil droit. Pupille rétrécie adhérente par un exsudat blanchâtre. Cristallin opaque. Fond de l'œil invisible par suite de l'étroitesse de la pupille.

Obs. 10. — O. G.., homme (lèpre nerveuse), 43 ans.

Juillet 1901. — Muscle frontal normal ainsi que la peau du front et

les cheveux. Conjonctives un peu hyperhémiées. A gauche pinguécula développée. Les yeux sont d'ailleurs normaux. Vision normale.

Le patient est particulièrement atteint d'anesthésie des jambes.

Août 1904. — Les jambes sont mieux, mais les mains commencent à être atteintes.

Face : muscles normaux. Sensibilité de la peau normale, excepté la paupière supérieure droite.

Un peu de conjonctivite à gauche et à droite, surtout à l'ouverture des deux paupières. Vision normale. Hypermétropie gauche et droite.

Obs. 21. — O.E..., homme, 53 ans (lèpre nerveuse).

Juillet 1901. — Alité ; tous les muscles frontaux paralysés, le front lisse sans rides. Cheveux normaux excepté une extrême rareté des cils inférieurs. La sensibilité du front n'est qu'un peu amoindrie, surtout à droite à la partie interne du nez. Paupières supérieures normales, lagophtalmie paralytique à droite et à gauche de 6 à 7 millimètres. Ectropion inférieur droit et gauche ; larmoiement augmenté, légère photophobie. Conjonctives des paupières inférieures enflammées, conjonctives bulbaires presque normales.

OD. et OG., cicatrices d'anciennes ulcérations cornéennes et adhérences de l'iris. OG., pupille petite, ovale et oblique en dedans et en bas avec exsudat blanchâtre. OG., pupille plus grande, aussi ovale, avec adhérences internes. Le patient a été sous l'influence de l'atropine jusqu'à il y a deux ou trois jours. L'auteur conseille la tarsorrhaphie suivie plus tard d'iridectomie à gauche et à droite.

Août 1904. — Etat plus mauvais sous tous les rapports. Sensibilité disparue sur la partie supérieure de la face. Peau douce et luisante. Sourcils normaux, cils défectueux sur les paupières supérieures et presque totalement absents sur les paupières inférieures. Lagophtalmie gauche et droite. Ectropion des deux paupières inférieures complet à droite et presque complet à gauche. Les paupières s'écartent d'à peu près 9 millimètres.

Cornées gauche et droite ulcérées dans leurs moitiés inférieures, vision réduite en proportion à droite et surtout à gauche.

Le malade est alité. La tarsorrhaphie est de nouveau conseillée par l'auteur comme à sa première visite. Avec l'atropine, la paupière gauche se dilate irrégulièrement, la droite reste petite ; adhérences dues aux exsudats (OD., vision assez bonne, OG., très mauvaise).

Obs. 27. — M. Ih..., femme 44 ans (lèpre nerveuse).

Juillet 1901. — Muscle frontal et tissu cutané normaux. Sourcils très ténus, cils fins mais ne présentant rien d'anormal ; paupières ferment bien. La peau des paupières a perdu toute sensibilité sur la moitié temporale des paupières supérieures. Conjonctives et cornées à peine affectées.

Légère conjonctivite gauche et droite. La cornée droite présente en dehors et en bas les traces d'anciennes taies. Cornée gauche normale.

L'iris droit, en bas, et en dehors, présente une synéchie étroite ; en haut et dedans une plus grande avec opacités capsulaires au-dessous.

Cristallin : OD., légèrement opaque. OG., raie horizontale et grisâtre sous la capsule antérieure. Le fond d'œil droit n'est pas très nettement perçu mais paraît autrement normal. A gauche petit croissant ; papille mal délimitée en haut et en bas. Nystagmus léger durant l'examen ophtalmoscopique.

Août 1904. — Muscles frontaux ; le gauche légèrement et le droit beaucoup plus affectés : le sourcilier complètement paralysé, sourcils absents, cils des deux paupières inférieures presque totalement disparus. OD., ne ferme pas, les paupières restent écartées de 3 millimètres à la moitié interne.

Sensibilité : A droite considérablement réduite dans la région temporale ; à gauche la sensibilité est réduite sur la paupière inférieure et aussi diminuée sur les deux conjonctives, surtout en dedans. OD., conséquence de la lagophtalmie, la cornée dans sa moitié inférieure est complètement ulcérée. Iritis avec synéchies postérieures. OG., pupille réagit mal, cornée, etc., transparents. Cristallin : OD., opacités marquées ; vision bonne à gauche, très mauvaise à droite.

Obs. 28. — O.O..., femme, 48 ans (lèpre nerveuse).

Juillet 1901. — Gerontoxon à gauche et à droite.

Août 1904. — La peau de la face et les cheveux sont normaux. Ceux-ci sont encore presque complètement noirs. Lagophtalmie avec entrebâillement des paupières de 9 millimètres à droite et de 8 millimètres à gauche. Les deux paupières inférieures remplies de larmes. Les deux canaux lacrymaux inférieurs incisés, mais sans résultat satisfaisant. A part le gerontoxon et la réaction marquée de la pupille, diminution remarquable de la chambre antérieure des deux côtés. Cataractes commençantes, gauche et droite. Tout le reste, y compris la sensibilité, est normal.

Obs. 31. — E. L..., homme, 40 ans (lèpre nerveuse).

Juillet 1901. — Léger érythème à la moitié interne des sourcils. Ceux-ci sont très ténus, les cils sont fins et blonds et en petit nombre. Conjonctives hyperhémiées et catarrhales. Cornées gauche et droite normales ainsi que la sensibilité.

Août 1904. — Muscles frontal et sourcilier en parfaite condition. Sensibilité normale. Pas d'érythème de la peau ni des sourcils. Sourcils très clairs,cils des paupières inférieures presque absents. Conjonctives normales.

Cornées : OG. transparente, excepté l'arc sénile. Chambre antérieure petite, pupille petite avec occlusion complète. Iris d'apparence atrophique. Vision encore satisfaisante. OD., cornée transparente ; iris normal avec une pupille ovale dans le sens vertical. Fond d'œil normal.

OBS. 33. — F.J..., femme, 59 ans (lèpre nerveuse).

Juillet 1901. — Les muscles frontaux et sourciliers sont faibles mais agissent encore. Peau du front légèrement érythémateuse ; G..., n'a aucunes rides, les muscles n'agissant pas à cet endroit. OG., lagophtalmie avec entrebâillement de 6 à 7 millimètres.Pousse des poils normale. Sensibilité de la face et des paupières normale. OD., léger catarrhe conjonctival plus prononcé à OG. où la conjonctive de la paupière inférieure renversée est très hypertrophiée. OG., ectropion paralytique commençant. Conjonctive bulbaire droite hyperhémiée. Cornée gauche : ulcère superficiel s'étendant jusqu'à la région pupillaire ; le centre de l'ulcère est opaque et s'éclaircit en allant vers le limbe. OD., normale. Iris normal. Lagophtalmie devrait être traitée immédiatement.

Août 1904. — Muscle frontal mobile à la partie externe seulement, le sourcilier complètement immobile, glabelle lisse et luisante, sensibilité encore persistante, OG., lagophtalmie ; la paupière supérieure ne ferme pas et l'inférieure est ectropionnée, et s'entrebâille à la moitié interne de 6 millimètres. OD., à peu près normal.

Cornée gauche : l'infiltration remplit totalement le cadran inférieur et devient moins intense au niveau du limbe. La loupe fait voir au centre de la cornée de légères opacités invisibles à l'œil nu.Pupille étroite ; cristallin légèrement obscurci, canal lacrymal gauche a été incisé. OD., normal. Cheveux et poils partout normaux.

OBS. 35. — L. J..., femme, 41 ans (lèpre tubéreuse).

Juillet 1901. — Muscles frontaux fonctionnant, mais médiocrement. Peau du front atrophiée et lisse, absence de poils à cet endroit. Peau des sourcils cicatrisée, avec absence de poils. Les deux paupières supérieures présentent des épaississements nodulaires surtout sur le bord libre. Paupières inférieures normales ; cils des paupières supérieures presque totalement absents, ceux des paupières inférieures sont rares. Conjonctives anémiées et larmoiement augmenté. OD., l'épisclère présente de l'infiltration lépreuse en haut et en dehors O.G., en haut, en dehors et en bas infiltration lépreuse qui dans le cadran externe et très dense, d'un brun jaunâtre, et épaisse, et recouvrant la cornée jusqu'au bord interne de la pupille. Cornée droite normale. A gauche, cornée transparente seulement dans le cadran inférieur interne, infiltrée partout ailleurs ; sur la moitié externe, l'infiltration lépreuse augmente à mesure qu'elle approche de l'infiltration épisclérale. Même dans la partie transparente il y a une opacité annulaire et parallèle au limbe cornéen.

Iris : OG., pupille très étroite, occlusion complète, bord de la pupille adhérent ; la pupille est remplie par une cataracte blanche, dure et centrale. OD., pupille étroite mais ronde.

Fond d'œil : OD., examen difficile à cause de la petitesse de l'ouverture pupillaire mais paraît normal. Vision bonne, lecture facile. OG., examen ophtalmoscopique impossible.

L'auteur conseille pour l'œil gauche une kératotomie avec iridectomie en dedans.

Août 1904. — Les muscles frontaux et sourciliers fonctionnent encore, mais incomplètement. Absence de poils sur toute la figure excepté sur les paupières supérieures et inférieures gauches et sur la paupière supérieure droite où l'on aperçoit encore quelques poils par ci par là. Toute la figure présente une infiltration d'un brun bleuâtre surtout la glabelle, le nez et les joues. Pont du nez affaissé. Paupières à peu près normales comme grandeur, mais le bord libre des paupières supérieures sont épaissis, surtout en dehors. Paupières inférieures presque normales.

Conjonctives anémiées.

Episclère droit infiltré en haut, en dehors et en dedans, peu infiltré en bas. Augmentation appréciable de l'infiltration depuis 1901.

Cornée : OD., infiltrée partout excepté dans le cadran inférieur. Etat plus grave qu'en 1901.

Iris : OD., complètement adhérent ; la pupille contractée est réduite à un point marqué par un exsudat grisâtre.

Vision : OD., voit les mouvements de la main seulement. OG., l'infiltration lépreuse de l'épisclère s'étend sur la cornée. Celle-ci est aplatie, la moitié inférieure et externe est opaque, blanchâtre, excepté en dedans, ayant la forme d'un croissant en bas et en haut, laissant une partie semi-transparente à travers laquelle avec une loupe et l'éclairage latéral on peut apercevoir l'iris qui paraît normal. La pupille n'est plus visible.

Vision : O G., nulle. L'auteur pense que l'iridectomie pourrait donner quelque amélioration à droite.

M. Fleury.

V. — REVUE DES LIVRES

Leçons de thérapeutique oculaire basées sur les découvertes les plus récentes, par M. A. Darier, Paris, 1907.

Dans ces années dernières la thérapeutique s'est accrue, sinon enrichie, d'une très grande quantité de médicaments nouveaux. Il est difficile de les essayer tous et souvent malaisé de faire un choix ; et cependant dans le nombre il y en a quelques-uns de bons qu'il est utile de connaître. Et voilà un des principaux mérites du nouveau livre du Dr Darier. Très minutieusement et très complètement, il expose les propriétés, la posologie et les effets thérapeutiques de tous les nouveaux produits dont la médecine, selon nous, commence à être

submergée. Voudra-t-on savoir ce que valent comparativement la stovaïne, l'alypine ou la cocaïne, ou encore les divers sels d'argent si fort à la mode aujourd'hui, protargol, argyrol, collargol, on ouvrira le livre de Darier où tous les renseignements nécessaires sont donnés. La technique de l'application du médicament ainsi que sa posologie exacte y est exposée par le menu, ce qui est fort important pour le praticien toujours en quête de renseignements précis. Il conviendra, sans doute, de rabattre un peu de l'enthousiasme d'auteur témoigné par Darier vis-à-vis de certains produits comme la dionine ou l'argyrol, par exemple, mais, les choses étant remises au point, le praticien apprendra à user de ces médicaments dans les cas où ils donnent, en effet, d'assez bons résultats. Ce qu'il faut savoir, c'est que le livre de Darier est un excellent répertoire de notre arsenal thérapeutique récent ; à ce point de vue c'est un ouvrage très commode.

Dans une seconde partie, l'auteur passe en revue les maladies externes de l'œil, conjonctivites et kératites, au point de vue de leur traitement. Nous retrouvons ici, nécessairement, la thérapeutique particulière de l'auteur et c'est pourquoi je l'aime moins, parce que je reste dans beaucoup de cas partisans des anciennes méthodes. La dionine, par exemple, à mon sens, joue un rôle trop important dans le traitement des kératites ; j'ai expérimenté personnellement ce médicament et je puis affirmer que ses indications se restreindront de plus en plus, car son action en bien des cas reste plus que douteuse.

En somme ce que je reproche au livre de Darier, c'est d'exposer avec trop de faveur toutes les nouvelles méthodes thérapeutiques actuelles, depuis l'emploi du sérum de Römer dans les ulcères de la cornée qui n'a pas fait ses preuves définitives, jusqu'à la tuberculine, le radium dans les granulations, etc. Mais ce reproche est plutôt un compliment, car ce livre permet au lecteur de se renseigner très complètement sur ce qui a été proposé tout récemment dans un cas donné. En ce qui nous concerne, je conserverai les leçons de thérapeutique à la portée de ma main pour y puiser un renseignement en cas de besoin, et je conseille à nos lecteurs d'en faire autant.

V.

Rétinoscopie, par J. Thorington, 5e éd., P. Balkiston's Son and C°, Philadelphie, 1906, 67 p., 54 fig.

Le *Manuel de rétinoscopie* de J. Thorington est essentiellement pratique ; le fait que la première édition parut en 1897 et la cinquième neuf années plus tard prouve le succès du travail. L'auteur a construit antérieurement (1875) un œil artificiel (chez Wall et Ochs à Philadelphie) très utile aux commençants, fort pratique et d'un prix minime. Cet œil se compose de deux tubes qui glissent l'un dans l'autre ; la face antérieure d'un tube porte une graduation par méridien et une lentille de + 16 D ; la face postérieure porte une concavité avec la repro-

duction colorée d'une rétine normale ; en faisant glisser les tubes on peut produire un œil emmétrope, hypermétrope, myope ; le degré de réfraction se lit sur le tube. De plus, en 1897, l'auteur a construit quatre verres qui se placent dans une des rainures au devant de l'œil artificiel ; le premier verre est un cylindre plano-concave de 2 D ; une de ses moitiés porte dans le même axe un cylindre plano-convexe de 4 D ; on obtient ainsi un cylindre à double foyer — 2 D et + 2 D. A la skiascopie ce verre démontre le mouvement coupant des ciseaux. Un second, verre est plan et porte au centre une petite lentille convexe de 3 D, d'environ 4 millimètres de diamètre ; elle donne l'image du kératocône. Le troisième verre est analogue au second, mais au centre il a une valeur de — 2 D ; enfin, le quatrième donne la figure d'une cataracte commençante. L'axonomètre, la cheminée pour la source lumineuse avec diaphragme-iris, le miroir pliant protégeant le verre sont des instruments très pratiques. Des figures complètent ce livre extrêmement clair et fort pratique.

PERGENS.

L'ophtalmoscope et son mode d'emploi, par J. THORINGTON, 1906. P. Blakiston's Son and C°, Philadelphie, 298 p., 73 fig., 15 pl. coloriées.

Cet ouvrage est destiné à ceux qui commençent l'étude de l'ophtalmoscopie et aux praticiens qui ne peuvent étudier les grands atlas. On y verra l'exposition remarquablement claire que fait l'auteur des caractères du fond normal et des altérations pathologiques, les points essentiels de la réfraction, de l'acuité visuelle ; pour cette dernière l'auteur reproduit des textes de Randall, Gould et Snellen et sa modestie l'empêche de reproduire ses propres optotypes. Les planches très bien exécutées sont l'œuvre de Margaretta Washington.

PERGENS.

VI. — NOUVELLES

— M. Barabascheff est nommé professeur ordinaire à la faculté de médecine de Charkow.

— Le D[r] Schenkl est nommé professeur ordinaire à l'Université de Prague.

ANNALES D'OCULISTIQUE

Tome CXXXVIII. — 3e Livraison.
SEPTEMBRE 1907

I. — TRAVAUX ORIGINAUX

CONTRIBUTION HISTORIQUE ET CLINIQUE AU TRAITEMENT DES DACRYOCYSTITES PAR LA CRÉATION D'UNE VOIE NOUVELLE A TRAVERS L'UNGUIS

par MM. **Lagrange**, Agrégé, Chirurgien-oculiste aux Enfants-Assistés
et **Aubaret**, Chirurgien-oculiste du Bureau de Bienfaisance.

Le traitement des dacryocystites rebelles par la création d'une voie artificielle aux larmes n'est pas aussi ancien qu'on semble le supposer.

A notre époque, il est complètement abandonné et il est curieux de constater qu'à part de rares tentatives isolées, cette méthode thérapeutique est à peu près oubliée aujourd'hui.

La perforation de l'unguis a été pratiquée pour des motifs très divers. A ce sujet, il règne une certaine confusion dans les écrits des auteurs qui ont étudié la chirurgie lacrymale. Les interventions des anciens, dont un temps opératoire particulier consistait à perforer la paroi osseuse et la muqueuse nasale correspondante, étaient très différentes par le but poursuivi de celles des modernes.

La perforation de l'unguis pour livrer passage aux larmes n'a été faite, à proprement parler, qu'au XVIIIe siècle. Il importe tout d'abord de bien établir ce point intéressant.

Il suffira pour cela d'indiquer brièvement quelles idées pathogéniques régnaient aux diverses époques, pour comprendre que les anciens et ceux qui les ont suivis ne pouvaien avoir même l'idée de créer une voie artificielle aux larmes.

Avant Vesale et Fallope (1), par conséquent avant le xvi[e] siècle, on ne connaissait pas l'anatomie des voies lacrymales. A plus forte raison ignorait-on leur rôle physiologique. Nous ne pouvons donc attribuer aux tentatives faites par les guérisseurs d'œgilops du temps de Galien, de Paul d'Egine et de Celse, d'avoir eu pour but de rétablir une voie d'écoulement aux pleurs à travers l'unguis. Galien (2) fut un des rares anciens qui aperçut les points lacrymaux : mais il les regardait comme des orifices glandulaires qui versaient un liquide vers la conjonctive. La doctrine de Galien régna jusqu'au xviii[e] siècle même après la découverte du sac lacrymal, comme nous allons le voir.

La perforation de l'unguis était utilisée dans un autre but.

Galien s'exprime ainsi : « Quelques-uns au lieu de cautériser, perforent l'os avec un trépan perpendiculairement au nez. »

Paul d'Egine (3) écrit : « Quelques-uns après l'excision des chairs appliquent le trépan et ouvrent ainsi aux *larmes* (?) (4) ou au pus un passage dans le nez. »

Si nous reproduisons avec commentaires ce passage de Paul d'Egine, c'est parce qu'il semble que ce dernier ait fait allusion à une voie artificielle à créer aux pleurs. En réalité, il s'agit d'un mode d'évacuation pour le pus provenant de l'œgilops mélangé peut-être aux sécrétions conjonctivales.

Paul d'Egine d'ailleurs désapprouve les partisans de cette méthode ou du moins il la réserve pour le cas où l'os est carié.

Dans l'antiquité, on supposait en effet que la carie de l'unguis était la cause de l'interminable suppuration de l'œgilops (5). D'où le conseil répété par Galien, Paul d'Egine et

(1) Fallopii, *Observ. Anatom. in oper. omn. Franco furti*, 1584, p. 478.
(2) Galien, *Op. De compos medicam. secund. loc.*, lib. V, cap. 2.
(3) *Pauli Eginetæ*. Lib. 6. cap. 12.
(4) Ce mot larmes, ainsi traduit, a naturellement suggéré l'idée que ces procédés avaient pour but d'établir une voie artificielle. Or les mots grecs et latins ne signifient pas larmes. D'ailleurs les uns citent cette phrase de Paul d'Egine en la traduisant par « *l'eau* », d'autres par « *l'humeur* ». Le mot larmes est dans tous les cas celui qui traduit le plus mal la pensée des anciens.
(5) Malgaigne, Th. d'agrégation, 1838. — Quel est le meilleur traitement pour la fistule lacrymale ? Malgaigne appelle à tort *anchilops* l'abcès prélacrymal et *œgilops* la fistule consécutive. L'œgilops est la tumeur lacrymale plus ou moins enflammée. Les anciens confondaient il est vrai, eux aussi, sous le nom d'œgilops

Celse de cautériser avec le fer rouge jusqu'à l'os et de ne pas craindre même de détruire l'os par le feu, conseil sur lequel insistait Desmarres.

Galien (1) reproduit la façon d'opérer d'Archigène. Ce dernier faisait à l'os plusieurs trous, *cum tenui perforato terebello*.

Or, c'est là un point essentiel sur lequel il importe de préciser, Archigène et les anciens ne voulaient nullement créer une voie nouvelle au pus ou aux humeurs conjonctivales, puisqu'ils ignoraient totalement le trajet de la voie habituelle des larmes. Ces cautérisations profondes, ces perforations multiples en devaient favoriser l'exfoliation. *Discident enim squamæ sanabuntur*.

Telles sont les idées directrices de la chirurgie lacrymale dans l'antiquité. Pour expliquer le succès qu'obtenaient les anciens, malgré leur ignorance complète de l'anatomie et de la physiologie de l'appareil lacrymal, il faut nécessairement admettre ou bien qu'ils détruisaient le sac en totalité par le cautère, ou bien qu'ils faisaient par la perforation de l'unguis, un drainage suffisant pour permettre la cicatrisation rapide et complète de la plaie cutanée.

Dans tous les cas, avec l'emploi du fer rouge, ce drainage s'exécutait par la double voie cutanée et nasale. Or, comme la plupart des guérisseurs d'œgilops en cautérisant fortement, jusqu'à l'os, obtenaient un drainage suffisant par la plaie cutanée, ils jugeaient la destruction de l'unguis inutile. Voilà pourquoi Paul d'Egine blâme leur conduite et se borne à signaler leur façon d'opérer sans l'adopter lui-même.

Les Arabes et le Moyen âge reproduisent les procédés des anciens. On pratique en s'inspirant des mêmes doctrines, la cautérisation de l'os supposé carié, sa perforation à l'aide du cautère. Telle est la technique d'Abucasis (2).

Si la cautérisation est suivie de récidive, il intervient à nouveau et cette fois traverse l'unguis.

---

et d'anchilops des affections différentes. Cette confusion se dégage du texte de Celse. — Cf. Celse, lib. VII, sect. VII, cap.7. Cf. également Anagnostakis, *Contribution à l'histoire de la chirurgie oculaire chez les anciens*. Athènes, 1872, Cf. *Ann. d'oculistique*, t. XLII, p. 102.

(1) Galien, *De comp. medicam. secund. loc.*, lib. V, cap. 2.

(2) Edition de Channing, p. 43.

Au Moyen-Age, Jean de Vigo, G. de Salicet usent des mêmes procédés, perforent l'unguis *ut sanies per nasum fluat* (1).

Jusqu'au XVIIIe siècle, on reste toujours dans l'ignorance la plus complète de la physiologie des voies lacrymales. Même après les descriptions anatomiques de Fallope, qui datent de 1561 les idées erronées de Galien sur les points lacrymaux persistèrent quelque temps.

Fallope constata le premier ce phénomène du reflux que croyait avoir découvert Anel. Par les points lacrymaux, il vit sourdre le contenu liquide ou muco-purulent du sac. Mais, comme ses contemporains, il croit que le sac sécrète une humeur lacrymale et que la plus grande partie des larmes sort par les points lacrymaux. La vérité physiologique semble dater de 1707.

C'est Antoine Maître Jan (2) qui affirma le premier que les tumeurs lacrymales sont le plus souvent causées par la matière même des larmes qui s'amasse dans le sac lacrymal à cause de quelque obstruction de ses conduits.

Peu après, nous voyons J.-L. Petit formuler sa théorie du siphon.

Il résulte de ce rapide aperçu que la véritable doctrine, qui proclame la possibilité de la cure de la dacryocystite par la création d'une voie nouvelle aux larmes, ne remonte ni à l'antiquité ni au moyen age, mais bien au XVIIIe siècle.

L'idée première, basée sur une physiologie plus exacte de l'appareil lacrymal, semble appartenir à Woolhouse. Malgai-

(1) Pour montrer combien encore au moyen âge les conceptions des anciens étaient souveraines, nous reproduisons la citation de Bienvenu de Jérusalem que nous empruntons à Pansier (Cf. *Encyclopédie française d'ophtalmologie* de LAGRANGE et VALUDE, art. *Histoire de l'ophtalmologie*, t. I) : « Nous, Bienvenu de Jérusalem à qui le Christ a donné la vraie expérience et connaissance de toutes les infirmités des yeux, nous disons que les larmes sortent par le point des paupières qui est à côté du nez lequel point est appelé lacrymal. Semblablement elles sortent de la paupière supérieure comme de l'inférieure, et il y a deux pertuis assavoir un à chaque paupière. Si vous voulez vous en assurer et quitter l'erreur des anciens, regardez en le grand lacrymal, à l'extrémité pointue de la paupière, là où finissent les cils, vous trouverez un pertuis d'où sortent les larmes, un semblable pertuis existe à la paupière supérieure... Les larmes qui sortent par la paupière inférieure viennent du cœur quand quelqu'un a grande douleur... celles qui viennent de la paupière supérieure procèdent du cerveau à cause de quelque corruption ou abondance des humeurs ».

(2) MAITRE JAN, *Traité des maladies de l'œil*. — Maitre Jan nous apprend que son chapitre de la fistule lacrymale était écrit en 1701 (Note de MALGAIGNE, Thèse d'agrégation, 1838).

gne nous dit dans une intéressante note de son travail : « Le procédé de Woolhouse se trouve spécialement décrit dans une thèse soutenue par Platner en 1724 : *De fistula lacrymali.* Platner, à la vérité, a reproduit ce procédé dans sa « Chirurgie » mais avec moins de détails, et ce qui est très singulier *sans l'attribuer cette fois à l'oculiste anglais*. Woolhouse lui-même n'a rien écrit sur ce sujet.

« Je dois faire ici une remarque qui paraîtra assez curieuse, c'est que le procédé de Woolhouse n'a été depuis Platner bien décrit nulle part. Sabatier même l'a reproduit inexactement. *Avant de perforer l'unguis Woolhouse enlevait complètement le sac lacrymal* ; et pour ne laisser aucun doute à cet égard on me pardonnera sans doute de reproduire le texte même de Platner :

« In eo vero omnes hactenus auctores qui de fistula lacrymali egerunt, lapsos esse observamus, quod quidem pertusinem ossis lacrymali commendaverint, sacci lacrymalis autem extirpationem plane neglexerint ; hœc vero ideo necessaria omnino existit quod si chirurgo minus pensi est, lacrymæ, quæ semper ad has partes distillant denuo subsistunt, putrefiunt et novam sœpe fistulam generant. Evellitur vero ejus superior portio, transversa facta incisione, ad locum quo meatus lacrymales in eum terminantur, specillo per nos immisso, quod chirurgum, ne collo fistulæ decipiatur, de sacci lacrymali situ certiorem reddit. »

« Le premier temps de l'opération achevé, Woolhouse perforait l'unguis, mettait dans le trou des tentes les premiers jours ; puis quand la plaie était bien nettoyée, il remplaçait les tentes par une canule en or, en argent ou en plomb de 6 *à 8 lignes de longueur*, selon la conformation du nez, légèrement conique et munie à son orifice extérieur d'un rebord assez large pour affaisser les chairs qui auraient pu s'élever dans le sac lacrymal. Cette canule mise en place, à l'aide de l'introduction d'un stylet et de fréquentes injections, il dirigeait les conduits lacrymaux vers le nouveau conduit ; et quand les larmes commençaient à prendre cette voie il substituait à cette première canule une seconde de même longueur, également conique, mais sans rebord à son ouverture. Puis il cicatrisait la plaie extérieure et pendant quelques mois il faisait porter à

ses malades un compresseur pour maintenir la canule en place. Si elle venait à tomber par la suite dans les narines, la voie nouvelle était faite et ne laissait point à craindre de récidive. »

« La description de cette canule nous paraît intéressante à un autre titre : c'est que nous verrons dans l'histoire du traitement par la canule que la filiation est manifeste entre celle de Woolhouse et toutes celles que l'on a imaginées depuis. »

Nous relèverons dans cette note de Malgaigne deux points importants. Tout d'abord l'extirpation du sac lacrymal attribuée aujourd'hui par les auteurs à Platner lui a été inspirée par Woolhouse. On s'explique pourquoi en Allemagne on l'attribue à Platner, puisque ce dernier après avoir rapporté tout au long dans sa thèse le procédé de Woolhouse le décrit ensuite dans sa « Chirurgie » comme un procédé qu'il a seul mis en usage, laissant à ses lecteurs l'idée qu'il en est le premier l'inventeur.

En second lieu, il est permis de constater que Woolhouse croyait pouvoir créer une voie nouvelle aux larmes, alors qu'il pratiquait ce que l'on peut appeler une cure radicale avec drainage nasal. Nous entendons par là qu'il enlevait d'abord le sac et qu'il faisait ensuite communiquer avec le nez la cavité restée vide.

Ce procédé a été repris, dans un autre but, et avec quelques modifications de détail, par l'un de nous en 1904 pour traiter la dacryocystite comme une sinusite (1).

Woolhouse, comme on l'a vu, perforait l'unguis surtout dans le but d'introduire une canule.

Les imitateurs de Woolhouse ne manquèrent pas. Nous emprunterons à Lavie (2) l'énumération des chirurgiens qui s'inspirèrent de ce procédé. Mais nous ne pouvons textuellement le citer parce que dans son très intéressant travail l'auteur mélange et confond les procédés des anciens et ceux des chirurgiens modernes. L'erreur dans laquelle il est tombé comme tant d'autres, montre qu'il ne distingue pas la différence

(1) Aubaret, La cure radicale des dacryocystites d'origine nasale. *Ann. d'ocul.*, t. CXXXII, août 1904.

(2) Lavie, *Contribution à l'étude de la cure radicale des dacryocystites par l'extirpation totale du sac lacrymal.* Th. de Bordeaux, 1904-1905, p. 35.

fondamentale qui existe entre le but et la technique opératoire de ces diverses méthodes. Si nous insistons sur ce point c'est, qu'à notre avis, la perforation de l'unguis, loin d'être un temps principal de la technique opératoire, n'est au résumé qu'un temps secondaire. Lavie, à propos du procédé de Woolhouse écrit : « Il n'y ajoutait pas la destruction du sac ». Il est possible que plus tard des auteurs aient reproduit son procédé sans insister sur ce point, pourtant essentiel, de sa technique.

Lacharrière (1690) et Dionis (1707) que Lavie cite après Woolhouse, pratiquaient la technique des anciens. Les chirurgiens du XVIII[e] siècle qui ne détruisaient pas le sac et poursuivirent après Woolhouse la création d'une véritable voie artificielle sont : Boudon, Saint-Yves (1722), Lamorie (1729), Scobinger (1730), Monro (1735), G. de Lafaye (1737), Hunter Sharp (1747), Ravaton, Pott (1751), Pellier de Quengsy (1783), Bell (1785), Scarpa, Richter (1789), Nicod, Montain.

Au XIX[e] siècle cette opération est reprise par Talrich (1) (1823), par Kerst (1844), Reybard (1848), Demarquay (2) (1858), Debout (3) (1856), Foltz de Lyon.

La tentative la plus récente que nous connaissons dans le but de rétablir un cours artificiel aux larmes est celle de Toti de Florence (4).

Dans cet aperçu historique nous avons surtout tenu à indiquer la différence essentielle qui existe entre les méthodes thérapeutiques des anciens et celles des modernes. Pour expliquer l'abandon des méthodes modernes, malgré les nombreux succès incontestables qu'elles avaient permis d'obtenir, il faut signaler ici qu'à la même époque (1713), Dominique Anel imagina ces procédés de cathétérisme par les points lacrymaux et compléta ce cathétérisme des canalicules et du canal nasal par des injections. Nées à la même époque, la méthode du cathétérisme et celle de la création de voies artificielles furent aussitôt rivales.

---

(1) Talrich, Description d'un perforateur lacrymal, 1823, *Journ. du diction. complem. des sciences médicales*.

(2) Demarquay, *Union médicale*, n° 148 ; *Ann. d'ocul.*, t. XXXI, p. 86 ; *Union médicale*, 1858.

(3) Debout, De la trépanation de l'unguis, *Bull. de thérap.*, 1856.

(4) Toti, Nouvelle méthode conservatrice du traitement radical des suppurations chroniques du sac lacrymal (Dacryocystorhinostomie), *Clinica moderna*, Florence. 1906, n° 33 ; *Policlinico*, vol XI-C, 1904.

Les idées qui inspiraient alors lès grands chirurgiens étaient les suivantes :

Elles accordaient une part considérable à l'obstacle mécanique. On venait d'apprendre après Maître Jan le cours normal des larmes ; la dacryocystite est due à une obstruction à ce cours normal. C'est là l'idée dominante. L'infection, la suppuration sont mises au second plan.

Ces idées règnent encore au début du XIXe siècle : elles guident la chirurgie de cette période : Dupuytren, Lisfranc, etc. Malgaigne les adopte dans sa thèse. On les retrouve dans les traités classiques en honneur dans cette période, Saint-Yves, Heister, Demours, etc.

Plus tard,une réaction met l'obstacle mécanique au second plan et l'infection au premier.

Néanmoins l'obstacle mécanique qui succède à une infection légère, toujours primitive, aggrave constamment les symptômes. Si une infection primitive survient sur un terrain favorable ou prédisposé, elle détermine tout d'abord une obstruction des voies lacrymales, cette obstruction agissant à son tour s'oppose au drainage naturel des sécrétions pathologiques et provoque les accidents suppuratifs et inflammatoires de la dacryocystite. Les doctrines les plus récentes, en accordant à l'obstacle mécanique son véritable rôle pathogénique, ont permis d'éliminer ces rapprochements erronés, sources de tant d'erreurs thérapeutiques, des voies lacrymales avec les voies urinaires.

Pendant toute une longue période, certains chirurgiens se sont ingéniés à vouloir pratiquer la dilatation progressive, le cathétérisme avec des sondes de diamètre graduellement croissant, comme pour vaincre un rétrécissement uréthral.

Aujourd'hui deux notions capitales doivent dominer la chirurgie lacrymale ; celle du drainage d'une part et celle du curettage d'autre part. Celle du curettage conduit naturellement à la notion du curettage total, c'est-à-dire à la destruction complète de l'appareil lacrymal. La destruction par le feu, par le cautère, comme le pratiquaient les anciens, ou la suppression du sac et du canal par l'extirpation totale, sont des méthodes équivalentes d'un curettage total. Elles réalisent

plus facilement la destruction complète des voies lacrymales supposées incurables.

A l'heure actuelle, il semble que les chirurgiens tendent à généraliser l'emploi de ces méthodes radicales.

Nous sommes les premiers à reconnaître l'avantage de ces méthodes dans certains cas déterminés. Mais sans vouloir en discuter ici les indications, nous devons reconnaître que ce n'est pourtant pas là une chirurgie idéale.

Aussi avons-nous essayé de réhabiliter ces procédés du XVIIIe siècle qui n'ont jamais été utilisés à vrai dire avec les moyens et les ressources dont dispose aujourd'hui la chirurgie contemporaine.

En effet, la méthode des cathétérismes doit être considérée comme une méthode de drainage par la voie naturelle. Quelquefois ce drainage aboutit à la guérison complète, au retour de la perméabilité lacrymale. Mais le fait n'est pas si fréquent qu'on pourrait le supposer. Et ceux qui ont suivi des malades des années seront sûrement de l'avis de Desmarres lorsqu'il écrivait à propos de méthodes conservatrices en 1854 : « Je laisse aux jeunes chirurgiens les guérisons complètes et durables, car personne ne niera que l'insuccès soit la règle. »

La méthode de traitement de la dacryocystite par la création d'une voie artificielle à travers l'unguis est aussi, avant tout, une méthode de drainage. Les nombreux succès enregistrés que l'on doit à cette méthode sont certainement dus à l'établissement d'un drainage plus ou moins durable qui a donné le temps à la muqueuse lacrymo-nasale de se modifier et de s'améliorer.

Comme on le voit, les partisans de la méthode d'Anel et ceux du procédé d'abouchement du sac vers les fosses nasales réalisent le même but : celui d'un drainage plus ou moins facile par la voie naturelle dans le premier cas, par une voie artificielle dans le second.

Or, si par le *cathétérisme-drainage* par voie naturelle, on peut obtenir la perméabilité d'une façon durable, par les procédés de création de voies artificielles, le fait peut également se présenter. La difficulté est de suivre les malades de longs mois et même de longues années. Si ceux qui poursuivaient le retour de la perméabilité lacrymale par la création de voies

nouvelles ont été souvent déçus, on peut affirmer qu'ils l'ont été peut-être moins que ceux qui ont eu recours exclusivement aux cathétérismes. Sans abandonner le cathétérisme on peut bien songer dans beaucoup de cas, où il ne donnera pas de résultats appréciables, à créer une *voie artificielle de drainage* que l'on peut cathétériser au besoin, maintenir béante, rouvrir si elle s'obture, grâce à laquelle on pourra même obtenir le retour de la perméabilité par cette voie nouvelle ou encore par la voie naturelle. C'est pour toutes ces raisons que nous avons cru bon de communiquer les quatre premières interventions que nous avons faites dans cette voie.

Nous pensons que ces procédés ne doivent pas être abandonnés. Il faut savoir gré à Toti de Florence d'avoir essayé de renouveler de semblables tentatives. On doit, insister à juste titre, sur ce fait qu'il s'agit là d'opérations essentiellement conservatrices.

On ne peut évidemment juger entièrement des résultats quelques mois seulement après ces interventions.

Les résultats récents sont dans tous les cas des plus encourageants.

Le seul point à bien établir aujourd'hui doit être relatif à la technique. Or nous avons réduit cette dernière à des manœuvres de médecine opératoire d'une extrême simplicité et d'une extrême rapidité.

L'intervention peut être faite avec l'aide seule de l'anesthésie cocaïnique. Mais il est préférable de recourir à l'anesthésie générale. Nous l'avons ainsi réglée : après anesthésie préalable des fosses nasales par l'attouchement d'un tampon d'ouate imbibé d'une solution de cocaïne à 10 0/0, et anesthésie par injection d'un centimètre cube d'une solution de cocaïne à 1 0/0 la région prélacrymale. Les temps opératoires sont les suivants :

1° Incision de la peau analogue à celle de l'extirpation du sac ;

2° Reconnaître les repères anatomiques : *a*) tendon de l'orbiculaire ; *b*) angle inféro-interne de l'orbite. Dissection ou plutôt séparation à l'aide d'une petite gouge de la paroi interne du sac de la gouttière lacrymale ;

3° Effondrement de la gouttière lacrymale à l'aide d'un petit

ciseau analogue à celui de Stacke et curettage de la muqueuse nasale ;

4° Ablation d'une portion la plus étendue possible de la paroi interne du sac au niveau exact de la partie effondrée de la paroi nasale ;

5° Suture de la plaie cutanée.

Suites opératoires. — La réunion de la plaie a lieu toujours par première intention en trois ou quatre jours. Les tumeurs lacrymales volumineuses s'affaissent et leur sécrétion ne reflue plus vers la conjonctive.

Quant à la perméabilité de l'orifice elle se maintient fréquemment très longtemps. Mais pour juger de ce résultat il faudra suivre les malades plusieurs années. Il y a de plus ce fait à signaler : cette perméabilité peut s'établir par le canal nasal lui-même.

Elle est en outre facilement maintenue à travers la voie artificielle des semaines après l'intervention lorsque cette dernière a tendance à s'obstruer.

Sans vouloir porter un jugement définitif sur cette méthode ainsi reprise en la faisant bénéficier des ressources de la chirurgie contemporaine, nous pouvons dire que les premiers résultats observés nous engagent vivement à persévérer dans cette voie. La bénignité et la simplicité de l'intervention nous incitent à la pratiquer davantage.

Nous sommes déjà convaincus de rendre service à tout un groupe de lacrymaux que les tendances nouvelles de la chirurgie lacrymale obligent à faire le sacrifice complet de leur appareil lacrymal.

Se croyant réduite à l'impuissance, même pour les améliorer d'une façon légère, cette chirurgie nouvelle les oblige trop fréquemment déjà à une mutilation et à un sacrifice à bien des points de vue regrettables.

Obs. I. — D.E., 60 ans, cultivatrice. Entre à la clinique de l'hôpital St-André avec une ectasie du sac lacrymal ayant les dimensions d'une petite noisette, s'étant vidée à la pression pendant un certain temps dans le nez. Depuis un mois, l'ectasie du sac reste stationnaire. Le cathétérisme n'amène pas d'amélioration. Le contenu muco-purulent du sac reflue vers la conjonctive.

4 *octobre* 1906. — M. Lagrange pratique l'intervention sus-indiquée, sous chloroforme. Les divers temps opératoires sont exé-

cutés avec une extrême facilité : dissection de la paroi interne du sac : effondrement de la partie inférieure de la gouttière de l'unguis : curettage de l'orifice artificiel. Excision d'une portion ayant environ 8 millimètres de diamètre de la paroi interne du sac, dans la partie correspondant et de l'orifice osseux.

Ce qui rend facile les manœuvres c'est la compression, par l'aide, des branches terminales de la faciale sur le plan osseux résistant de la fosse sous-orbitaire.

Suites opératoires extrêmement simples. La plaie des téguments se réunit par première intention.

6. — Premier pansement ; pas la moindre tuméfaction, le sac est complètement affaissé. En comparant le côté opéré avec le côté sain, la symétrie est déjà parfaite.

8. — Deuxième pansement : réunion complète de la plaie.

10. — Enlèvement des sutures.

12. — Tout pansement est enlevé. Injection par les canalicules. Perméabilité parfaite.

16. — Le malade quitte l'hôpital complètement guéri.

20 *novembre* 1906. — La perméabilité vérifiée par l'injection est toujours parfaite.

Obs. II. — W. Y., 60 ans, sans profession.

Tumeur lacrymale ayant les dimensions d'une noisette. Cathétérisme, sans résultats.

29 *octobre* 1906. — Abouchement du sac avec le méat moyen.

31. — Premier pansement, la plaie est légèrement tuméfiée ; les points de suture présentent un peu de tuméfaction.

2 *novembre*. — Légère suppuration des deux sutures.

4. — La réunion de la plaie se produit néanmoins très rapidement.

6. — Cicatrisation complète, mais l'injection des voies lacrymales permet de constater que l'orifice nasal est obstrué.

Nous avons aussitôt désobstrué facilement la voie artificielle, mais nous n'avons pu suivre cette malade.

Quelque temps après avoir perdu de vue cette opérée nous avons appris que un mois plus tard, la tuméfaction prélacrymale ayant reparu, un confrère avait été obligé de pratiquer la destruction du sac au cautère.

Obs. III. — L. V.., 67 ans, sans profession.

Larmoiement chronique depuis un an : dacryocystite avec ectasie légère du sac lacrymal et reflux muco-purulent. Echec complet des cathétérismes répétés.

10 *novembre* 1906. — Emploi de l'anesthésie cocaïnique. L'intervention est pratiquée à l'hôpital St-André par MM. Aubaret et Lafon chef de clinique du professeur Badal. Elle est exécutée avec rapidité et sans le moindre incident.

Suites opératoires excellentes : la cicatrisation de la plaie opératoire a lieu en quatre jours.

Le sixième jour on peut enlever tout pansement.

20. — Nous constatons que la perméabilité lacrymale semble diminuer : nous passons une sonde facilement par l'orifice de communication.

Le lendemain la malade quitte l'hôpital.

Obs. IV. — M. P..., 38 ans, se présente le 1er décembre 1906 à la consultation du Bureau de bienfaisance. Tumeur lacrymale datant de quelques mois. Durant plusieurs semaines la pression permet d'en évacuer le contenu du côté du nez. Depuis une huitaine de jours la tumeur devient un peu douloureuse, elle ne peut s'évacuer par le nez. Son contenu est resté clair et riche en mucus. Du côté du nez coryza chronique.

7 *décembre* 1906. — M. Aubaret pratique sous chloroforme l'intervention sus-indiquée. L'opération s'accomplit sans incident, l'hémostase est parfaite. La brèche unguéale est faite sur une étendue de 1 centimètre carré, la muqueuse nasale est largement détruite à la curette. Le sac distendu permet de faire un large orifice correspondant au niveau de sa paroi interne.

Suites opératoires des plus simples : réunion par première intention de la plaie. La tumeur est très réduite.

22. — Perméabilité parfaite à l'injection et à la sonde.

8 *janvier* 1907. — La malade se plaint d'un léger larmoiement mais la perméabilité lacrymale se maintient.

10. — L'injection passe difficilement par le nez, la sonde passe facilement, non seulement par l'orifice artificiel mais encore dans le canal nasal.

Février 1907. — L'injection passe difficilement, mais le cathétérisme des deux voies naturelle et artificielle est des plus aisé.

Mars 1907. — L'injection passe d'une manière plus aisée, nous jugeons inutile de sonder.

Avril 1907. — La guérison se maintient.

MÉTASTASE INTRA-CRANIENNE D'UN CANCER GASTRIQUE ET COMPRESSION DU NERF MOTEUR OCULAIRE COMMUN

par MM. **J. Okinczyc**, ancien interne médaille d'or des hôpitaux, prosecteur à la Faculté,
et **G. Küss**, interne lauréat des hôpitaux, aide d'anatomie à la Faculté.

« Il est probable, disent Gallavardin et Varay (1), que la presque totalité des faits publiés sous le nom de carcinomes du cerveau sont en réalité des cas de généralisation cérébrale de néoplasmes viscéraux. » Les faits relativement nombreux sur lesquels s'appuient ces auteurs, semblent justifier cette opinion ; ils impliquent en tous cas la nécessité d'un examen clinique des viscères chez un malade atteint de tumeur cérébrale en évolution, et d'une autopsie complète qu'on ne bornera pas exclusivement à l'examen des centres nerveux. Sans doute alors verrons-nous disparaître le carcinome primitif du cerveau, dont l'existence est d'ailleurs peu compatible avec les données histologiques actuelles. D'autre part, les métastases cérébrales paraîtront moins rares dans la série des néoplasmes viscéraux ; dans certains cas, ces métastases apparaîtron comme la première manifestation d'un cancer viscéral latent.

L'observation que nous rapportons vient à l'appui de ces réflexions, et confirme, nous semble-t-il, l'hypothèse de Gallavardin et Varay. Il ne s'agissait pas à proprement parler d'une métastase cérébrale, mais seulement de la localisation secondaire *intra-cranienne* d'un épithélioma pylorique. Aussi bien, l'envahissement du sinus caverneux nous permet-il de voir dans ce cas, sinon une étape d'une généralisation cérébrale par voie veineuse, du moins la possibilité d'une semblable métastase.

Observation. — Le nommé C... A..., âgé de 35 ans, entre le 12 août 1905, dans le service de notre maître, M. le Dr Hartmann, salle Civiale, lit n° 27. Il vient d'un service de médecine, où il était soigné pour une affection gastrique.

La maladie actuelle a débuté il y a 18 mois par des douleurs et des vomissements. Les douleurs sont localisées au creux épigas-

(1) Gallavardin et Varay, Etude sur le cancer secondaire du cerveau, du cervelet, de la moelle. *Revue de médecine*, juin 1903.

trique et s'accompagnent d'irradiations dans la région lombaire. Les vomissements sont alimentaires ; ils apparaissent trois ou quatre heures après les repas et soulagent le malade. Jamais il n'y a eu d'hématémèse, mais de temps en temps le malade a noté des selles noirâtres peut-être melœniques. Ces symptômes d'ailleurs intermittents, alternent avec des périodes de rémission et de bon état général. Pourtant l'amaigrissement est assez marqué.

Examen. — A l'inspection, l'estomac se dessine sous la paroi abdominale et descend à trois ou quatre travers de doigt au-dessous de l'ombilic. On observe facilement des ondes péristaltiques gastriques.

Clapotage très net, le matin, à jeun.

Le cathétérisme pratiqué à jeun ramène 150 grammes d'un liquide brunâtre, filant, d'odeur fade.

L'insufflation montre l'estomac distendu, dilaté, et de plus, assez descendu en masse.

La palpation ne permet pas de sentir très nettement une tumeur ; néanmoins à droite de la ligne médiane au niveau du pylore, on peut percevoir une masse assez saillante, de contour vague, et qui s'extériorise un peu par l'insufflation.

Pas de défense musculaire.

Nous notons encore : une adénite sus-claviculaire gauche des plus nette, très développée, unilatérale.

Analyse du suc gastrique, après un repas d'épreuve :

a) *Caractères généraux* :

Volume : 230 centimètres cubes.

Odeur : faible et normale.

Couleur : gris marron sale.

Consistance : fluide.

Aspect : deux couches, l'inférieure occupant 1/10[e] de la hauteur totale.

Filtration : assez rapide.

Réaction : très nettement acide.

b) *Analyse qualitative* :

HCl libre : présence très nette.

Acide lactique : présence en faible quantité.

» acétique néant.

» butyrique —

Sang néant.

Pus —

Bile —

c) *Analyse quantitative* :

	Chez notre malade	Chiffres normaux (Hayem).
Acidité totale en HCl et 0/0. .	0 gr. 163	0 gr. 190
Chlore total 0/0	0 » 303	de 0 gr. 300 à 0 » 340
Chlore organique 0/0.	0 » 073	de 0 » 155 à 0 » 180
Chlore de HCl libre 0/0. . . .	0 » 012	0 » 040
Chlore des chlorures.	0 » 218	0 » 109

En somme suc gastrique anormal, si l'on considère comme normales les données d'Hayem ; le chlore total seul est normal, mais les autres éléments sont en proportion anormale.

Hypochlorhydrie assez nette. A noter encore la quantité de chlore combiné aux bases alcalines (chlore et chlorures) et qui est exactement le double du nombre indiqué par Hayem (0,218 et 0,109).

Analyse des urines :

Urée 0/00.	40 gr. 20
Chlorures 0/00	7 » 02
Glucose	néant.
Albumine	—

Le diagnostic de néoplasme du pylore fut posé ; l'adénopathie sus-claviculaire si nette chez ce malade, l'état général rapidement déclinant écartaient toute idée d'intervention chirurgicale. L'amaigrissement fait des progrès continus et rapides ; l'anorexie augmente.

Quelques jours après son entrée dans le service, nous constatons l'apparition et le développement très rapide d'une paralysie du moteur oculaire commun du côté droit, d'abord manifestée par du ptosis. Puis le globe oculaire ne peut se mouvoir ni en haut, ni en dedans, ni en bas. Strabisme divergent, mydriase et troubles de l'accommodation. Nous envoyons le malade, à fin d'examen plus complet dans le service d'ophtalmologie de l'hôpital. M. le Dr Terrien, remplaçant M. le Dr Morax veut bien nous envoyer la note suivante :

« Paralysie totale de la IIIe paire à droite.

Fonds d'yeux normaux.

Vision normale.

Quant à la nature, s'agit-il d'un exsudat méningé de la base comprimant la IIIe paire, c'est probable ; mais nous attendons le diagnostic qui a été porté au point de vue général. »

Quelques jours plus tard, apparition d'un ictère : coloration jaune intense des conjonctives et des téguments.

Le malade très affaibli,très amaigri,meurt dans la cachexie, avec persistance de ses accidents oculaires, le 12 septembre 1905.

Pendant tout son séjour à l'hôpital, la température n'a pas dépassé 37° ; dans les derniers jours seulement, elle a oscillé entre 37° et 38° ; cette légère élévation thermique semble coïncider avec l'apparition de l'ictère.

Autopsie. — 24 heures après la mort.

A l'ouverture de la cavité abdominale, écoulement d'un liquide ascitique, séro-hématique très abondant.

Foie énorme avec noyaux cancéreux secondaires multiples ; les ganglions du hile du foie sont volumineux et semblent cancérisés.

L'estomac est peu dilaté : il est souple et s'affaisse sauf au niveau de l'antre pylorique qui est induré et garde sa forme globuleuse.

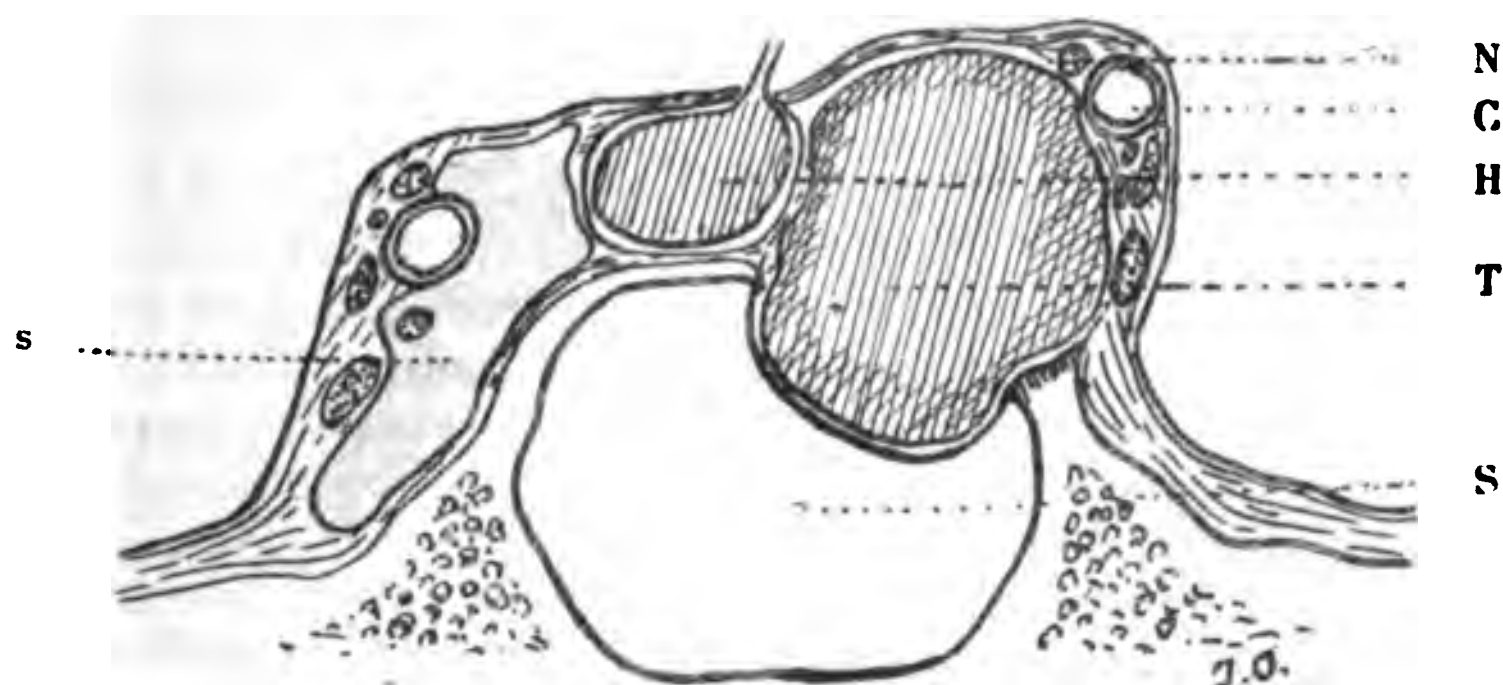
La surface externe de l'antre pylorique est lisse et ne présente pas d'adhérences avec les organes voisins.

A l'ouverture de l'estomac : cancer de l'antre pylorique à forme ulcéreuse, régulièrement délimité du côté de la cavité gastrique proprement dite et laissant indemnes, du côté du pylore, le rebord de l'orifice pylorique et la face duodénale de la valvule pylorique. La face gastrique de cette valvule est envahie jusqu'à 2 ou 3 millimètres de l'ostium pylorique.

Les reins sont sains ; le cœur est normal. Pas de noyaux secondaires dans les poumons.

La rate est un peu hypertrophiée avec légère périsplénite. Le pancréas présente sa couleur et sa consistance normales, tous les ganglions prévertébraux sont hypertrophiés.

Ouverture de la cavité crânienne : le cerveau, le bulbe et les méninges ne présentent rien d'anormal, mais il existe un noyau cancéreux secondaire qui occupe, sans la déformer beaucoup, la



Coupe frontale au niveau de la selle turcique.

C, carotide interne. H, hypophyse. N, nerf moteur oculaire. S, sinus sphénoïdal. s, sinus caverneux. T, tumeur.

partie postéro-latérale droite de la selle turcique. La région de l'apophyse clinoïde postérieure droite a gardé son aspect extérieur normal, mais le doigt ne sent plus. à ce niveau de tubercule osseux ; la région est molle et se laisserait facilement effondrer. L'hypophyse est légèrement refoulée à gauche et en avant ; mais elle est libre et sans adhérences.

Le nerf moteur oculaire commun se laisse facilement disséquer dans toute sa longueur dans l'épaisseur de la paroi externe du sinus caverneux. Cette paroi, du reste paraît de structure normale, sans infiltration néoplasique. L'aspect du nerf est de tous points, normal.

En résumé, sur une coupe frontale pratiquée à l'union des deux tiers antérieurs et du tiers postérieur de la selle turcique : noyau cancéreux de la grosseur d'une très petite cerise, occupant la par-

tie postéro-interne du sinus caverneux et ayant détruit l'apophyse clinoïde postérieure ; ce noyau fait hernie dans le sinus sphénoïdal qu'il occupe en partie. Il est situé entre la muqueuse de ce sinus en bas et la dure-mère en haut et en arrière ; en dedans, il est en rapports médiats avec l'hypophyse ; en dedans avec la partie postérieure du sinus caverneux où il semble avoir pris naissance (V. fig.).

Ce nerf de la IIIe paire a donc été simplement comprimé comme étant à ce niveau le plus haut situé, par ce noyau cancéreux métastatique.

Il est à noter que les parties osseuses avoisinant ce noyau avaien subi une décalcification presque complète et se laissaient aisément couper comme du cartilage.

Examen histologique. — Notre ami le Dr Lecène a bien voulu nous remettre la note suivante :

1° L'examen histologique de la tumeur pylorique montre qu'il s'agit d'un épithélioma atypique du pylore, remarquable par la très grande quantité de tissu conjonctif adulte formant la trame de la tumeur : c'est l'ancien squirrhe :

2° La métastase dans le sinus caverneux est disposée de la façon suivante : les coupes totales comprennent toute la région du sinus caverneux ; on trouve l'artère carotide interne intacte et refoulée en haut et en dehors et des nerfs (probablement III, IV et VI) également refoulés par le noyau néoplasique dans la paroi externe du sinus ; quant à ce dernier dont les mailles sont reconnaissables, il est complètement « thrombosé » par le noyau néoplasique formé de travées d'épithélioma cylindrique atypique très riches en cellules, très pauvres en tissu conjonctif. L'oblitération du sinus caverneux est complète.

Nous croyons devoir insister sur quelques particularités de cette observation :

1° La métastase intracrânienne et son évolution rapide ;

2° La compression des nerfs et particulièrement du nerf moteur oculaire commun.

I. — Les métastases intracrâniennes des néoplasmes gastriques sont rares, d'autant qu'il ne s'agissait pas chez notre malade de carcinose absolument généralisée. Nous avons trouvé pendant la vie une adénite sus-claviculaire gauche, et à l'autopsie des noyaux secondaires dans le foie, mais rien dans les autres organes. Tout ce que l'on peut dire, c'est que le cancer était en voie de généralisation.

Gallavardin et Varay (1) dans leur mémoire très documenté,

(1) *Loc. cit.*

ne relèvent que deux fois une métastase cérébrale au cours du cancer de l'estomac. Ce sont les deux observations de Lagrange (1) et de Mathieu (2).

Chez le malade de Lagrange, on avait constaté pendant la vie, une grosseur siégeant au sommet de la tête. L'autopsie montra une perforation de la boîte crânienne ; la tumeur fait saillie extérieurement et intérieurement. La masse interne s'est développée inégalement de chaque côté de la faux du cerveau.

Mathieu rapporte également un cas de tumeur secondaire à la partie supérieure des circonvolutions pariétales et frontale ascendantes gauches. Il existait de la monoplégie brachiale, puis de l'hémiplégie droites ; l'auteur signale de l'aphasie sans lésion de la 3e frontale. Il y avait un cancer *latent* du pylore et du foie.

Enfin plus récemment, Pinatelle et Cavaillon (3) ont rapporté deux observations fort intéressantes de métastase intracrânienne de cancer gastrique. L'une d'elles est presque calquée sur la nôtre : le noyau métastatique siégeait au niveau de la base droite, vers l'apophyse clinoïde antérieure ; il existait à ce niveau un bourgeon en forme de champignon, gros comme une noix qui paraissait avoir franchi la dure-mère de la base et faisait hernie sur la face inférieure du lobe frontal. On trouve vers l'orbite une seconde masse adhérente à l'os, au niveau du trou optique et qui se continue manifestement avec la masse intra-méningée.

La seconde observation de Cavaillon et Pinatelle mentionne l'existence d'un épithélioma pylorique à marche rapide. Il y avait eu des symptômes cérébraux, du coma ; un ptosis bilatéral accusé surtout nettement à gauche sans ophtalmoplégie. L'autopsie révéla l'existence d'une métastase méningée de la base sous forme de pustulisation cancéreuse.

Dans tous ces cas l'évolution semble avoir été comme dans le nôtre particulièrement rapide ; et comme toujours en pareil cas on peut se demander par quelle voie, lymphatique ou vei-

(1) Lagrange, *Bull. et mém. de la Soc. anat.*, Paris, 1872, p. 206.
(2) Mathieu, *Bull. et mém. de la Soc. anat.*, Paris, 1881, p. 57.
(3) L. Pinatelle et Cavaillon, Deux cas de métastase d'un cancer gastrique dans le crâne et les méninges, *Province médicale*, 24 avril 1906, p. 172-174.

neuse, s'est faite la propagation. La réponse est difficile, mais pourtant nous devons relever certains faits. C'est ainsi que l'envahissement lymphatique est très étendu dans notre cas et ceux de Pinatelle et Cavaillon.

Notre malade présentait des ganglions hypertrophiés au niveau du hile du foie (ictère), et dans la région prévertébrale. Il portait une adénite sus-claviculaire des plus nettes. Dans leur observation I, Pinatelle et Cavaillon s'expriment ainsi : « L'éviscération pratiquée, on peut se rendre compte de l'envahissement des lymphatiques pariétaux. Il existe en avant de la colonne une chaîne pré et rétro-aortique composée de ganglions volumineux. Les trames lymphatiques se dessinent dans les derniers espaces intercostaux sur leur face interne. On dissèque une chaîne lymphatique composée de gros ganglions, qui perfore la paroi jusqu'au niveau de l'aisselle droite... On en suit d'ailleurs jusque dans le creux sus-claviculaire, la propagation. »

D'autre part, dans notre observation comme dans celle que nous venons de citer, l'envahissement du sinus caverneux ne fait pas de doute. Doit-on admettre malgré l'envahissement lymphatique non douteux, une propagation par voie veineuse ? On peut objecter qu'il n'y a pas ici d'envahissement secondaire au poumon. Mais Gallavardin et Varay insistent sur ce point : « Le poumon n'est pas une étape intermédiaire obligatoire. » On peut alors se demander si le cerveau à son tour est une étape intermédiaire obligatoire, à moins d'admettre une infection veineuse rétrograde, les méandres du sinus caverneux constituant une cause d'arrêt et de localisation pour la cellule cancéreuse, nous ne saurions répondre avec certitude ; mais nous signalons la fréquence relative de cette localisation au niveau du sinus caverneux, puisque sur cinq observations nous la notons deux fois.

II. — Du noyau secondaire, dépendent les phénomènes de compression des nerfs qui traversent le sinus caverneux.

Dans notre observation en même temps qu'un refoulement de la carotide qui est intacte, nous constatons la compression du nerf moteur oculaire commun, avec tous ses symptômes.

Nous avons recherché les cas de compression ou d'envahissement du nerf moteur oculaire commun par tumeur et nous

avons été assez déçus en constatant que l'autopsie avait été limitée à la cavité crânienne.

Cantonnet et Coutela (1) rapportent un cas de sarcome de la base du crâne, avec extension également notable du côté du sinus sphénoïdal. La tumeur était beaucoup plus volumineuse que chez notre malade, mais c'est la même localisation. De plus, bien que la glande pituitaire soit intéressée, il n'y a pas plus que dans notre cas, de syndrome hypophysaire (acromégalie, glycosurie, troubles mentaux, hémianopsie). L'autopsie thoraco-abdominale n'a pas été faite.

L. Marchand et M. Olivier (2) rapportent un cas de sarcome latent du nerf moteur commun, et L. Marchand (3), un autre cas de tumeur épithéliale du nerf moteur oculaire commun ayant pour origine les plexus choroïdes. Ces deux dernières observations montrent des tumeurs englobant le nerf moteur oculaire commun qui a résisté à l'envahissement. Mais dans ces deux cas, malgré les connexions plus intimes du nerf avec la tumeur, il n'y eut pas de troubles oculaires. Doit-on en conclure que le nerf est plus sensible au refoulement excentrique qui le comprime en le tiraillant comme une corde d'arc fixée aux deux points de pénétration et de sortie du sinus caverneux, qu'à une compression concentrique à laquelle il semble mieux résister ? C'est possible, mais ces points appellent de nouvelles recherches.

Nous rappellerons encore que dans l'observation II de Pinatelle et Cavaillon, on avait constaté du ptosis bilatéral, accusé surtout à gauche sans ophtalmoplégie. Or dans ce cas il n'y avait pas à proprement parler de tumeur mais une cancérisation en plaque des méninges.

Nous résumerons ces constatations par quelques réflexions :

1° Les métastases cérébrales ou intracrâniennes au cours du cancer gastrique sont possibles ;

2° Leur localisation au niveau du sinus caverneux est relativement fréquente ;

---

(1) A. Cantonnet et Coutela, Sarcome de la base du crâne. *Bull. et mém. de la Soc. anat.* Paris, 13 juillet 1906, p. 505.

(2) L. Marchand et M. Olivier, Sarcome latent du nerf moteur oculaire commun. *Bull. et mém. de la Soc. anat.* Paris, 20 octobre 1905, p. 704.

(3) L. Marchand, Tumeur épithéliale du moteur oculaire commun. *Bull. et mém. de la Soc. anat.* Paris, 11 novembre 1904.

3° Les nerfs et surtout le moteur oculaire commun peuvent être comprimés ou refoulés par la tumeur. Les symptômes paralytiques semblent devoir être plus prononcés dans les cas de compression excentrique que dans ceux de compression concentrique;

4° Il y a nécessité de faire toujours dans le cas de cancer cérébral ou intracrânien une autopsie thoraco-abdominale, qui révèlera peut-être un cancer viscéral primitif latent ou manifeste.

OPHTALMIES PURULENTES ET PSEUDOMEMBRANEUSES NON DIPHTÉRIQUES GUÉRIES PAR LE SÉRUM ANTIDIPHTÉRIQUE,

par le Dr **Camille Fromaget**.

Les résultats brillants que la sérothérapie antidiphtérique a donnés dans les cas graves de kératite à pneumocoques m'a conduit à avoir recours à ce procédé de défense pour lutter contre des ophtalmies purulentes graves qui peuvent être dues au même agent pathogène. L'ophtalmie purulente pneumococcique peut revêtir des formes graves ainsi que Coppez l'a déjà signalé et ainsi que nous avons pu nous en rendre compte. Il est impossible d'ailleurs de formuler un type clinique spécial à chaque agent et chaque microbe donne naissance, suivant les circonstances, à des formes bénignes ou à des formes graves. Nous venons d'observer deux cas très instructifs de conjonctivites purulentes pseudo-membraneuses à pneumocoques qui ont guéri d'une façon si remarquable par le sérum antidiphtérique que je crois nécessaire de les publier avant d'avoir accumulé d'autres documents.

Voici dans quelles circonstances j'ai été amené à faire ces essais sérothérapiques.

Un enfant de trois ans se présente à ma consultation de la Clinique Pasteur au commencement de juin pour une ophtalmie purulente double des plus intenses. Il existe un œdème énorme des paupières supérieures, un pus abondant s'écoule. En retournant les paupières on trouve la conjonctive recouverte de fausses membranes, la cornée n'a rien encore. Je commence le traitement ordinaire par les lavages au permanganate de potasse, les instillations répétées

d'argyrol ; mais l'amélioration ne se produisant pas et redoutant que l'affection ne fût de nature diphtérique, je fis faire le samedi 15 juin à midi une injection de 10 centimètres cubes de sérum antidiphtérique. Le *lendemain*, à dix heures l'enfant ouvrait les deux yeux et les fausses membranes avaient à moitié disparu ; le lundi 17, *quarante-huit heures après, la guérison était complète*. Non seulement les fausses membranes avaient disparu mais *la suppuration était tarie* et le malade ne fit usage que d'eau bouillie ; depuis la guérison s'est maintenue. J'avoue que devant ce résultat extrêmement remarquable je croyais avoir eu affaire à une conjonctivite diphtérique et que mon étonnement fut assez grand quand l'examen du pus et les cultures pratiquées au laboratoire de M. le professeur Ferré établirent qu'il s'agissait d'une *conjonctivite à pneumocoque*. En réfléchissant aux résultats obtenus dans les kératites de même origine, je pensai qu'il y avait là un moyen thérapeutique de premier ordre à essayer dans les ophtalmies purulentes graves de quelqu'origine qu'elles fussent. Un nouveau cas plus grave encore allait me donner raison.

Le 11 juillet, je fus prié par mon excellent confrère et ami le Dr Quintrie d'aller voir un de ses parents, nouveau-né de trois jours atteint d'une ophtalmie purulente grave. Je me trouvai en présence d'une ophtalmie double ayant éclaté le troisième jour dans les deux yeux. Les paupières sont notablement tuméfiées, infiltrées, un pus jaune citrin s'écoule en abondance et quand on écarte les paupières on les voit recouvertes de fausses membranes grisâtres très adhérentes. Cette forme interstitielle pseudomembraneuse me fait porter un pronostic grave, bien que la cornée fut intacte. Eloigné de tout centre d'examen et ne pouvant savoir l'agent pathogène de l'affection, je conseillai au médecin de l'enfant de faire au plus tôt une injection de 5 centimètres cubes de sérum antidiphtérique. L'injection fut faite le lendemain matin à 11 heures. Mais, dans la nuit, une complication redoutable s'était montrée : les deux cornées avaient été envahies dans toute leur moitié inférieure et le médecin justement alarmé envoya l'enfant à Bordeaux où je lui donnai mes soins.

Depuis l'injection les phénomènes inflammatoires subirent un arrêt presqu'immédiat. Quand je vis l'enfant, 24 heures après, tout était modifié. La famille surprise avait vu l'œdème des paupières diminuer presqu'à vue d'œil. Les fausses membranes avaient fondu en grande partie et la suppuration était presque nulle. Le lendemain matin, 48 *heures après, l'œdème avait absolument disparu, les fausses membranes n'existaient plus* et la cornée s'était dépouillée des parties infiltrées ; l'ulcère était superficiel et très net, comme taillé à l'emporte-pièce. A ce moment-là la conjonctivite purulente était guérie et notre unique traitement consista à soigner la kératite par des lavages au permanganate très faible, et des applications de pommade au précipité jaune. Grâce à l'absence absolue de toute

suppuration conjonctivale, l'ulcère cornéen qui était énorme puisqu'il occupait la moitié de la cornée, se répara très bien, avec des leucomes très légers et l'enfant a quitté la maison de santé le 3 août 1907. L'examen bactériologique pratiqué pendant le traitement a démontré qu'il s'agissait d'une ophtalmie purulente due au pneumocoque et au staphylocoque.

Voilà donc deux cas d'ophtalmies purulentes pneumococcique seule ou associée où la sérothérapie a donné des résultats aussi remarquables que s'il se fût agi d'ophtalmie diphtérique. Ce sérum possède donc d'autres vertus que des propriétés spécifiques, il s'agit ici de ce que Darier appelle la *sérothérapie non spécifique*. Il possède le pouvoir d'exalter la défense de l'organisme contre des infections localisées qui sont peut-être beaucoup plus nombreuses que nous ne le supposons. Comme le même résultat a été obtenu avec le sérum antitétanique, il serait extrêmement intéressant de savoir *si ce n'est pas là une propriété du sérum de cheval* et *si les injections de sérum de cheval non immunisé* donneraient d'aussi beaux résultats. Ce sont là des points tellement importants qu'il ne faudra les trancher qu'après de nombreuses et concluantes expériences.

Quoi qu'il en soit, les faits que nous venons de relater nous permettent d'affirmer que nous avons un nouveau moyen thérapeutique de guérir des ophtalmies autres que les diphtériques pour lesquelles la démonstration est déjà si éclatante. Ce moyen pourra être mis en usage toutes les fois que devant le clinicien se présentera un cas clinique grave. C'est un moyen *inoffensif*, les nouveau-nés supportent sans aucun inconvénient les doses de 5 centimètres cubes de sérum. Ce moyen est à la portée de tous les médecins et doit être employé avant d'avoir un examen bactériologique.

Il y a lieu d'étudier comment il se comporte suivant le microbe pathogène : gonocoque, staphylocoque, streptocoque, pneumocoque, etc... De la sorte, on aura réalisé un véritable progrès dans le traitement des ophtalmies purulentes qui font encore trop de ravages chez l'adulte et chez le nouveau-né. Pour l'instant, j'ai voulu simplement faire connaître les résultats heureux que j'ai obtenus alors qu'il était impossible de les prévoir.

RECHERCHES SUR L'ACUITÉ VISUELLE,

par M. **Ed. Pergens** (Maeseyck).

EXPÉRIENCES PHYSIOLOGIQUES ENTRE 1800 ET 1850.

Parmi les expériences qu'on fit au commencement du XIXᵉ siècle, on rencontre souvent celle de la tache aveugle de Mariotte. Le plus souvent, l'expérience n'avait que le nom de celle de Mariotte ; on prenait deux points disposés à une certaine distance l'un de l'autre dans une direction horizontale ; on fixait un point, l'autre disparaissait et on concluait à sa correspondance à l'entrée du nerf optique. TROXLER (*Ueber das Verschwinden gegebener Gegenstände innerhalb unseres Gesichtskreises*, 1804, Himly und Schmidt's Ophthalmologische Bibliothek, vol. II, livr. II, p. 1) prémunit les oculistes contre cette manière de faire ; le plus souvent, telle qu'on pratiquait l'expérience, le second point tombait sur une partie périphérique de la rétine, inapte à percevoir l'image d'un si petit objet ; en tournant le test de quatre-vingt-dix degrés, on put s'apercevoir que le second point demeurait non perçu et que par conséquent la tache de Mariotte n'était guère en cause. En 1805, A.E. KESSLER publia *Ueber die Natur der Sinne*, Leipsic et Jéna ; l'auteur nie l'existence d'une image rétinienne (p. 107) parce qu'elle n'est guère prouvée ; on rencontre un bon nombre d'idées spéculatives dans ce traité ; ainsi (p. 110) l'œil renferme aussi la dualité générale de tout l'organisme ; la partie végétative correspond à la choroïde, la partie animale est représentée par la rétine ; ces deux parties doivent posséder des tendances contraires qu'elles devront manifester ; la rétine renferme une lumière positive, qui correspond au blanc ; la choroïde renferme une lumière négative, qui correspond au noir. Les couleurs, le chaos lumineux de la rétine résultent du mélange ou de l'antagonisme de ces deux parties. Nous avons signalé les mérites de Tauber (1816) dans un chapitre antérieur.

La bibliographie du « Traité d'optique physiologique » de vou Helmholtz comprend une mention AMICI, 1824, in Férussac, *Bulletin des sciences mathématiques*, t. I, p. 221. Ce bulletin donne le résumé et indique que l'original a paru *Bibl. univ.*,

novembre 1823. Nous reproduisons *in extenso* ce que dit le bulletin de Férussac. « M. Amici, dans une lettre adressée au baron Zack, assure que sur un cercle de trois pieds, armés de verniers et de microscopes simples, il est impossible de discerner 2 ou 3 secondes, même lorsque cet instrument serait divisé avec la précision mathématique. Pour le prouver, dit-il, je trace avec de l'encre sur une feuille de papier blanc deux gros traits verticaux de 1/12 pouce, placés de manière que le côté droit de l'un soit en ligne droite avec le côté gauche de l'autre. Ces deux traits peuvent être considérés comme appartenant, l'un au limbe de l'instrument et l'autre au vernier. J'expose ce papier dans un lieu bien éclairé, et je m'en éloigne perpendiculairement à son plan à la distance de 28 pieds. Je regarde ces traits d'un œil, je les vois unis comme si ce n'était qu'un seul trait.

Voilà donc la limite de ma vision, à laquelle je juge la coïncidence de deux lignes, quoique dans le fait elles soient éloignées d'un trait,cette limite exprimée par l'angle sous-tendu de l'observateur, répond à 51 secondes ; or dans un cercle de trois pieds de diamètre, l'arc d'une seconde occupe 0,001 d'une ligne, et cet arc sous-tend dans l'œil de l'observateur armé d'un microscope simple d'un pouce de foyer, un angle de 17 secondes, par conséquent invisible pour moi. M. Amici termine cette lettre en remarquant qu'on ne doit point s'étonner que les observateurs les plus exercés trouvent dans leurs observations des différences qui vont jusqu'à 5 secondes, si l'on fait attention aux erreurs qui peuvent résulter du parallaxe optique, entre les divisions du limbe et celles du vernier, les inégalités des traits dans les divisions qui rendent équivoque la coïncidence des lignes, les réflexions des lunettes, la dilatation inégale des métaux, les anomalies des niveaux « Le résumé est signé : L. H. » (Lehot) ?

Ficinus dans son *Optik*, Dresde, 1828, accepte des mouvements dans la choroïde, comme dans l'iris, sous l'action de la lumière. Si l'on a conscience de la perception d'un objet blanc l'iris se dilate, ainsi que la choroïde et la rétine ; ces tissus occupent donc une plus grande surface sous l'influence de la lumière. Dans l'obscurité ils se contractent et ont donc une superficie plus petite. C'est la raison, dit Ficinus, pour la-

quelle un objet blanc sur fond noir paraît plus grand qu'un objet noir de mêmes dimensions sur fond blanc. Ficinus insiste sur la conscience de la vision, condition nécessaire, d'après lui, pour que cette action ait lieu. Un objet disparaît, dit Ficinus, quand il est éloigné de l'œil de 5.000 fois son diamètre. Ficinus a des idées erronées sur plusieurs points ; il admet une fonction de la lumière propre de l'œil avec la lumière objective par l'acte visuel, il localise le sommet du cône visuel soit à la pupille, soit à la rétine, etc.

Dans la même année 1828 TREVIRANUS, *Beiträge zur Anatomie und Physiologie der Sinneswerkzeuge*, Brême, admet que deux points lumineux vus sous un angle extérieur de 30 secondes sont vus séparés par un œil normal. L'œil s'éloigne-t-il davantage, les deux points seront vus comme un seul point ; mais, dit Treviranus, si on augmente la distance entre les deux points lumineux pour les faire voir de nouveau sous un angle de 30 secondes, ces points seront encore vus séparés ; on pourra répéter l'expérience plusieurs fois. Treviranus partait du fait qu'un point lumineux ne produit pas d'impression différente sur l'œil, quand ce point occupe des distances variant dans certaines limites. En 1829, LEHOT publiait un mémoire *sur la vision distincte et sur l'opsiomètre*, dans les « Annales des sciences d'observation »,de Saigey et Raspail. Nous n'avons pu obtenir ce travail, mais le *Traité de la lumière de Herschel*, traduction Verhulst et Quetelet, t. II, page 414, 1833, en contient le résumé. L'opsiomètre est composé d'une règle de 80 centimètres de long sur 5 de large ; elle est couverte de velours noir ; sur le velours est tendu dans le sens longitudinal un fil de soie blanche ; l'œil regarde le fil blanc à travers une ouverture circulaire ; la partie du fil voisine de l'œil paraît demi-transparente et élargie ; à une certaine distance le fil commence à être vu nettement ; ce point est la *première limite de la vision distincte*, notre proximum ; plus loin, après une certaine étendue dans laquelle le fil reste vu nettement, le fil commence à être vu élargi ; le dernier point de la vision nette est la *seconde limite de la vision distincte*, notre remotum ; la différence de ces chiffres exprimés en centimètres indique le *champ de la vision distincte* ; des curseurs, indicateurs, etc. permettent de déterminer avec précision les limites parcourues. C'est

ce même instrument qui fut brièvement décrit dans le « Bulletin des sciences mathématiques » de Férussac, t. XII, p. 417. L'année 1830 nous fournit un premier travail de HUECK, *Das Sehen seinem äussern Processe nach entwickelt*, Goettingue. L'auteur (p. 59) décrit une expérience pour le fait déjà signalé par Euclide, que la vision périphérique est plus faible que la vision centrale. On prendra deux points disposés horizontalement sur une surface verticale ; ces points seront distants entre eux comme l'œil est distant de la paroi. Entre ces points on en placera d'autres avec des distances déterminées ; on fixera le premier point à gauche pendant qu'à droite un aide placera une peinture inconnue ; puis on fixera le second point, ensuite le troisième et ainsi de suite, jusqu'à ce qu'on distingue nettement la peinture ; cela a lieu de mieux en mieux au fur et à mesure qu'on fixe plus près d'elle, et le mieux quand on fixe la peinture elle-même. Hueck examinait (p. 75) un cheveu placé sur du papier blanc au soleil ; ce cheveu était visible à des distances variant de 13 à 16 pieds ; c'est, dit Hueck, sous un angle d'environ 26 secondes ; il obtenait le même résultat quand il employait un trait noir d'une ligne d'épaisseur sur papier blanc. Pour déterminer le remotum (p. 132), Hueck trace des traits noirs de différente épaisseur sur du papier blanc : l'examen sera unioculaire ; là où le trait le plus fin cesse d'être vu nettement et bien noir, où les limites des traits plus gros deviennent mal définis est le remotum. Déjà dans ce travail Hueck emploie le mot *Grenzpunkt* pour notre proximum, et *Fernpunkt* pour le remotum. En 1839, parut un autre travail de Hueck analysé plus bas.

En 1832, C. G. EHRENBERG, publia un travail dans lequel il est question de la visibilité éventuelle des molécules et des atomes ; la troisième partie traite e. a. de la puissance visuelle de l'homme, *Versuche, die Sehkraft des Auges und die letzte Kraft der Microscope zu beurtheilen*, « Poggendorff's Annalen der Physik und Chemie », t. XXIV, p. 35. L'auteur, d'après les détails vus et décrits par 15 à 20 personnes qui examinaient des infusoires, conclut que le pouvoir visuel diffère peu et que la réputation de l'acuité plus grande des myopes est fausse. Il dit : 1° il semble exister une puissance norme de l'œil humain pour ce qui concerne la vision des plus petites particules ; les excep-

tions sont bien plus rares qu'on ne le croit. Il n'est question que de ceux qui voient nettement à l'une ou l'autre distance. Parmi 100 examinés, ceux qui voyaient le mieux, ne distinguaient pas plus qu'Ehrenberg ; 2° la plus petite dimension carrée visible pour l'homme en blanc sur noir, ou en noir sur blanc ou sur fond éclairé mesure 1/36 de ligne de Paris de diamètre (soit mm. 0,0626). En condensant la lumière et en faisant un effort extrême on arrive à des dimensions entre 1/36 et 1/48 de ligne (soit entre mm. 0.0626 et 0,047). Naturellement Ehrenberg n'a pas expérimenté avec 1/49, mais bien avec 1/60 et 1/72 de ligne ; personne ne put les distinguer. L'auteur s'était servi de poussières isolées d'encre, etc., mesurées au micromètre. Des corpuscules plus petits ne furent pas vus quand ils étaient isolés, mais bien quand ils étaient disposés en ligne droite. Plusieurs de ces corpuscules réunis et disposés sur plusieurs rangs produisent une impression comme s'il s'agissait d'un seul corps. La distance à laquelle de bons yeux voient ces corpuscules est de 4 à 5 pouces, souvent 6 pouces, ce qui est la distance ordinaire pour ceux qui voient très bien. Les myopes vont rarement en deçà de 4 pouces, plus rarement encore à 3 pouces, etc. Celui qui les voit le mieux à 4 pouces et qui les fixe de plus près n'augmente pas sa force visuelle, mais voit mal et sent des douleurs. Une fois que l'œil est parvenu à fixer l'objet, on peut éloigner ce dernier sans que sa visibilité soit éteinte. Ehrenberg doit rapprocher un corpuscule de 1/24 de ligne (mm. 0.094) à 4 à 5 pouces pour le distinguer ; cec une fois produit il peut l'éloigner à 12 pouces et il le voit encore distinctement. L'auteur pense expliquer ce fait par le pouvoir de l'œil de s'accommoder un peu pour le lointain. Souvent on reconnaît aussi de petits objets à une plus grande distance quand on les a montrés ou quand ils se meuvent. La faculté de pouvoir s'orienter ainsi plus rapidement est distincte de celle de la simple vision. La visibilité des corps lumineux ou reflétant de la lumière est plus grande ; Ehrenberg fit des expériences avec des poussières d'or, dont l'œil parvint à reconnaître des particules isolées de 1/100 de ligne (soit mm. 0.02256) de diamètre, à l'éclairage du jour. Pour obtenir des particules on ne limera pas de l'or pur, ce qui donne des dimensions trop fortes, mais on grattera du laiton doré. L'auteur ajoute que la

coloration verdâtre de l'or en feuilles vu par transparence apparaît seulement quand l'or est mince de 1/2000 de ligne (soit mm. 0,001128) ; ce phénomène n'est pas la suite de la porosité du métal. Quant à des lignes les résultats sont autres ; on reconnaît des fils opaques de 1/400 ligne d'épaisseur (soit mm. 0,00564) à l'œil nu ; des fils d'araignées mesurent de 1/300 à 1/2000 de ligne (mm. 0.00752 à 0.001128), des fils de soie 1/200 (mm. 0,01128) ; ces derniers sont doubles dans les cocons.

Ehrenberg conclut que les microscopes ne permettent de voir que des parties des dimensions indiquées plus haut, multipliées par (l'inverse) du grossissement. Avec les microscopes d'Amici, qui donnent un grossissement de 3.000 diamètres, on verrait des objets jusqu'à 1/144.000 de ligne (soit micromillimètre 0,1566) ; si l'idée de Newton (que les couleurs sont des éléments corporels de dimensions plus grandes) était vraie on devrait reconnaître ces éléments au microscope, ce qui n'a pas lieu. Comme les fines divisions du mercure dans l'onguent mercuriel (1/500 à 1/1000 de ligne) ne sont pas luisantes à cause de la graisse qui les entoure, Ehrenberg dans un appendice (*loc. cit.*, p. 48) communique d'autres expériences. En écrasant du mercure sur un micromètre en verre il obtint des corpuscules de 1/100 à 1/2000 de ligne de diamètre ; il parvint à reconnaître à l'œil nu et en plein soleil ceux de 1/300 de ligne (mm. 0.00752), mais pas ceux inférieurs à cette dimension, ni en plein soleil, ni à la lampe à réverbération de Chevallier. Ehrenberg fait remarquer que la partie réellement luisante du corpuscule n'occupait que 1/900 de ligne (mm. 0.0025). Ensuite il a expérimenté avec la poudre du diamant ; une particule de 1/100 de ligne produisit une impression lumineuse bien plus grande sur l'œil qu'une particule de mercure du même diamètre. Les poudres de diamant de 1/1000 à 1/3000 de ligne de diamètre qu'Ehrenberg avait à sa disposition n'avaient pas d'éclat lumineux même sous le microscope.

En 1836, A. W. VOLKMANN, professeur à Leipsic, publia ses *Neue Beiträge zur Physiologie des Gesichtssinnes*, Leipsic. L'auteur fait remarquer que les auteurs ne sont pas d'accord sur ce qu'on a nommé « angle visuel ». Certains auteurs (physiciens) prennent comme angle visuel celui qui est formé par

la réunion des extrémités de l'objet au centre du cristallin au moyen de lignes droites et non réfractées par conséquent. Mais, dit Volkmann, à cause de la différence du pouvoir de réfrangibilité entre le cristallin et l'humeur aqueuse, les rayons (péri-) axiaux ne peuvent traverser ces milieux en lignes droites; de plus, la petitesse de l'ouverture pupillaire intercepte une partie des rayons supposés droits. Volkmann ajoute que ce n'est pas la marche des rayons lumineux supposés droits et allant de l'objet vers l'œil, qui détermine l'angle visuel; mais, dit-il, cet angle dépend de l'endroit auquel les rayons visuels (Sehstrahlen) s'entrecroisent. Les droites allant de l'objet à travers le centre oculaire vers l'image rétinienne sont les rayons de direction (Richtungsstrahlen). Volkmann, en 1836, admettait que le centre optique de l'œil coïncidait avec le centre de rotation de l'œil; plus tard, il est revenu de cette erreur; ce point, dit l'auteur, se trouve à environ 0,466 pouce derrière le sommet de la cornée. Ce point est nommé le *Kreuzungspunkt*, point d'entrecroisement. Ce qu'on a mesuré jusqu'à présent (1836), dit Volkmann, ce n'est pas l'angle visuel comme il le comprend, mais l'*angle de visée* (Visierwinkel), c'est-à-dire l'angle formé par deux droites allant des extrémités de l'objet vers le sommet de la cornée. Ajoutons dès maintenant que ce n'est pas le cas; pour ne citer qu'un exemple d'un ouvrage utilisé par Volkmann quelques pages plus loin, nous dirons que Rosas, *Handbuch der Augenheilkunde*, 1830, t. I, p. 315, définit l'angle visuel comme celui formé par deux lignes partant des extrémités de l'objet *vers l'intérieur* de l'œil; les physiciens, dont parle Volkmann, plaçaient le sommet du cône visuel dans le cristallin. A la note au bas de la page 56, Volkmann expérimente avec deux lignes qui vont en divergeant d'un point, comme notre figure 150. Deux points, dit l'auteur,




Fig. 150. — Expérience des deux lignes convergentes. par Volkmann (1836).

sont perçus par des points de la rétine, suivant la grandeur de l'espace qui les sépare ; cet espace devient-il trop petit, l'excitation nerveuse trop forte des terminaisons nerveuses voisines ne permet pas à une terminaison nerveuse intermédiaire de faire percevoir sa faible action (non excitées primitivement, suivant les idées de Descartes de 1637 ces parties reçoivent une partie de l'excitation des fibres en activité). Un œil pourra voir à une certaine distance la séparation des traits à telle hauteur de leur réunion, alors que les points situés plus près du point de jonction ne sont plus vus séparés. A la page 201, Volkmann revient sur l'énoncé en disant qu'il n'est guère établi que deux images rétiniennes sont vues séparées si l'espace séparateur occupe le diamètre de la plus petite image rétinienne, l'irradiation peut jouer son rôle. A la page 122, Volkmann dit que des objets situés trop loin sont mal perçus « parce que les rayons se croisent avant la rétine,... c'est-à-dire parce que la distance entre la rétine et le cristallin n'est pas assez petite » ; cette idée curieuse est née par la comparaison des yeux grands et petits, yeux humains et yeux des animaux. A la page 61, Volkmann cite des expériences de Treviranus et d'un élève de von Baer, que nous n'avons pu vérifier dans l'original. Volkmann dit qu'un point noir de 0,00833 pouce de diamètre, sur fond blanc était vu par Treviranus à 48 pouces de distance, ce qui donne d'après les calculs de Volkmann une image rétinienne de 0,000.060 pouce (soit environ 1,5 μ) ; Volkmann trouve cette image trop grande, car un cheveu de 0,002 pouce de diamètre était vu à 30 pouces, ce qui donne une image de 0,000.023 pouce de diamètre (environ 0,58 μ) ; et l'élève de von Baer perçut un cheveu de 1/60 de ligne de diamètre à 28 pouces (le texte porte par erreur « pieds »), ce qui donne une image rétinienne de 0,000.0014 pouce de diamètre (soit 0,036 μ !). Volkmann en conclut que les plus petites images rétiniennes perceptibles sont notablement inférieures en dimension aux éléments anatomiques de la rétine. A la page 201, il communique des expériences faites par lui-même au moyen de fils d'araignée. Il fixa un fil d'araignée de 0,00020 pouce sur un fond non décrit ; d'autre part, deux de ces fils furent fixés parallèlement à une distance de 0,0052 pouce l'un de l'autre. Le tableau suivant donne les résultats de quatre observateurs :

Expérimentateur	Distances en pouces pour un seul fil	Distances en pouces pour les deux fils	Images rétiniennes de la dernière catégorie en pouces	en micromillimètres
Volkmann. .	21	7	0.00025	6.250
B.	—	11	0.00016	4.064
C.	22	3	0.00014	3.556
E.	—	11	0.00016	4.064

En comparant ces chiffres avec les chiffres obtenus plus haut, on remarque une différence énorme ; Volkmann tâche d'expliquer cela : 1° par l'irradiation de l'excitation nerveuse à la rétine ; 2° par la dispersion des rayons lumineux dans l'œil, notre irradiation habituelle.

On voit que dans toutes ces expériences on a bien reconnu l'influence de la distance séparatrice, la différence entre la perception d'un et de deux fils ; mais, en revanche, l'influence de la longueur a été négligée, car on compare la vision d'un point et d'un cheveu. Mentionnons que Volkmann signale, page 55, la diminution de l'acuité visuelle après des excès de boisson ; il pense aussi qu'elle diminue par l'emploi d'un « narcotique local » ; c'est l'instillation d'extrait de belladone ; comme preuve il cite qu'il traça entre deux lignes parallèles rapprochées et d'égale longueur, une troisième ligne, qui finit à demi-chemin ; son œil droit belladonisé ne distinguait pas les trois lignes, bien les deux à l'autre extrémité de la figure, alors que son œil gauche non narcotisé distinguait le tout. Il va sans dire que Volkmann a méconnu ici l'influence de la paralysie de l'accommodation et celle de la dilatation pupillaire produites par son narcotique local. Volkmann publia encore en 1846 des recherches sur l'acuité visuelle, que l'on retrouvera plus bas.

Fig. 151. — Expérience des deux et des trois lignes de Volkmann (1836).

En 1839 parut l'ouvrage de Hueck, *Die Bewegung der Krystalllinse*, Dorpat und Leipzig. L'auteur admet que suivant les circonstances l'angle visuel peut être de 2, 6, 15, 24 secondes. Il emploie comme dans son travail de 1830 le mot *Grenzpunkt* (point de limite) pour le point auquel un petit objet commence à être vu moins distinctement en le rapprochant (notre proximum) ; il nomme *Fernpunkt* (point lointain) celui auquel la

vision nette cesse en éloignant l'objet (notre remotum). Comme objet Hueck employait un cil, une virgule, la patte d'un insecte. Généralement, dit Hueck, on considère comme myope celui qui a son Fernpunkt en dessous de quinze pouces, mais ceux qui l'ont situé à deux ou à trois pieds le sont aussi ; car, dit-il, un verre concave faible les fait voir mieux. A la page 75, Anm. 2, Hueck se prononce contre l'emploi de textes imprimés pour déterminer les limites de la vision ; il dit que le Grenzpunkt est d'un demi à 1 1/2 pouce trop près de l'œil, et que le Fernpunkt donne autant de distance en excès ; par là Hueck critiqua le texte employé par Holke en 1839. L'espace visuel compris entre le Fernpunkt et le Grenzpunkt constitue le *Sehraum*. Si ces deux points coïncident ce point devient le point visuel, *Sehpunkt* ou horoptère. Quelques autres définitions de Hueck méritent d'être retenues ; la netteté de la vision (*Deutlichkeit*) est déterminée par la faculté de produire une image bien délimitée sur la rétine ; la propriété contraire est la *Undeutlichkeit* (manque de netteté p. ex. au delà du remotum).

L'acuité (*Schärfe*) se juge par la réceptibilité plus ou moins grande pour l'excitation nerveuse produite par l'image rétinienne ; la vision obtuse (*stumpfes Gesicht*) est l'inverse ; la rétine, malgré la présence d'une image rétinienne nette, n'est pas capable de percevoir sous un angle visuel comme l'œil normal. Enfin la clarté (*Klarheit*) de l'œil est déterminée par la transparence des milieux ; le contraire constitue le trouble (*Trübheit*) de ces milieux, par cataracte, pannus. L'auteur a institué des expériences au moyen de disques, de carrés, de stries,blanc sur noir, sur gris ; noir sur blanc. Certaines de ces données ne sont pas conformes à ce que d'autres observateurs ou nous-mêmes ont trouvé ; nous y avons ajouté entre parenthèses les mots (*non conforme*).

Pour des disques et des carrés de même diamètre la visibilité cesse à la même distance (non conforme ; c'est bien le cas pour les figures de *même surface*). L'éclairage, la fatigue ont leur influence. L'auteur expérimenta aussi avec plusieurs points noirs; ainsi il est le précurseur de Striedinger, Longmore, Burchardt. Hueck dit que l'écartement de ces points a une grande influence. Des stries de 0,35 ligne,séparés par leur diamètre, blanc sur noir ou l'inverse, donnaient un angle visuel

de cinquante secondes ; des stries de 0,24 ligne séparés par 0,68 ligne d'espace intermédiaire donnèrent en blanc sur noir un angle de 1' 15" et pour le noir sur blanc un angle de 21 secondes. Hueck arrive aux conclusions suivantes : les yeux normaux voient de près et de loin sous un angle quasi le même. L'observateur M. voyait un disque noir sur fond blanc à des distances variant entre 11 pouces et 150 pieds sous des angles variant entre onze et dix-sept secondes. Une ligne est vue à une plus grande distance qu'un point de même diamètre (comparez Adams, plus haut, 1710 ?). M. distinguait un point de 0.3 ligne de diamètre sous un angle de 16,5 secondes et une ligne de même section sous 4,5 secondes. Des objets blancs sur fond noir sont visibles à la plus grande distance (non conforme) ; des objets blancs sur fond gris sont plus visibles que des objets noirs sur fond blanc (non conforme) ; les objets noirs sur fond blanc sont les moins bien vus (non conforme). Pour les très grandes distances, l'angle visuel augmente, ce qui est dû probablement au trouble de l'atmosphère. Hueck lui-même parvint à voir un fil d'araignée sous un angle de 0,6 seconde. Pour bien voir l'œil doit pouvoir s'adapter harmoniquement ; des annonces avec des caractères de deux pouces ne sont pas lisibles de plus près que trois ou quatre pieds

En 1841, Burow édita ses *Beiträge zur Physiologie und Physik des menschlichen Auges*, Berlin. La feuille du titre porte 1841, la couverture 1842. L'auteur fait remarquer que Volkmann (1836) a réuni à tort le centre de rotation de l'œil avec le centre auquel les rayons visuels (Sehstrahlen) de Volkmann s'entrecroisent. Comme les lignes qui vont de l'objet à travers le centre (optique) vers l'image rétinienne n'ont rien de commun avec la marche des rayons, Burow remplace le mot *Richtungstrahlen* de Volkmann, par celui de *Richtungslinien* (lignes de direction). Burow dit qu'un fil d'araignée est vu sous un angle d'une demi-minute (fil de 1/60 ligne de section, vu à 10 pouces) ; même, dit-il, sous des conditions d'un soleil convenable et d'un angle de réflexion approprié on voit des fils d'araignées à 80 et à 100 pas de distance. C'est donc surtout l'intensité de l'excitation lumineuse qui détermine la sensation rétinienne, plus que sa superficie et que la dimension de l'angle visuel.

Nous avons vu, lors de la description des optotypes, les idées de KUCHLER (1843,1844) sur la valeur inégale des figures, sur le fond blanc ou gris, sur les caractères noirs ou gris, sur l'éclairage et leur influence sur la détermination de l'acuité visuelle.

J. B. LISTING (*Beitrag zur physiologischen Optik.* 1845, Goettinger Studien) communique deux sortes d'yeux dioptriques. Le premier est celui que presque tous les oculistes attribuent à tort à Donders ; Listing décrit (p. 17) son *œil simplifié* ou *réduit ;* une surface convexe antérieure coupe l'axe au point principal ; le centre de courbure se trouve au point nodal ; la longueur comprise est de 5 millimètres, tandis que du centre à la rétine on mesure 15 millimètres ; le milieu extérieur est l'air ; l'œil lui-même possède la réfraction de l'eau. L'autre œil dioptrique est celui connu universellement comme *œil schématique de Listing.*

VOLKMANN en 1846, article *Sehen* (voir) in *Wagner's Handwörterbuch der Physiologie*, vol. III, p. 215-351, corrige ses idées de 1836 concernant la coïncidence du centre de rotation et du centre optique de l'œil, suivant le travail de Burow (1841) ; leur distance est d'environ 1,6 ligne. Il rectifie ses calculs en conséquence. Cet article contient de belles expériences sur la vision périphérique.

En 1849, MARIÉ-DAVY communiqua à l'Académie des sciences de Montpellier, séance du 15 janvier, *Quelques observations relatives à la vision.* C'est la communication qui est citée par Helmholtz et par ceux qui ont puisé à sa bibliographie comme l'*Institut*, n° 790, p. 59.

L'*Institut*, journal universel des sciences et des sociétés savantes en France et à l'étranger, parut à Paris ; la première section comprenait les sciences mathématiques, physiques et naturelles ; le tome XVII renferme le n° 790 cité ci-dessus ; comme la publication est peu connue nous reproduisons *in extenso* les recherches de Marié-Davy comme l'*Institut* les donne » : Ayant tracé sur des feuilles de papier des lignes noires parallèles équidistantes, dont l'épaisseur égalait l'intervalle blanc laissé entre elles, les exposant au plein jour et s'en éloignant jusqu'à ce que les lignes noires cessant d'être distinguées le papier parût uniformément teinté de gris, M. Marié a obser-

vé que la distance du papier à l'œil était toujours telle que la grandeur des images dans l'œil fût à peu près constante et égale à 0 mm. 00111. Les distances à l'œil ont été : 5 m. 8 ; 0 m. 75 ; 0 m. 53 ; 0 m. 41. Les grandeurs calculées des images ont été : 0,00109 ; 0,00113 ; 0,00113 ; 0,0012.

M. Marié-Davy conclut de ses expériences : 1° Que, pour lui du moins, la distance de la vue distincte n'a d'autre limite que la distance de 1 dm., et qu'elle peut s'étendre à l'infini ; 2° Que deux objets, à quelque distance qu'ils soient, ne cessent d être distingués l'un de l'autre que quand leurs images dans l'œil ne sont pas suffisamment éloignées l'une de l'autre, de même que deux pointes appliquées simultanément sur la peau ne donnent deux impressions distinctes qu'autant qu'elles ne sont pas trop rapprochées ; 3° Que chaque fibrille du nerf optique correspond à une portion particulière et distincte de la rétine (papille) ; que dans les expériences indiquées plus haut, les raies ne disparaissent complètement que lorque deux doubles raies (blanche et noire) recouvrent exactement une de ces papilles, et que, par conséquent, leur diamètre est égal à 0.0022 ; Treviranus a trouvé 0,0038 pour le lapin, Weber 0,003 pour l'homme ; ces mêmes surfaces varient de 0,002 à 0,003 chez les oiseaux ; 4° Que lorsqu'un objet est tellement situé que son image dans l'œil a un diamètre moindre que 0,0022, il ne cesse pas pour cela d'être visible, mais que sa teinte s'affaiblit et qu'il n'a plus d'angle visuel propre et variable avec la distance ; 5° Que chaque fibrille nerveuse transmet au cerveau la résultante des impressions faites par l'image sur la papille correspondante, en sorte que le résultat serait le même si l'image au lieu d'être parfaite présentait l'aspect d'une mosaïque ; 6° Que pour que la vision soit bonne il n'est pas nécessaire que l'image ait une netteté parfaite et qu'elle soit achromatique. En calculant l'influence des diverses parties de l'œil sur la vision, et partant de cette considération que la vision cesse d'être distincte lorsque la surface d'interjection de chaque faisceau convergent par la rétine est plus grande qu'une pupille, il en conclut : 1° Que les variations de la pupille dans ses limites extrêmes ne peuvent pas permettre un déplacement de l'objet de plus de 15 millimètres pour une distance de 2 dm. en sorte que la pupille joue un rôle extrêmement petit

dans l'accommodement de l'œil aux distances, comme le démontrent d'ailleurs les pupilles artificielles ; 2° Qu'un objet étant placé à 4 dm. d'un œil, la cornée transparente seule et l'humeur aqueuse qu'elle recouvre donneraient une image à une distance de 6 mm. en arrière de la rétine ; que le cristallin seul, avec le pouvoir réfringent relatif qu'il a au milieu des humeurs de l'œil, donnerait une image à 110 mm. derrière la rétine ; en sorte que le cristallin ne joue qu'un rôle dans la vision, ce qui explique comment des verres légèrement convexes peuvent le remplacer ; 3° Que la myopie et la presbytie tiennent beaucoup plus à la courbure de la cornée qu'à celle du cristallin ; 4° Que le rôle du cristallin dans l'accommodement de l'œil est nul ; 5° Que la propriété d'accommoder l'œil aux distances est dévolue aux muscles moteurs de l'œil, qui font varier l'axe antéro-postérieur de l'œil et en même temps la tension et la courbure de la cornée et que cette action est secondée par le mouvement concomitant de l'iris. »

En admettant que l'*Institut* ait rendu exactement les opinions de Marié-Davy, ce dernier doit avoir opéré avec des traits parallèles séparés par leur diamètre ; il doit avoir opéré probablement avec des traits de quatre dimensions différentes ; d'après le premier 2° il se peut que l'auteur ait opéré avec deux traits ; il se peut aussi qu'il ne parle de deux traits dans l'idée que deux ou plusieurs traits sont visibles sous les mêmes conditions et l'introduction produit l'impression qu'il s'agit de plusieurs lignes ; la vision existe quand l'image rétinienne mesure mm. 0,0022, et lorsque celle-ci ne mesure plus que la moitié le tout offre un aspect gris uniforme ; ces résultats sont dus aux dimensions des éléments rétiniens disposés en mosaïque ; c'est la cause pour laquelle des lignes droites et des lignes composées de mosaïques analogues à celles des éléments rétiniens influencés par les premières produisent une même impression ; comme ces deux figures sont un peu différentes Marié-Davy conclut qu'il n'est pas nécessaire qu'une image soit parfaitement nette et que l'achromatisme n'est pas nécessaire. Puis l'auteur prétend que le rôle de la pupille est faible, que le cristallin joue un rôle nul dans l'accommodation et un rôle très restreint dans la vision ; que l'accommodation est due surtout aux muscles moteurs (extérieurs) qui feraient varier la

longueur du globe, puis aux différences de courbure subies par l'action de ces muscles ; l'iris interviendrait un peu. La myopie et l'hypermétropie seraient dues surtout aux différences de courbure de la cornée et un peu à l'état du cristallin. C'est sous l'influence de ces idées que certains oculistes ont prétendu guérir la myopie par la section des muscles extérieurs du globe.

W. Petrie en 1850 communiqua à la *British Association for the Advancement of Science*, Edinburg, 20ᵉ session, des recherches *Sur la force de la vision relativement aux petits objets*. Ce travail fut résumé dans l'*Institut*, t. XVIII, nº 886, p. 415 ; cette dernière donnée seule figure dans la bibliographie de von Helmholtz et de celles qui en dérivent ; nous reproduisons le texte de l'*Institut* : « Ce mémoire renferme des expériences pour la détermination de la meilleure espèce de marque de station et les erreurs dans lesquelles on peut tomber en observant cette marque avec des instruments optiques d'après le principe du contact de deux réflexions. Ces expériences ont plutôt rapport à des applications dans la pratique qu'aux phénomènes théoriques de la vision. Des lettres *blanches* sur fond *noir* n'ont besoin pour être aperçues à une même distance que de la moitié de l'épaisseur des lignes qu'auraient des lignes *noires* sur un fond *blanc*. L'auteur s'est occupé ensuite de l'instabilité du regard et a fait voir que l'œil varie sans cesse dans sa force et dans son point de mire. Il a décrit des expériences sur la visibilité des positions des lignes extrêmes sur des hiatus dans les lignes, sur les points carrés et ronds, et arrive à cette conclusion pratique que la position de deux points adjacents très voisins ou deux images dans un parallélisme sensible suivant une direction donnée, fournit un des modes les plus simples d'observation en même temps qu'elle est plus facilement observable que la coïncidence réelle de ces deux points ou même la réunion de deux lignes. »

II. — SOCIÉTES SAVANTES

SOCIÉTÉ BELGE D'OPHTALMOLOGIE

Compte rendu analytique par M. Pergens.

Séance du 28 avril 1907.

Kératite parenchymateuse d'origine traumatique.

M. Leplat (Liège). — Il a été publié un certain nombre de cas de kératite parenchymateuse survenant après un traumatisme ; plusieurs fois la kératite, dévelopée dans l'œil blessé, est apparue ensuite sur le congénère ; on a relevé souvent des signes de syphilis héréditaire ou de scrofulose. On s'est demandé si le traumatisme n'avait pas réveillé la diathèse latente, s'il était seul à incriminer, au point de vue spécial de l'indemnisation des accidents du travail. Je traite actuellement un ouvrier âgé de 30 ans n'ayant aucun signe de syphilis héréditaire ou de scrofulose. Il vient de faire une kératite parenchymateuse typique de l'œil droit, en voie de régression à présent. Il prétendait avoir reçu un coup sur cet œil, trois semaines avant le début de la maladie, mais je n'en trouve nulle trace et il n'apporte aucun témoignage de cet accident. Dans ces conditions, il est difficile de considérer cette kératite comme étant d'origine traumatique. J'ai reçu, le 14 janvier dernier, un houilleur, qui avait été frappé, le 5 janvier, à la cornée droite par un éclat de sa pioche. Le médecin du charbonnage avait extrait cette paillette de fer, mais non la rouille. Un autre ouvrier avait tenté d'enlever celle-ci à l'aide d'un morceau de bois ; l'œil s'était enflammé. Quand je vis le blessé, il existait en bas et en dedans à 1 millimètre du limbe un ulcère infiltré de 2 millimètres de diamètre ; aucun signe de syphilis héréditaire ou de scrofulose. Le traitement médical ne semblait guère actif, aussi je dus cautériser deux fois l'ulcère au galvano-cautère ; le 6 février, auréole demi-circulaire, bordant l'ulcère du côté central de la cornée. Elle était constituée par une infiltration interstitielle de la cornée, et séparée de l'ulcère par un fin liseré transparent. Le 11 février, la plaie était comblée, mais l'infiltration s'étendait jusqu'au centre cornéen en même temps qu'un pinceau de vaisseaux profonds s'avançaient de la partie inféro-interne du limbe en passant *sous* l'ulcère. La cornée s'infiltra entièrement, en même temps que la vascularisation se développait, puis peu à peu elle s'éclaircit, en commençant par les parties voisines de l'ulcère. A présent les vaisseaux persistent encore, et l'on voit un faible néphélion demeurant dans la partie supéro-externe de la cornée. L'acuité est de 5/10. L'autre œil reste intact. Le rapport entre le traumatisme et la kératite me paraît indéniable parce que j'ai assisté à toute l'évolution. Mais si j'étais

appelé à expertiser à présent ce cas, sans l'avoir vu auparavant, je serais embarrassé.

M. Van Duyse observe en ce moment deux cas semblables.

Instrument simple pour mesurer l'écartement pupillaire.

M. Leplat. — L'instrument consiste en une règle quadrangulaire de bois de 20 centimètres de long, 2 centimètres de haut et 1 centimètre d'épaisseur. La moitié droite en est légèrement arrondie pour servir de poignée. Cette règle est munie à son extrémité de gauche d'une pointe métallique verticale, fixée à sa face postérieure et débordant vers le bas de 3 millimètres. Elle est entourée d'une bague de cuivre, quadrangulaire comme elle, glissant à frottement doux. Cette bague porte à sa face postérieure une pointe de cuivre verticale, semblable à la précédente, mais mobile, celle-ci, comme la bague. A la face antérieure de cette bague est une fenêtre munie d'un petit index. A la face antérieure de la moitié gauche de la règle, est collée une échelle double, en millimètres, de 80 millimètres, et dont le o est en face de la pointe fixe. Enfin, la face supérieure de la règle porte une vis autour de laquelle tourne, dans un plan horizontal, une tige pliante longue de 292 millimètres. Pour nous servir de cet instrument, nous plaçons le sujet face à une fenêtre pour que ses pupilles soient bien éclairées et étroites et nous l'engageons à fixer notre œil gauche, le droit étant fermé.

Nous appliquons l'extrémité libre de la tige contre notre sourcil gauche et nous rapprochant, solidairement avec l'instrument, de notre sujet, nous appuyons l'instrument contre son front, de façon que la pointe fixe soit en face du centre de sa pupille droite. Ceci obtenu, du pouce de la main droite, nous glissons la bague jusqu'à ce que la pointe mobile soit à son tour en face du centre pupillaire gauche. Nous lisons le résultat qui nous donne l'écartement pupillaire pour une convergence de 33 centimètres sur la partie inférieure de l'échelle. Supposons que nous ayons trouvé 58 ; une ligne oblique nous conduit à l'échelle supérieure et aboutit au chiffre 60. C'est l'écartement pupillaire pour la distance.

Notre instrument ne donne que des résultats approximatifs pour la distance.

Un cas de ptosis pseudo-paralytique, suite d'accident du travail.

M. Bettremieux (Roubaix). — J'ai eu l'occasion de recevoir, il y a environ un mois, un blessé atteint de ptosis pseudo-paralytique, post-traumatique, dont l'affaire a été conciliée, en juillet 1906, par l'attribution d'une rente correspondante à une réduction de 8 0/0 de la capacité professionnelle, rente convertie en capital.

Henri V...., 22 ans, menuisier, fut blessé, le 10 mars 1906, par la chute d'une lourde pièce de bois : elle occasionna une contusion fronto-pariétale droite avec commotion cérébrale ; fin de mars, l'ouvrier

essaya de reprendre le travail. Il dut le cesser presque aussitôt et, dans le courant d'avril 1906, il se plaignit que la vue de l'œil droit diminuait. Le blessé me fut adressé le 3 mai. Je constatai une occlusion complète de l'œil droit avec abaissement du sourcil correspondant. Le blessé présentait de l'anesthésie du pharynx et une hémianesthésie droite presque complète, avec quelques zones de sensibilité intermittente. L'acuité de l'œil gauche est normale ; les limites du champ visuel sont pour cet œil approximativement les mêmes dans toutes les directions, d'après le dire du blessé, soit 30° pour le blanc, 20 pour le vert et le rouge, 10 pour le bleu. Le traitement médical, l'électrisation ne donnèrent aucun résultat ; il en fut de même de quelques tentatives de suggestion hypnotique et d'applications d'aimant faites par un confrère spécialiste. Je proposai l'opération du ptosis à l'intéressé qui s'y refusa ; peut-être n'eut-il pas tort puisque plus tard son œil droit s'ouvrait imparfaitement mais assez pour ne plus gêner la vision ; l'œil a commencé à s'ouvrir un mois et demi environ après la solution du litige et l'ouvrier a repris le travail peu de temps après.

Trois cas de rétinite ponctuée albescente typique.

M. Van Duyse (Gand). — Il faut réserver avec Fuchs le nom de *rétinite ponctuée albescente* à une affection caractérisée par la présence d'innombrables taches, blanchâtres et minuscules, répandues sur le fond de l'œil. Il existe une diminution de l'acuité visuelle et spécialement une héméralopie ou cécité crépusculaire remontant à l'enfance. La maladie frappe plusieurs descendants de parents parfois consanguins. Elle a de nombreux rapports avec la *rétinite pigmentaire*. Chez aucun des trois sujets que j'ai étudiés, on n'a pu découvrir de trace de pigment. La rétinite ponctuée a été observée chez une fille de 20 ans et chez ses deux frères, âgés de 12 et 5 ans. Leurs père et mère ont été examinés, ainsi que les enfants normaux, un garçon de 19 ans et deux filles, âgées de 18 et 7 ans.

La couleur de la papille, l'exiguïté des artères, deux particularités rencontrées dans la rétinite pigmentaire, indiquent au moins un certain degré d'atrophie de la rétine. Les taches blanches siègent probablement au niveau des couches les plus externes de la rétine. C'est, en l'absence d'une analyse histologique, qui manque encore, la localisation la plus probable. Pour le moment, tablant sur les données cliniques et surtout sur les signes ophtalmoscopiques, sans nous arrêter à la modalité exacte de la création des taches blanches (dégénérescence épithéliale ?) nous pouvons, avec de nombreuses chances de toucher à la vérité, invoquer certaines données pathogéniques qui nous ramènent en grande partie à celles de la rétinite pigmentaire. La cécité crépusculaire, l'affaiblissement visuel, la dyschromatopsie plaident pour les lésions atrophiques du neurone externe de la rétine. La torpeur rétinienne peut, d'autre part, dépendre en grande partie d'altérations de l'épithélium pigmenté et partant d'entraves à la production du pourpre rétinien. Ce sont les *troubles de la circulation choroïdienne*,

qui entraînent les lésions dégénératives des couches externes de la rétine. D'autre part, les plus récentes recherches ont démontré que les altérations de la rétinite pigmentaire sont consécutives à un *état pathologique de la chorio-capillaire.* Gonin et Dufour estiment que dans les formes de rétinite pigmentaire *sans pigment*, « la sclérose des vaisseaux rétiniens devance celle de la chorio-capillaire, d'où il résulte que les éléments de l'épithélium pigmenté sont encore directement sollicités de quitter la surface de la choroïde pour gagner les couches internes de la rétine ». Or, la sclérose *des vaisseaux rétiniens et choroïdiens* est établie *de visu* chez nos sujets. Pour les auteurs précités, la sclérose rétinienne peut précéder, être indépendante de celle de la choroïde ou suivre celle-ci. En fait, il est problable que les lésions dégénératives des vaisseaux, fort lentes, marchent de pair dans la rétine et dans la choroïde, tout en étant plus marquées dans celle-ci pour deux de nos sujets. La pauvreté relative de la circulation sanguine de la rétine ne pourrait à elle seule expliquer les symptômes cliniques enregistrés, les vaisseaux rétiniens n'ayant pas à nourrir les couches externes de la rétine : elles dépendent de la chorio-capillaire pour l'apport vasculaire. Les ciliaires courtes, dont nous voyons les branches du premier plan hélicoïdales et vitreuses, deviennent bien dans l'espèce des artères terminales. Peut-on douter de la dégénérescence de leurs terminaisons capillaires ? Le cercle artériel des nerfs optiques et les capillaires des ciliaires récurrentes peuvent à la rigueur apporter encore beaucoup de matériaux de nutrition. De nombreuses ciliaires courtes sont demeurées indemnes ici. C'est un fait bien connu d'ailleurs que dans un même système artériel, la sclérose n'est pas régulièrement et conformément répartie sur ses diverses branches. Nos devanciers, Liebrecht et Wüstefeld, ont admis que, si la rétinite ponctuée albescente est une maladie rétinienne, on ne saurait exclure l'affection primordiale de la choroïde. Spengler accepte ce rapport : la choroïdite s'ajoute à l'affection rétinienne.

En attendant une étude histologique approfondie d'un cas de ce genre il est légitime, me semble-t-il, de parler de *dégénérescence ponctuée albescente de la rétine par chorio-rétinite chronique.* Le facteur hérédité est à invoquer ici, non la consanguinité des parents. La disposition familiale doit être interprétée comme une tare constitutionnelle affectant des époux sans relation de parenté : *hérédité convergente.* Une dyscrasie sanguine agit à la façon de la syphilis ; elle fait naître au cours de la gestation les premières lésions de dégénérescence vasculaire.

A propos d'un cas de luxation spontanée du cristallin dans la chambre antérieure.

M. Brandès (Anvers). — Au commencement de mars dernier, un homme est subitement atteint d'un trouble intense de la vue à droite ; Les objets paraissent flous, la lecture est impossible.

Ne voyant aucun signe d'inflammation extérieure, ne sentant au-

cune douleur, on ne songe pas à consulter un oculiste. Quinze jours après, le malade se lève le matin avec des douleurs intenses dans l'œil atteint. Sa femme y découvre « une perle grise ». Les douleurs de plus en plus intenses empêchent le malade de dormir et de se nourrir, et c'est après huit jours de souffrances et, à bout de forces, que le malade se présente le 23 mars 1907 ; œil droit fortement injecté, la cornée infiltrée laisse à peine reconnaître l'iris décoloré ; le cristallin légèrement opacifié repose sur la face postérieure de la cornée et l'iris. Tension = T + 3 ; diagnostic : luxation spontanée du cristallin dans la chambre antérieure avec glaucome secondaire consécutif. A l'œil gauche, ectopie congénitale du cristallin ; l'iris est flottant dans toute sa périphérie ; vision assez bonne avec + 6 dioptries. Vu l'état de cet œil gauche et vu l'absence de traumatisme quelconque, nous avons admis une dégénérescence de la zonule de Zinn et la *spontanéité* de la luxation ; j'arrive à extraire le cristallin, sans narcose avec l'anse de Snellen ; éserine, pansement ; après un mois, doigts à 50 centimètres ; actuellement cornée encore très trouble, pupille déplacée vers le haut. Le cristallin est réduit de volume, plutôt rond que lentiforme ce qui explique son passage facile à travers la pupille à la suite d'un simple abaissement de la tête ou à l'occasion d'un effort même modéré.

Le malade a la tête scapho-céphale, aplatie bilatéralement d'une façon très accentuée ; la face n'est guère plus large qu'un grand fromage de Hollande ; les dents sont très irrégulières et placées par deux rangées ; elles sont longues et espacées, le palais est en ogive très élevée, le corps se distingue par une extrême maigreur ; les doigts ont des proportions énormes ; très longs et maigres, ils sont pourvus d'ongles fortement hypocratiques. Le malade est en outre porteur d'une énorme hernie scrotale ; le scrotum descend jusqu'à la moitié de la cuisse ; il a toujours eu cette hernie. Il est fort probable qu'il s'agit là également d'une lésion congénitale. L'intellect est médiocre : l'anamnèse familiale révèle de la tuberculose paternelle et fraternelle. Cette lésion oculaire nous apparaît donc comme un des nombreux stigmates qui font de notre malade un dégénéré physique. L'ectopie cristallinienne, la hernie scrotale, le thorax paralytique reconnaissent ici, la même cause ; *un relâchement congénital* du tissu fibro-élastique.

M. Van Duyse fait remarquer que le relâchement de la zonule en tant que ligament fibro-élastique est une interprétation hasardée ; le vitré est un tissu de sécrétion dont le ligament suspenseur est une émanation, une condensation de fibrilles ; le rapport invoqué par M. Brandès ne peut donc avoir la valeur qu'il lui attribue.

A propos d'un complexus symptomatique oculaire d'origine dysthyroïdienne

M. Stocké (Gand). — Depuis 1899 j'ai observé cinq cas de maladie oculaire d'origine dysthyroidienne chez des personnes âgées de vingt à vingt-cinq ans, dont trois filles et deux garçons. On pouvait consta-

ter du côté des yeux une injection prononcée des conjonctives bulbaires et palpébrales un peu sécrétantes, un aspect particulièrement brillant des cornées, des paupières supérieures légèrement pendantes. L'examen ophtalmoscopique montrait des papilles très rouges, proéminentes, mais non augmentées de volume. Les veines sont fortement dilatées et flexueuses ; certaines artères apparaissent comme interrompues près du bord de la papille, mais elles sont aussi de calibre plus grand qu'à l'état normal et plus flexueuses ; le fond de l'œil est rouge sombre. Les malades se plaignent d'un sentiment de sécheresse, de picotement et de chaleur intense des paupières et du globe. Ils ne supportent pas la lumière et se plaignent d'un mal de tête allant d'une tempe à l'autre : il y a aggravation de tous ces symptômes le soir à la lumière artificielle.

Ce qui me frappa dès la première observation, ce fut le facies pour ainsi dire caractéristique de ces personnes. La figure légèrement bouffie, rouge, cyanosée, les cornées brillantes, les paupières supérieures pendantes, tout l'habitus donnaient au visage un masque de somnolence, d'apathie, de torpeur intellectuelle et à l'ensemble de l'organisme un cachet de paresse et de lenteur physique. Ces malades présentaient également, surtout les filles, de l'obésité notable, des troubles vaso-moteurs et sécrétoires révélés par de la cyanose de la face, des pieds et des mains froids, cyanosés et transpirant facilement. Chez tous existaient des troubles des voies digestives. Les symptômes étaient ceux de l'hypochlorhydrie avec constipation plus ou moins forte. Le traitement consista dans la prescription d'un régime alimentaire approprié aux troubles gastro-intestinaux ; matin et soir au lit, massage du ventre et de tout le corps. Comme médicaments : le sel de Carlsbad à jeun chaque matin ; de la teinture de noix vomique associée à la rhubarbe avant les repas, et de l'iodure de potassium, à la dose de 50 centigrammes à 1 gramme par jour, fut administré pour agir contre les autres troubles dont l'origine ne nous parut point nette. Du côté des yeux, application de simple compresses fraîches souvent répétés, sur le front et les yeux ; lunettes fumées.

D'après le tableau clinique, il nous semble possible de rattacher les troubles oculaires et généraux constatés à une insuffisance d'origine thyroïdienne et partant à des phénomènes d'intoxication thyréoprive. Nous pourrions donc comprendre les troubles oculaires sous la dénomination de « complexus symptomatique oculaire dysthyroïdien » lié naturellement à tous les autres symptômes généraux décrits. L'intoxication par les troubles gastro-intestinaux n'a-t-elle pas précédé l'intoxication d'origine hypothyroïdienne ? Ce que nous pouvons dire, c'est qu'une fois ces deux intoxications établies, un cercle vicieux était réalisé. L'asepsie des voies gastro-intestinales peut avoir rompu ce cercle et avoir permis aux autres organes de fonctionner normalement. L'iodure de potassium pourrait d'autre part avoir agi directement sur les symptômes thyroïdiens.

Ce traitement ayant suffi, dès le premier cas, pour assurer la gué-

rison, nous n'avons pas prescrit, pour ce cas ni pour les suivants la thyroïdine, mais nous nous proposons de le faire à la première occasion.

Deux cas d'affections nasales compliquées d'accidents oculaire s

M. Delneuville (Spa). — Un homme de 46 ans atteint de névrite rétrobulbaire qui parut liée à la présence d'une sinusite sphénoïdale ignorée du malade ; acuité visuelle 5/10 à gauche ; œil droit compte à peine les doigts à 1 mètre. Un traitement, uniquement dirigé contre l'affection nasale amena la guérison avec V = I.

Un jeune homme âgé de 15 ans vint à Spa le 23 février 1906 pour y rétablir sa santé, passablement délabrée par une grippe ; depuis quelque temps il mouchait énormément ; catarrhe nasopharyngien avec participation probable de l'ethmoïde ; nez rempli de mucopus très abondant. Les sinus maxillaires et frontaux, reconnus intacts à la diaphanoscopie, nous avons admis l'existence d'une éthmoïdite en raison des douleurs ressenties par le malade à la pression de la paroi interne de l'orbite, surtout du côté gauche. Le sinus sphénoïdal était-il intact? Nous n'avons pu élucider ce point, n'ayant vu à ce moment le malade que cette seule fois. Le malade fut soumis à un traitement, qui parut avoir très rapidement raison des accidents qu'il accusait : il ne mouchait plus pour ainsi dire. Or, le 5 mars, donc dix jours après cet examen, le médecin traitant, me signala que le jeune homme avait été pris d'une céphalée intense, lui arrachant des cris, durant quelques minutes et présentant des périodes d'accalmie parfois longues. On ne constatait ni température, ni modifications du pouls ; en somme, on ne découvrait aucun symptôme autre que la céphalée. Bientôt apparurent de l'inappétence, des vomissements ayant le caractère de vomissements cérébraux. Le diagnostic de méningite devenait probable. Sur ces entrefaites, pendant une accalmie, le malade rentra à Bruxelles chez ses parents, qui, mis au courant des faits, prévinrent le médecin de la famille. Ce dernier m'a transmis les renseignements suivants : le 11 mars, crises intenses de céphalalgie nocturnes et diurnes, pupilles dilatées, vue trouble, diplopie, région frontale douloureuse ; pouls 45 à 50 ; poitrine saine ; tube digestif également ; pas d'albuminurie. Traitement : calomel pendant 5 jours, puis iodure de potassium. Les phénomènes s'amendèrent et, le 9 avril, l'enfant paraissait rétabli, mais très faible. On pensa alors qu'un nouveau séjour à Spa lui serait utile. Je vis le malade le 18 avril : la céphalée avait pour ainsi dire disparu, mais il existait encore de temps à autre des vomissements. Diplopie par strabisme convergent de l'œil gauche ; inégalité pupillaire ; l'examen du fond de l'œil révélait de chaque côté l'existence d'une papille de stase très nette. Acuité de 1/2. Sangsues aux mastoïdes ; frictions hydrargyriques. Pendant tout ce temps, le jeune homme sortait et rien dans son extérieur ne trahissait un état qui n'était pas rassurant. Les lésions rétrocédèrent le

26 juin : papilles pour ainsi dire normales ; la parésie a disparu et l'acuité est remontée à 5/5. Cet état s'est maintenu.

La symptomatologie observée, la marche traînante de l'affection qui a duré environ quatre mois, paraissent devoir ne laisser aucun doute quant au diagnostic de méningite séreuse, auquel nous nous sommes arrêté. Nous avons vu que le début avait coïncidé avec une suppuration nasale. Il nous paraît assez logique de trouver dans celle-ci, le point de départ de l'infection endocranienne, si nous nous rappelons les connexions qui existent entre les lymphatiques des fosses nasales et les lymphatiques sous-méningés.

Nous nous permettrons de tirer cette conclusion que, dans des cas à étiologie obscure, l'examen du nez ne devrait jamais être négligé,

Quelques particularités de tumeurs oculaires.

M. Gauthier (Bruxelles), décrit : 1° un *sarcome fusiforme* irrrégulièrement pigmenté *du corps ciliaire* de l'œil droit chez une femme de 40 ans ; la tumeur fait hernie dans la chambre antérieure,sous forme d'un bourgeon noirâtre, lequel s'est insinué entre la sclérotique et l'iris, en décollant et repoussant cette dernière membrane ; milieux réfringents parfaitement clairs : la tumeur se dessine en relief dans le corps vitré, de façon à empêcher une image complète de la région maculaire dans le regard de face ; la rétine est restée parfaitement accolée à la tumeur et ne présente de trouble spécial dans aucune de ses parties ; aucune réaction ni du côté des membranes internes, ni extérieurement ; acuité de 1/4 ; lacune dans le champ visuel empiétant sur la vision centrale. Enucléation le 9 juin 1903 ; cette personne est aujourd'hui en bonne santé.

Le globe, coupé d'arrière en avant, en passant par le centre de la tumeur, est presqu'à moitié rempli par le tissu de néoformation, spongieux, qui s'étend le long de la sclérotique, depuis la chambre antérieure jusqu'à 1 centimètre du nerf optique, en s'arrondissant vers le centre du vitré d'une façon régulière. Sa plus grande épaisseur se trouve au niveau de l'ora serrata ; le cristallin est refoulé vers la paroi opposée ; la tumeur paraissait uniformément pigmentée. Or, sous ce rapport, à la section, on y distingue trois zones : *a*) l'antérieure, très pigmentée, constituée presque exclusivement par le bourgeon ayant dépassé l'angle iridien ; *b*) une zone intermédiaire, non pigmentée, occupant à peu près l'espace compris entre l'emplacement du corps ciliaire et l'ora serrata, mais s'étendant à travers toute l'épaisseur de la tumeur ; *c*) une zone postérieure, pigmentée, ayant à elle seule le volume des deux autres réunies.

Le nerf optique est normal. Il convient d'insister sur ce fait qu'une tumeur de cette dimension n'a déterminé qu'une réaction minime sur les éléments si sensibles l'avoisinant, et que malgré l'encombrement considérable du tissu réticulé de Fontana, il n'y a pas eu de symptôme glaucomateux.

2° *Leuco-sarcome juxta-papillaire* chez un homme, âgé de 35 ans, qui

consulte en juillet 1896 ; aucune réaction extérieure, aucun trouble des milieux ; dans le segment postérieur de l'œil, un décollement rétinien peu étendu et bien limité, formant rideau devant la papille par un repli s'étalant devant elle, au point de la masquer presque complètement. Trois ans plus tard le décollement devient total puis un glaucome aigu apparaît ; iridectomie puis énucléation cinq jours après. L'opéré reprend ses fonctions d'instituteur pendant un an et demi, et meurt d'une affection du foie.

La tumeur est ici petite, formant comme une éminence mamelonnée dont l'axe serait le nerf optique, lequel se trouve ainsi entièrement englobé. La chambre antérieure est effacée ; le cristallin propulsé en avant est cataracté, la rétine totalement décollée en entonnoir, formant trait-d'union entre les pôles antérieur et postérieur de l'œil. Les cellules constitutives de la tumeur sont fusiformes pour la plupart, mais de dimension assez grandes, avec noyau parfois bien coloré, parfois plus pâle, disposées en faisceaux serrés, de telle sorte qu'en coupe transversale, elles apparaissent comme polygonales. Elles ne s'effilent pas en longs prolongements et sont d'un type plus raccourci que d'habitude. Elles sont groupées en nodules plus ou moins volumineux et paraissent orientées selon certaines directions giratoires, non périvasculaires. Par endroits, on constate une fine trame conjonctive fibrillaire. Dans la zone d'envahissement de la tumeur vers la choroïde, les cellules sont plus petites, arrondies, avec noyau bien coloré, et disposées en grappes le long du stroma conjonctif émanant des couches choroïdiennes.

Le nerf optique, en état d'inflammation, est infiltré de cellules migratrices. Quelques faisceaux nerveux, envahis par le tissu conjonctif sont en état d'atrophie, et des granulations graisseuses y sont disséminées, mais je n'y vois pas d'élément néoplasique malgré l'intime voisinage de la tumeur. Les lésions des vaisseaux ciliaires postérieurs feront l'objet d'une étude ultérieure ; le canal de Schlemm est libre ; le tissu réticulé de Fontana est quelque peu infiltré de leucocytes, mais encore perméable ; l'angle iridien est libre. Il n'y existe pas de soudure de Knies,et cependant, il y a eu glaucome inflammatoire des plus violents.

3° *Leuco-sarcome à cellules rondes. Survie prolongée.* — Une femme de 61 ans, est atteinte depuis un an de décollement rétinien quand survient, en 1898, un glaucome.

Enucléation pour douleurs intolérables ; vision lumineuse abolie ; diagnostic de tumeur non posé.

Aujourd'hui la malade est encore en excellente santé.

La tumeur, petite, arrondie, est implantée sur la sclérotique dans son segment postérieur par une base assez large, séparée du reste par un étranglement circulaire ; décollement rétinien total en entonnoir ; les cellules sont rondes, remplies à moitié par le noyau, qui possède un nucléole très coloré. La plupart sont serrées les unes contre les autres sans ordre apparent, mais en quelques endroits il existe de

fines fibrilles conjonctives le long desquelles les cellules se groupent, prenant ainsi un aspect un peu différent dans leur ensemble. Il arrive aussi qu'elles forment des manchons périvasculaires ; vaisseaux sanguins assez nombreux. L'épithélium pigmentaire est adhérent à la choroïde et quand celle-ci prend part, en s'évasant, à la formation de la tumeur, il la côtoie sur un certain parcours,tandis que sous-jacents, les gros vaisseaux conservent pendant quelque temps leurs rapports et leurs caractères, quoiqu'entourés de tissu néoplasique. Ce voisinage de l'épithélium pigmentaire n'occasionne aucune distribution spéciale du pigment dans le néoplasme lui-même. Il y est rare et se localise surtout dans les environs de la sclérotique, tout à fait du côté opposé. La rétine atteinte de décollement ancien, présente une dégénérescence spéciale. Elle est, surtout en se rapprochant du nerf optique, parsemée de fines granulations graisseuses paraissant se loger de préférence le long des fibres de Muller et particulièrement à leur base ; elle est bordée dans la couche des cônes et bâtonnets de quelques grosses cellules régulièrement espacées, entièrement remplies de granulations graisseuses. Il est probable que ce sont là des élements cellulaires provenant de la couche épithéliale pigmentée disparue. Le nerf optique lui-même a perdu sa myéline,et on y trouve aussi des granulations graisseuses assez abondantes le long des cloisons inter-fasciculaires. La chambre antérieure est petite, remplie d'un coagulum fibrineux. L'angle iridien est effacé par une soudure de Knies, plus accentuée du côté tumeur que du côté opposé, où elle ne fait que débuter. Je tiens à noter que, me basant sur l'opinion des auteurs quant au pronostic de ce genre de sarcome, j'avais annoncé un dénouement fatal assez rapide, et que voilà bientôt dix ans que le médecin de cette personne m'annonce qu'elle se trouve en bonne santé.

4° *Sarcome à la période extra-bulbaire, provoqué par une ponction scléroticale.* — C'est le cas d'une dame qui se présente en 1898, chez le Dr Tacke, amenée à consulter à cause d'un petit bouton noirâtre ayant fait son apparition sous la conjonctive bulbaire, tel un staphylome choroïdien, au niveau de la ligne d'insertion des muscles, entre le muscle droit supérieur et le droit externe. Cette personne, se plaignant aussi de troubles de la vue, avait été précédemment consulter un confrère. Constatant sans doute un décollement de rétine, il avait fait à cet endroit une ponction, soit dans un but d'exploration, soit dans un but curatif. Ce décollement masquait une tumeur qui, profitant du chemin pratiqué, faisait maintenant irruption à l'extérieur du bulbe. Enucléation ; peu de temps après survint le décès de la patiente, par métastases hépatiques.

La coupe microscopique de cet œil fait voir le trait d'union entre la tumeur intra-oculaire et le début de la propagation extraoculaire ; il y avait en outre décollement total de la rétine. La tumeur est volumineuse, s'étendant du corps ciliaire, plutôt repoussé qu'envahi, jusque contre le nerf optique ; sarcome fusiforme pigmenté.

A proximité de la tumeur, l'espace de Fontana est oblitéré, mais

du côté opposé il est parfaitement libre ainsi que le canal de Schlemm. On se rend compte très facilement du chemin suivi par les cellules sarcomateuses pour faire irruption à travers la sclérotique, parce qu'elles sont accompagnées de pigment. Elles n'ont, le long de leur trajet aucune tendance à se répandre dans le tissu sclérotical, tandis qu'arrivées à la surface, elles s'épanouissent aussitôt librement dans le tissu sous-conjonctival, précédées d'une forte infiltration leucocytaire. Il n'est donc pas sans inconvénient de faire une ponction exploratrice pour s'assurer du diagnostic d'un décollement rétinien, à savoir s'il masque ou non une tumeur. Il est probable que cette intervention a hâté ici le dénouement en ouvrant d'emblée une voie à la propagation du sarcome qui, jusque-là était resté enfermé à l'intérieur de l'œil. Il est vrai que ces néoplasmes se propagent presque toujours par les vaisseaux sanguins ou lymphatiques et finissent par infecter complètement l'organisme ; mais il leur faut en général pour y arriver un laps de temps plus long que dans le cas présent.

5° *« Ulcus rodens » propagé dans l'orbite.* — Un homme était atteint à l'œil gauche d'un *ulcus rodens*, qui, après avoir corrodé les paupières, envahit la voûte et le plancher orbitaires, puis de proche en proche, en arriva à englober la paroi postérieure du bulbe. L'énucléation est pratiquée et on en profite pour nettoyer l'orbite ; mais le mal récidive, gagne le trou optique et la mort survient après éclosion de symptômes cérébraux d'origine infectieuse.

III. — REVUE DES JOURNAUX D'OPHTALMOLOGIE

Zeitschrift für Augenheilkunde

Analysé par le Dr Chesneau (de Nantes).

Tome XVI (suite).

Novembre 1906.

I. — **Sur les tumeurs épithéliales de la région hypophysaire (in fundibulum)**, par M. Martin Bartels, p. 407 (av. 2 pl.).

(*A suivre*).

II. — **Une forme rare d'encéphalocèle avec stauungs papille**, par M. Schmidt-Rimpler, p. 438.

L'observation concerne un enfant atteint de trois encéphalocèles : deux dans les régions temporales droite et gauche, un dans la région de la grande fontanelle.

Une exophtalmie très marquée amena des troubles ulcéreux des cornées avec perte totale d'un des yeux et leucôme étendu de l'autre.

La stase papillaire bilatérale présentait un phénomène curieux : la compression de la tumeur crânienne amenait une réplétion très accusée des vaisseaux de la papille qui rougissait très vivement.

III. — **Mycose de la sclérotique,** par M. Köllner, p. 441 (av. 1 pl.).

On connaît à l'heure présente 18 cas de kératomycose, dont la marche nécrosante est maintenant bien déterminée ; 4 cas d'aspergillose du vitré ont été publiés, et l'auteur ajoute à l'étude des infections mycotiques de l'œil le cas suivant : un homme de 61 ans est atteint à l'œil droit le 20 janvier 1906 par un éclat de bois ; le 17 février il se présente à la clinique du professeur Von Michel à Berlin : injection périkératique violente, surtout dans la sclérotique ; au bord nasal de la cornée, une petite perte de substance de la conjonctive, dont les bords sont infiltrés, de coloration jaunâtre. La sclérotique ne présente pas de modification apparente, mais le bord de la cornée adjacent est infiltré, la papille étroite, avec un exsudat jaune, et la tension très élevée.

Le 21 février, après un nettoyage soigneux de la plaie, on peut voir les couches superficielles de la sclérotique ramollies, jaunâtres, sur une étendue de 5 millimètres environ en diamètre : une fois ces débris nécrotiques enlevés, le fond de la plaie est net, de coloration ardoisée. La pression oculaire est redevenue normale par l'emploi des myotiques. Le foyer primitif guérit assez bien, mais le 14 mars l'examen de l'œil montre deux tumeurs du volume approximatif d'un noyau de cerise, de consistance dure, recouvertes de conjonctive saine, et situées en dedans, et en bas du point primitivement atteint. Pendant un mois ces tumeurs restèrent sans changement, et le 19 avril elles furent extirpées, en respectant la conjonctive : une nouvelle tumeur analogue fit son apparition et fut enlevée en mai. Ce fut la dernière. L'espace intéressé, occupant au bord de la cornée un espace de 15 à 20 millimètres de haut sur 10 à 12 de large, offrait alors un aspect brillant, et ardoisé, laissant très nettement percevoir le tendon du muscle droit interne.

Une iridectomie fut pratiquée en juin, sans incidents, avec V = 1/4.

L'examen des tumeurs, après fixation au formol, ou après congélation, fit reconnaître de nombreux éléments mycotiques, de diamètre à peu près constant, à extrémités arrondies, quelques fois en massues, souvent ramifiées en arborescences étendues, se colorant vivement par le Weigert-Gram et l'hématoxyline, et intimement unies, dans leur direction générale, aux fibres scléroticales. Dans aucun point des préparations il ne fut possible de trouver des spores.

L'auteur tenta, au moyen d'une culture pure d' « Aspergillus fumigatus » la reproduction de cette infection sclérale chez le lapin, mais sans aucun succès.

IV. — **La nouvelle théorie de la perception de la lumière et des couleurs, basée sur l'anatomie et la physique**, par M. Raehlmann, p. 447 (av. 2 pl.).

Cette théorie est basée sur le principe de la production d'ondes lumineuses dans le segment interne des cônes et des bâtonnets rétiniens.

La première notion de cette théorie revient à Zenker (1867). Il pensait que le segment externe était l'organe percepteur des sensations lumineuses et colorées. Quelque temps auparavant, Brüke signalait la possibilité d'une réflexion de la lumière sur la base du segment externe, pendant que Max Schultze, de ses mesures d'indices de réfractions, arrivait à la même hypothèse, et insinuait même que peut-être les segments internes seuls sont les seuls organes percepteurs, alors que les segments externes jouent le rôle de réflecteurs. Il faut ajouter que Schultze revint ensuite sur cette opinion pour adopter celle de Zenker.

Les découvertes de Lippmann sur la photographic des couleurs, les conquêtes récentes dans l'étude des mouvements phototropiques des pigments épithéliaux sont venues donner un aspect nouveau à la question : si une lumière spectrale unique de longueur d'onde déterminée vient frapper une plaque sensible,il se produit dans la couche d'émulsion, aux points ébranlés par le choc ondulatoire des modifications moléculaires du sel d'argent faciles à faire apparaître ensuite ; aux points nodaux,où l'onde lumineuse cesse son effet,aucune modification ne se voit : au microscope ces points nodaux sont incolores,tandis que les couches impressionnées se manifestent en lignes noires... Il est possible avec les objectifs à immersion perfectionnés que nous possédons aujourd'hui, de mesurer l'espace compris entre deux lignes noires, et par conséquent la longueur d'onde de la lumière employée. La microphotographie permet même d'obtenir des reproductions très exactes, après inclusion de la couche sensible qui est ensuite débitée au microtome avec le plus grand soin perpendiculairement à sa surface (Keuhaùs et Lehmann).

La théorie de Raehlmann adopte pour base le fait de la réflexion des ondes lumineuses par le plan limitant en dedans le segment externe des cônes et des bâtonnets. Les radiations lumineuses de longueur d'onde donnée (lumières spectrales simples) produisent donc dans le segment interne deux systèmes ondulatoires : l'un, aux vibrations directes, l'autre (1/2 longueur d'onde) dû à la réflexion du premier sur la surface de séparation. Pour une lumière donnée, les maxima et les minima de cet ensemble d'ondes se produisent mathématiquement à la même distance de la surface de réflexion, dans le corps du segment interne.

On sait (Angelucci) que la substance protoplasmatique du cône se contracte sous le choc des radiations lumineuses, d'autant plus que la longueur d'onde de la lumière reçue est plus grande : aussi la contraction est maxima pour le violet, minima pour le rouge. On doit,

dit Raehlmann, considérer ces changements comme l'expression d'une adaptation de la substance protoplasmique à chaque lumière homogène, par une sorte de segmentation faisant coïncider les deux segments ainsi produits avec les maxima et les minima du système d'ondes.

La possibilité d'une telle segmentation dans le segment interne sous l'influence de la lumière est démontrée en partie par les recherches de l'auteur qui au moyen de l'ultra-microscope, a pu, en modifiant la source lumineuse constater d'une façon absolument nette la constitution granuleuse du contenu protoplasmique des segments internes de cônes très frais.

Pendant l'illumination de la rétine, le segment externe comme le segment interne des cônes sont entourés de pigment à tel point que l'auteur les considère comme contenus dans un véritable gobelet de pigment (Pigmentbecher) et pendant l'acte visuel, complètement isolés des organes voisins : dans la région de la fovea, ou les sensations doivent être parfaites, les axes des gobelets coïncident exactement avec l'axe optique, de sorte qu'il n'y a à pouvoir pénétrer dans chaque gobelet que le faisceau lumineux absolument perpendiculaire à son ouverture. Au contraire si on s'éloigne de la fovea, vers la périphérie, l'axe des gobelets pigmentaires n'est plus aussi strictement parallèle aux axes optiques, et c'est la raison pour laquelle la vision des couleurs va en diminuant à mesure que l'on s'éloigne du centre de la rétine. En effet, en même temps que des rayons perpendiculaires, viennent se réfléter sur la base du segment externe d'autres rayons, à direction plus oblique, et dont la réflexion sur les parois du gobelet pigmentaire altèrent la pureté de la sensation perçue.

On peut encore expliquer clairement, dit Raehlmann, par des phénomènes anormaux d'interférence, les troubles de la vision des couleurs accompagnant les affections choroïdiennes, ou toutes celles capables d'altérer soit la situation, soit l'indice de réfraction des segments externes.

Citons, entre autres conséquences de la théorie, l'ingénieuse explication que voici sur la genèse de la douleur d'éblouissement : si nous restons un temps prolongé dans l'obscurité, les prolongements pigmentaires qui viennent former autour de nos cellules visuelles les « Pigmentbecher » se retirent, laissant au contact les segments externes et internes. Si une brusque illumination de la rétine se produit, la lumière n'est plus comme dans les conditions normales réfléchie seulement dans le sens parallèle à l'axe de la cellule sensible, mais les gobelets pigmentaires n'étant pas encore venus les garantir des réflexions latérales, celles-ci se produisent dans tous les sens, causant et une douleur et une difficulté considérable à la vision. Celle-ci cesse du reste dès que le gobelet protecteur est venu reprendre sa place et son rôle protecteur.

V. — **Remarques sur le travail de Tsuchida : sur les noyaux d'origine des nerfs moteurs oculaires..... etc.**, par M. Bach, p. 463.

VI. — **Sur le diagnostic tardif du décollement traumatique de la rétine**, par M. Mengelberg, p. 466.

Il s'agit d'une femme de 49 ans qui se contusionna légèrement l'œil sur un coin de table, et dont la rétine se décolla cinq semaines seulement plus tard.

VII. — **Un petit appareil à main pour la mesure de l'amplitude d'accommodation chez les myopes de fort degré**, par M. Curt Adam, p. 468.

Décembre 1906.

I. — **Atrophie du nerf optique et atrophie musculaire progressive**, par W. Krauss, p. 503.

Jusqu'ici les observations ophtalmologiques dans cette rare maladie ont été peu fouillées. Deux fois seulement on a mentionné l'atrophie optique (1 cas de Vizioli, 1 de Gilbert Ballet et Rose), trois fois des troubles pupillaires mal caractérisés. L'auteur ne considère pas suffisamment nets les cas de Siemerling-Schulz et d'Uhthoff (in *Græfe-Sæmisch*).

L'observation concerne un jeune ouvrier de 20 ans ne présentant pas d'antécédents héréditaires, et chez lequel l'atrophie papillaire constituait le seul symptôme oculaire. L'auteur place parallèlement la dégénérescence primitive des cellules médullaires et celle des cellules ganglionnaires de la rétine, pour en faire découler l'atrophie musculaire d'un côté, l'atrophie optique de l'autre, par un processus analogue.

II. — **Traitement opératoire de l'astigmatisme congénital**, par M. Silex, p. 516.

Le sujet était un garçon de 8 ans en possession de six dioptries d'astigmatisme hypermétropique régulier.

V = 5/50 = 5/15 avec + 5,50 à 90°.

L'ensemble du traitement dura 28 jours en tout et l'opération pratiquée fut la sclérotomie, à 1 millimètre seulement en arrière du limbe, sans conservation de pont sclérotical.

L'astigmatisme mesuré, 13 mois après, à l'ophtalmomètre Javal, était tombé à 1 D. 50 et 1 D. et l'acuité relevée sans verre à 5/10 et 5/7, 5.

III. — **Les blessures de l'œil par les crayons d'aniline**, par M. E. Enslin, p. 520.

Cette étude vient à la suite de l'observation de trois cas recueillis par l'auteur. Dans le premier, le fragment que le malade reçut dans l'œil en taillant son crayon était petit, et resta peu de temps.

Il eut toutefois le temps de produire une coloration violette intense des conjonctives palpébrale et bulbaire et une violente injection sous-conjonctivale qui dura deux à trois jours.

Dans un second cas le petit fragment de la mine du crayon séjour-

na un jour entier dans la paupière supérieure, et causa des troubles sérieux de l'épithélium cornéen, avec gonflement de la paupière ; la guérison ne fut obtenue qu'en treize jours.

Un enfant de 9 ans, ayant reçu un petit fragment de crayon d'aniline dans l'œil, fut examiné seulement trois jours après : violente réaction, trouble cornéen diffus avec gonflement de l'épithélium, et ulcération de 2 millimètres de diamètre à fond jaunâtre accompagné d'hypopyon : l'affection guérit par les moyens habituels.

IV. — **Contribution à l'étude de la cataracte après décharge électrique**, par M. Bistis, p. 525.

Un homme reçoit un courant de 500 volts, et le contact se produit dans la région sourcilière droite : un mois après, le cristallin présente une altération d'aspect poussiéreux avec opacités plus profondes. La cataracte se complète en quatre mois ; au cours de l'opération forte hernie du vitré attribuée par l'auteur à une lésion, d'origine électrique, de la zonule de Zinn.

V. — **Sur les tumeurs épithéliales de la région hypophysaire (infundibulum)**, par M. Martin Bartels (*fin*), p. 530.

Il s'agit dans ce travail d'un jeune homme de 21 ans, normalement développé jusqu'à sa quatorzième année, et qui, de ce moment, cessa de progresser, engraissa, prit le type féminin avec altérations génitales (cryptorchidie). A 19 ans, parmi d'autres symptômes cérébraux, il fut atteint d'une diminution de vision à marche rapide, caractérisée sur l'œil droit par une forte amblyopie avec rétrécissement concentrique du champ visuel, et scotome central relatif, et sur l'œil droit par une diminution de vision également accompagnée de rétrécissement périphérique du champ visuel. Ces symptômes s'améliorèrent et pendant un an l'état resta meilleur, puis une soudaine rechute se produisit, et les deux yeux atteints de papillite de stase, devinrent amaurotiques en quatre mois.

Il ne fut jamais possible de déceler une hémianopsie ; tout au plus une fois le champ temporal du côté gauche parut manquer. La réaction hémianopique ne fut jamais obtenue.

Un fait très remarquable est l'apparition d'une stase papillaire, sur les deux nerfs optiques préalablement atrophiques par suite d'une légère névrite optique.

Les symptômes cérébraux observés furent : céphalée de moyenne intensité, vertiges et vomissements. Le pouls était anormalement rapide et la température un peu au-dessous de la normale. De temps en temps on nota des bourdonnements d'oreille avec quelques douleurs de la nuque s'irradiant jusqu'aux yeux. L'état psychique n'était pas mauvais sauf une légère somnolence ; il y avait de la polydipsie et des anomalies du goût.

Les troubles de la motilité manquaient, et se limitaient à une certaine faiblesse dans la station debout : une fois on observa un trouble d'équilibre, le malade se sentant projeter en arrière et à droite.

Les troubles sensitifs consistaient en simples tiraillements dans les extrémités, dans la jambe droite en particulier. Une trépanation du pariétal resta sans succès et le malade mourut dans le coma.

L'autopsie permit de reconnaître une tumeur de l'hypophyse, de la grosseur d'un œuf de poule, occupant la région de l'infundibulum, en dedans du cercle de Willis. La tumeur remplissait le troisième ventricule.

Les tractus optiques et le chiasma étaient fort endommagés par la compression.

La tumeur appartenait au groupe décrit récemment par Erdheim, On y trouva de la kérato-hyaline et une véritable kératinisation.

L'auteur revient sur tous les cas publiés jusqu'à ce jour et, entre autres remarques, fait les suivantes :

L'hémianopsie n'a été trouvée que dans un tiers des cas ;

Chez les malades porteurs de semblables tumeurs, le tissu adipeux se développe, quelquefois jusqu'à l'obésité ; mais ce n'est pas au siège hypophysaire du néoplasme qu'il faut attribuer le phénomène, pas plus que les troubles génitaux. Il y a vraisemblablement dans ces cas une autre lésion basale ;

Toutefois le syndrome suivant : signes de tumeur cérébrale, troubles visuels, obésité, dystrophie génitale, troubles de croissance, peut être considéré comme pathognomonique d'une tumeur de l'hypophyse.

Tome XVII

Janvier 1907.

I. — **Sur l'anatomie et la physiologie de l'épithélium pigmentaire de la rétine,** par M. Rarhlmann (avec 1 pl.), p. 1.

Depuis les recherches de Ramon y Cajal, on désigne sous le nom de cellules visuelles le neurone externe de la rétine (cônes et bâtonnets, fibres de cônes et de bâtonnets jusqu'à leur terminaison dans la couche plexiforme externe). Mais nous ignorons complètement si le cône et le bâtonnet dans leur totalité sont les organes sensibles où si la sensibilité est dévolue seulement à certaines parties déterminées : on sait que la longueur des ondulations de l'éther qui provoquent la sensation visuelle oscille autour de 0,5 μ. Or les cônes et bâtonnets atteignent 33 μ chez les oiseaux, 50 μ chez la grenouille, etc. ; c'est-à-dire de six à huit ou dix fois la longueur d'onde sensible.

Le segment interne des cônes et bâtonnets est contractile sous l'influence de l'excitation lumineuse. Mais on ignore si la perception sensitive est la propriété de tout l'article ou seulement de certaines parties de son protoplasma.

Les travaux antérieurs de l'auteur ont éclairci le rôle extrêmement important de l'épithélium pigmentaire dans l'acte visuel (*Zeitschrift f. Aug.*t.XVI, n° 5, novembre 1906). Anatomiquement et embryologiquement on considère cet épithélium pigmentaire comme un accessoire de

la couche visuelle,et non comme une partie essentielle de celle-ci : or il est reconnu que les cônes et les bâtonnets se développent fort tard,chez le chat et le lapin par exemple, quelques jours seulement après la naissance (Max Schultze). A cette époque on peut constater le développement complet, antérieur, des gobelels pigmentaires (Pigmentbecher) décrits par l'auteur, destinés à recevoir les segments externes des cônes et des bâtonnets.

Que l'on se représente la nette séparation qui marque la limite des deux segments,que l'on se souvienne de ce fait frappant, que sur des préparations suffisamment fraîches, sans durcissement préalable, la scissure entre les deux articles est un fait presque constant, et l'on sera amené à considérer les segments externes non plus comme une différenciation embryologique du feuillet interne, mais comme une production bien caractérisée du feuillet externe, embryologiquement inséparable de l'épithélium pigmentaire.

La différence de leur indice de réfraction, leur manière différente de réagir à l'excitation lumineuse est encore une raison de considérer les deux segments comme des parties cellulaires bien distinctes.

Les premiers anatomistes qui se sont prononcés sur la question (Huschke, Schöler, A. Müller) faisaient des couches de cônes et bâtonnets une dépendance du feuillet externe de la vésicule oculaire secondaire ; plus tard Hensen se prononça très nettement en faveur de l'origine pigmentaire du segment externe, mais il fut combattu dans cette opinion par Max Schultze. Raehlmann ne voit aucune objection à la théorie de Hensen, chez les animaux (chat, chien, etc.) dont les articles externes ne se développent qu'après la naissance ; chez le cobaye, le lapin, l'embryon humain même, le contact des deux couches de cônes et de bâtonnets avec la couche pigmentaire se produit à une époque où il n'est pas encore possible de démontrer l'existence du segment externe. Il est donc d'autant plus permis de supposer celui-ci formé aux dépens des cellules épithéliales pigmentées que nul autre mécanisme ne pourrait expliquer la différenciation de sa substance en petites plaquettes d'origine cuticulaire pour tous les auteurs, et qu'il est possible de constater histologiquement dès les premiers moments (Raehlmann, chez l'embryon d'axolotl).

On pourrait objecter ceci : chez les oiseaux, les premiers vestiges du segment externe font leur apparition à une période où il ne s'est encore produit aucun contact avec les cellules pigmentaires. Oui,mais répond l'auteur,l'espace compris entre les deux feuillets de la vésicule oculaire secondaire n'est pas vide,mais rempli d'un liquide nutritif qui peut fort bien servir de véhicule à des transports cellulaires : on admettra d'autant mieux la possibilité de la migration de petits éléments cuticulaires destinés à se stratifier pour former le segment externe, et venant du feuillet externe, que Raehlmann a vu des cellules, ou des débris pigmentaires, ou même des grains de pigment,qui après avoir traversé l'espace libre, étaient venus se fixer sur les prolongements coniques destinés à devenir les segments internes.

Quelle est l'intime origine du pigment? la question est encore matière à controverses. L'auteur cherche à l'éclaircir au moyen des recherches ultra-microscopiques. D'abord il admet que la genèse de tous les pigments aux dépens des éléments chromogènes du sang ne peut être produite par un processus univoque, car tous les pigments seraient de même couleur, ce qui n'est pas conforme à la réalité. Les enseignements les plus curieux sont donnés par l'ultramicroscope sur la formation des pigments colorés végétaux.

Si l'on met en présence une solution d'albuminoïde et une solution colorée, toutes deux formées de particules ultra-microscopiques, on peut se rendre compte dans le champ de l'instrument de l'union qui se fait entre les particules incolores d'albumine et les particules colorées, pour former deux à deux de nouvelles particules de pigment, mais d'une couleur différente de celle de la solution primitive. Du reste, la couleur du pigment obtenu varie suivant la variété d'albumine ; aussi la même couleur donnerait avec une nucléine un pigment différent.

Ce processus, union d'une particule albuminoïde avec une particule de chromogène en circulation pour former une molécule pigmentaire, n'est pas spécial aux plantes : les plumes des oiseaux obéissent au même mécanisme. Il est très vraisemblable que les autres pigments animaux obéissent à la même loi, et que les corpuscules chromogènes, dus à l'hémolyse des globules rouges, chariés dans le torrent circulatoire, rencontrent des particules albuminoïdes douées d'une affinité spéciale pour les chromogènes, et dans le corps même des cellules y élaborent le pigment par l'union de leurs deux composantes.

En ce qui concerne plus particulièrement le pigment rétinien cette formation intracellulaire est très admissible, car avant toute apparition de pigment, le protoplasma cellulaire apparaît, surtout au voisinage du noyau, en fines granulations incolores dont l'arrangement est identique à celui que présenteront plus tard les grains de pigment dans la cellule.

Afin de fournir des preuves à cette théorie, l'auteur a entrepris une série de recherches microscopiques dont il donne la marche et les résultats. Nous résumerons ceux-ci en quelques mots.

Les premiers grains de pigment rétinien apparaissent chez l'embryon de chien au 25e jour (11 mm. de long), chez le lapin au 12e jour et chez l'homme au 28-30e jour de la vie embryonnaire (8 mm. de long).

En conformité avec l'opinion de Scheils, la première ébauche du pigment apparaît au bord antérieur de la cupule oculaire, au point où se replie la vésicule oculaire secondaire.

Deux formes, le grain et le bâtonnet, caractérisent les premiers aspects du pigment, et en particulier les bâtonnets se développent de la façon la plus nette dans la partie des cellules qui plus tard en

verront leurs prolongements séparés les uns des autres pendant la vision des cellules visuelles.

La forme en bâtonnet des corpuscules pigmentaires est la seule que l'on rencontre, où peu s'en faut, chez les oiseaux, à l'état embryonnaire. Chez la poule adulte, le protoplasma pigmentaire est en grains à l'intérieur de la cellule, mais les prolongements sont à éléments bacillaires.

L'auteur s'étend assez longuement sur les soi-disant cristaux pigmentaires de certains auteurs : il a pu clairement démontrer que ce ne sont que des agrégats de bâtonnets de pigment, disposés parallèlement et de telle sorte que l'ensemble prend la forme d'un faisceau. On ne saurait admettre une structure cristalline.

Il rappelle les conclusions de Garten sur le jaune visuel, et les corrobore.

II.— **Sur 795 cas d'amblyopie congénitale**, par M. Buthold Muller, p. 25.

Simple énumération par groupements sans conclusions générales.

III. —**Contribution à la connaissance des anomalies iriennes rares**, par M. Gilbert (avec 1 fig.), p. 32.

Un cas de colobome incomplet superficiel de l'iris siégeant au milieu d'un nœvus irien, et un second cas de colobome, assez curieux, complètement transparent à l'ophtalmoscope, mais opaque à l'éclairage oblique, par persistance d'un fin stroma (absence de la couche postérieure).

Une troisième observation concerne un homme porteur d'un colobome irien total inférieur à l'œil gauche et d'un ectropion uvéal dans le même méridien à l'œil droit.

IV. — **Deux cas d'une très rare affection de la rétine**, par M. E. Guzmann (avec 2 pl.), p. 40.

Cette maladie se développe sur de jeunes individus sans aucun antécédent, sans aucun symptôme prémonitoire. La marche est essentiellement chronique. On constate : 1° un épaississement de la rétine, localisée à des taches plus ou moins étendues de coloration grise ou blanchâtre, et visiblement proéminentes ; 2° des modifications des vaisseaux. Ceux-ci, dans un des cas étaient de couleur sombre, sans distinction possible entre artères et veines, et présentaient çà et là des dilatations anévrysmatiques. Dans le second cas ; deux énormes dilatations vasculaires se faisaient remarquer par leur teinte rouge clair ; 3° dans les deux cas certains aspects rappelaient un peu la rétinite circinée.

Des faits analogues ont été relatés par Fuchs, Leplat, Darier, Hippel (2 cas), Goldzieher, etc. , en tout 9 observations.

V. — **Un cas d'arrachement partiel du nerf optique** (avec 1 fig.), par M. Hesse, p. 45.

VI. — **Un cas d'angiome de la choroïde** (avec 1 pl.), par M. Meller, p. 50.

Ce cas offre de remarquable la durée fort longue de son évolution : il y eut au moins quatre ans entre le premier trouble de l'acuité et la période glaucomateuse.

VII. — **Décollement de la rétine huit ans après une plaie pénétrante**, par M. Schwarz, p. 54.

La plaie primitive siégeait dans la région ciliaire. La guérison avait été suivie d'une parésie accommodative très prolongée ; l'auteur émet la possibilité de considérer les troubles accommodatifs à la suite des plaies pénétrantes ou non, comme symptomatiques d'une lésion ciliaire.

VIII. — **Les nouveaux travaux sur la théorie de Stilling**, par M. Hamburger, p. 57.

Article de critique.

Février 1907.

I. — **Expériences avec l'orthoscope**, par M. Schoute, p. 105.

II. — **L'architecture de l'œil considérée dans ses rapports hydrostatiques avec les courants sanguins intraoculaires**, par M. Koschel (*à suivre*), p. 114.

III. — **Les maladies à spirochètes**, par M. Scherber, p. 114.

Cet article, purement analytique, ne contient rien de spécial à l'œil : c'est une bonne mise au point des connaissances actuelles sur les spirilloses. L'auteur y rappelle les travaux qui ont démontré l'inoculabilité de la syphilis à l'œil du lapin (V. Benedek et Scherber, Bertarelli, Greeff et Clausen, Schucht, Hoffmann, etc.) avec production de kératite parenchymateuse.

IV. — **Les éclats de pierre dans l'iris**, par M. Speciale-Cirincione, p. 143.

A propos de trois cas personnels, l'auteur a entrepris des expériences sur le lapin, pour connaître la tolérance de l'iris aux éclats de diverses espèces de pierre.

Il arriva à se convaincre de la grande tolérance de l'œil pour un fragment de pierre s'il est aseptique : dans ses expériences, certains animaux gardèrent leur corps étranger sans inflammation aucune pendant 4 mois : au bout de ce temps l'éclairage oblique faisait bien voir leur parfaite intégrité, et une légère dépigmentation de l'iris autour du point d'implantation, mais pas de vaisseaux de nouvelle formation.

Une des séries d'expériences fut faite avec des fragments de pierre préalablement infectés puis séchés. Les suites furent celles que l'on voit presque toujours en pratique : iritis et kératite suppuratives, dans toute leur banalité.

L'auteur attache une grande importance à l'état général du sujet : un corps étranger aseptique de l'iris peut ne provoquer aucune réac-

tion inflammatoire si le sujet est sain. Mais les diathèses phlogogènes (rhumatisme, tuberculose, syphilis, diabète, etc.) peuvent modifier le tableau, et venir transformer en une véritable iritis, la légère irritation causée par le fragment de pierre.

V. — **Sur l'arrachement de la rétine à l'ora-serrata,** par M. ROBERT HESSE, p. 154.

Cet article vient à la suite du travail de Vossius et Deutschmann sur le même sujet.

Une femme de 29 ans, myope, est atteinte d'un décollement de la rétine survenu subitement. A l'ophtalmoscope on peut constater que la membrane était déchirée sur la plus grande partie de son bord externe, et la rétine décollée s'était enroulée sur elle-même jusqu'à revenir couvrir la région papillaire.

L'examen de la région la plus externe de l'œil faisait voir à la ligne de déchirure de petits débris de rétine blanchâtres, flottant dans le vitré. Il n'y avait pas encore de pigment comme dans les cas de Deutschmann, le cas étant encore trop récent.

VI. — **Hyperopie et diabète sucré,** par LUNDSGAARD, p. 156.

Femme de 57 ans hypermétrope de 0,50 en 1902. Elle devient diabétique en 1906 et quelques mois plus tard est prise d'une sensation de nuage. A l'examen, hypermétropie de 2,50 qui revient à l'ancien chiffre au bout de trois mois, avec la disparition du sucre.

VII. — **Un appareil pour l'estimation de l'acuité visuelle,** par M. SELIGMANN, p. 157.

Cet appareil est composé d'une caisse dans la paroi antérieure de laquelle sont percés des orifices correspondant aux différentes grandeurs des optotypes habituellement employés dans la notation de l'acuité visuelle. Derrière ces ouvertures tournent des disques transparents, éclairés par des lampes électriques, et de sorte qu'une seule lettre de chaque disque apparaisse en même temps. On peut même ne faire apparaître qu'une seule lettre. De cette façon en variant la grandeur de la lettre à chaque lecture, on peut multiplier à souhait les épreuves et obtenir une évaluation plus exacte de la vision qu'avec les échelles ordinaires dont les malades apprennent si facilement les lignes.

Mars.

I. — **Deux nouveaux appareils pour l'examen fonctionnel de l'œil : l'adaptomètre et l'anomaloscope** (avec 6 fig.), par M. NAGEL, p. 202.

II. — **Les effets de la stase sanguine cervicale de Bier sur la pression intra-oculaire,** par M. SCHULZE, p. 222.

Dans une série de recherches faites sur le lapin sous la direction de Schirmer, l'auteur a obtenu les résultats suivants :

1° Compression de courte durée (2 minutes à 4 h. 1/2). La pression

manométrique monte immédiatement, mais lorsque la compression dure plus d'une heure, il se produit des abaissements suivis de nouveaux maxima.

2° Compression de longue durée (de 4 h. 1/2 à plusieurs jours). Dans ces expériences l'auteur désirait se rendre compte des variations de la teneur en albumine de l'humeur aqueuse ; il n'y a rien de particulier à signaler à ce point de vue de l'augmentation de pression si ce n'est qu'après un maximum, se produisait une détente puis l'augmentation de pression subsistait uniforme, mais moyenne pendant le reste de l'expérience. L'albumine de l'humeur aqueuse augmentait bien moins qu'après une injection sous-conjonctivale ou après une paracentèse.

On recherche aussi la présence d'hémolysine, qui se produit habituellement dans la chambre antérieure dans les cas d'hyperémie du corps ciliaire. Le résultat fut positif mais très peu marqué.

Deux expériences furent pratiquées sur des animaux à l'œil hypotone. Le résultat fut parallèle à celui des expériences précédentes.

Enfin deux expériences concernent des sujets humains (Jeune paysanne de 18 ans, trachomateuse sans lésions bulbaires).

Début	Pression.
4 h. 20	28 m. Hg.
à 4 h. 22	28 — (cyanose, exophtalmie, injection ciliaire).
à 4 h. 25	34 — (on desserre la compression).
à 4 h. 27	22 —

Un autre cas ne donna pas de résultat appréciable. Les mesures étaient faites avec le tonomètre de Fick.

Les conclusions générales du travail sont peu enthousiastes pour la méthode, dans ses applications à la pathologie oculaire du moins. D'autres études sont à souhaiter.

III. — **Recherches sur les troubles de la vision des couleurs dans le décollement rétinien**, par M. Köllner, p. 234.

Le trouble que l'on rencontre presque continuellement est la tritanopie (cécité pour le bleu et le jaune). La statistique de l'auteur indique 88 à 90 0/0.

C'est au moyen du périmètre électrique, que les observations ont été faites, mais elles réussissent assez bien avec les procédés ordinaires.

La tritanopie n'est aucunement en correspondance avec la forme du champ visuel causée par le décollement. Elle est d'habitude centrale, semblable à celle de la rétinite albuminurique.

Au point de vue clinique, il n'y a que peu d'intérêt à connaître ces faits, utilisables pour le diagnostic seulement à une époque où celui-ci ne se fait que trop facilement. Il est vraisemblable que l'altération directe est due à une accumulation exsudative dans la région maculaire.

IV. — **L'architecture de l'œil considérée dans ses rapports hydrostatiques avec les courants sanguins intra-oculaires**, par M. Kuschel (*fin*) (avec 8 fig.), p. 259.

Ce long travail s'appuie dans toute sa première partie sur le grand et beau travail de Leber, dans la dernière édition du *Græfe Sæmisch* sur la circulation intra-oculaire.

L'auteur s'efforce d'expliquer la structure de l'œil par le jeu des forces et des résistances auxquelles il est soumis : divisant d'abord l'organe en deux parties, il distingue la capsule cornéo-sclérale, à tissu conjonctif de direction tangentielle, et le système intra capsulaire, à charpente conjonctive radiaire.

Il étudie le courant intra-oculaire, parti de la partie postérieure, à direction postéro-antérieure, et examine quelle doit être la division des pressions exercées sur la face interne de la scléro-cornée.

Après une étude détaillée de la disposition du tissu élastique dans cette membrane, en insistant sur les renforcements qui entourent les divers orifices, il a décrit l'augmentation d'épaisseur d'arrière en avant, et l'extensibilité plus grande de la cornée.

Passant aux membranes profondes, il cherche dans de longues pages à mettre en évidence le rôle des soutiens radiaires, des piliers, des fibres de Müller rétiniennes, puis la structure mécanique de la choroïde : décrivant chacun de ses deux systèmes vasculaires individuellement d'abord, il recherche ensuite les règles hydrostatiques de leur union... Une longue analyse des travaux de Salzmann, Lenhoseck, Czermak et de bien d'autres sur l'architectonique du vitré termine ce travail.

Archiv für Augenheilkunde

Analysé par D. Sulzer

T. LVI, fascicule. I

I. — **Des altérations pigmentaires aiguës, consécutives aux ruptures de la choroïde**, par M. Kroner, p. 1 à 8.

E. v. A. reçoit le 22 mars 1905 un éclat de fer à l'œil gauche ; la porte d'entrée scléroticale du corps étranger est visible du côté temporal de la cornée. A l'ophtalmoscope, on remarque une grande tache noire située du côté temporal de la papille. Le globe ne contient pas de corps étrangers. Cette tache noire s'éclaircit graduellement et découvre par cela même une rupture de la choroïde.

III. — **Hémophtalmos dans le glaucome**, par M. Grafenberg, p. 38 à 52.

M. L..., 27 ans, a perdu l'œil droit à l'âge de 5 ans, à la suite de la rougeole. Staphylome antérieur. T + 2. V = 0. Enucléation. En outre des altérations connues propres aux yeux staphylomateux, cet œil

présente une hémorragie sous-choroïdienne récente provenant d'une artère ciliaire courte, déchirée.

IV. — **Des ombres et du champ visuel de la skiascopie**, par M. WOLF, p. 53 à 60 (Réponse à un article de BORSCHKE).

V. — **Des troubles visuels (vision de brouillard) des trachomateux**, par M. FALTA, p. 61 à 67.

Il y a des trachomateux qui se plaignent de troubles visuels sans présenter des localisations trachomateuses de la cornée ; ils se plaignent de voir tout comme à travers un brouillard. A l'ophtalmoscope on constate un manque de netteté dans l'image des membranes profondes. Ce trouble visuel est proportionné à l'injection de la conjonctive bulbaire. L'auteur s'est convaincu par des lavages que la sécrétion conjonctivale n'est pas la cause du phénomène. Il suppose qu'il s'agit d'une infiltration cellulaire de l'épithélium cornéen.

VI. — **La cataracte noire ; recherches microscopiques et spectroscopiques**, par M. SPECIALE-CIRINCIONE, p. 68 à 84.

C'est à tort, selon l'auteur, que certains chercheurs classent la cataracte hémorragique, consécutive à la résorption d'épanchement sanguin intra-oculaire, dans la même catégorie que la cataracte noire. La coloration de la cataracte noire est spontanée ; tandis que Ruete,de Graefe, Müller, Armaignac, Gillet de Grandmont pensent que son pigment noir est hématogène, Wernecke l'identifie à la mélanine, Blot au pigment de l'iris, M. Hardy au pigment des cheveux ; Cirincione est d'avis que l'aspect noir est produit par des dépôts granulés très fins d'une substance opaque, situés sous la cristalloïde.

L'auteur observa deux cataractes noires sur le même sujet ; la pupille était complètement noire. Extraites dans la capsule les deux cataractes furent soumises à un examen histologique et spectroscopique complet. L'absence de fer montre que le pigment ne dérive pas du sang ; cette observation est complétée par la spectroscopie. Le passage de la lumière à travers la cataracte produit une absorption également répartie sur tout le spectre visible. Il ne s'agit plus ni de mélanine ni de pigment iridien.

VII. — **L'agglutination du pneumocoque**, par M. SCHOLTZ, p. 84 à 92.

Pour la sérothérapie pneumococcique, il est essentiel de savoir si le pneumocoque représente une espèce unique, comme le gonocoque, ou s'il s'agit d'un groupe composé de membres plus ou moins dissemblables, ainsi que c'est le cas pour le streptocoque. L'agglutination peut fournir une pierre de touche pour décider cette question. Kindborg (*Zeitschrift für Hygiene und Infectionskrankheiten*, t. 51, p. 197) expérimenta dix races de pneumocoques ; les sérums obtenus furent trouvés riches en agglutinines, mais ces agglutinines ne sont efficaces dans les limites de concentrations ordinaires, que pour la race qui les a produites. L'auteur cultiva ses pneumocoques dans le bouillon-as-

cite, centrifugé aussitôt trouble. Des sept races mises en expérience une provient de la fabrique Merck, trois d'ulcérations cornéennes, trois de crachats pneumoniques, une directement, deux après passages par la souris et le lapin. L'agglutination est toujours lente ; elle n'atteint son maximum qu'après 24 à 48 heures. La race II obtenue d'une ulcération cornéenne, ne forme qu'une proportion minime d'agglutinine. Elle résiste aux sérums des autres et aux sérums du commerce. L'auteur remarque que l'absence des agglutinines dans un sérum donné n'entraîne pas nécessairement l'absence de substances bactéricides (ambocepteurs). Tandis que Kindborg n'obtient l'agglutination qu'avec du sérum provenant de la même souche de pneumocoques, Scholtz put agglutiner avec son sérum un pneumocoque étranger, avec le sérum IV deux races de pneumocoques étrangers. Le pneumocoque IV avait été rendu virulent pour le lapin par des passages répétés.

Fascicule II

VIII. — **Le traitement de la myopie**, par M. Hess, p. 133 à 158.

Hess est opposé à la suppression du cristallin transparent ; il considère cette intervention comme dangereuse. Traitant de la correction optique, il remarque tout d'abord que le rapetissement de l'image rétinienne ne doit point faire rejeter la correction complète. Une image nette est toujours préférable à une image diffuse, cette dernière fût-elle légèrement plus grande. Le choix des lunettes doit être uniquement basé sur la détermination subjective ; il convient de prescrire le verre concave le plus faible qui donne la meilleure acuité. L'aversion des malades n'est pas une raison suffisante pour renoncer d'emblée à la correction complète.

IX. — **De l'étiologie de l'ophtalmie sympathique**, par M. Römer, p. 161 à 184.

L'auteur, partisan convaincu de la théorie métastatique, insiste sur l'importance de l'autopsie générale pour résoudre la question de l'étiologie de l'ophtalmie sympathique. Il convient toutefois de se rappeler que le chiasma normal est envahi par les organismes septiques 24 heures après la mort. Cet envahissement fut constaté même dans un cas de mort par le chloroforme. L'examen bactériologique du sang et des fragments de nerf optique provenant de névrectomies est également fondamental, sans que des résultats négatifs de ces examens bactériologiques puissent renverser la théorie métastatique. Il faut admettre que les agents de l'ophtalmie sympathique ne forment pas de toxines capables d'influencer l'état général. L'auteur espère que l'expérimentation sur le singe permettra d'éclaircir la question de l'ophtalmie sympathique.

X. — **Remarques sur l'influence du durcissement sur le cristallin**, par M. Hikida, p. 184 à 192.

L'auteur expose en détails les altérations du cristallin consécutives

à la mort et au durcissement. C'est surtout l'alcool et le formol qui produisent des altérations considérables (fentes et vacuoles).

XI. — **Amaurose quinique**, par M. Parker (Frank Judson), p. 193 à 197.

J...H. âgé de 43 ans, atteint de broncho-pneumonie, prend par erreur quinze grammes de sulfate de quinine (240 grains) pendant une nuit. Quatre jours plus tard l'auteur trouve les pupilles dilatées et immobiles, les cornées hyperesthésiques et légèrement troubles, la tension intra-oculaire diminuée (T — 2). La perception lumineuse existe. Les membranes profondes sont très pâles, la pupille est d'aspect nacré, les petites branches des vaisseaux centraux sont oblitérées et les branches principales présentent les signes de l'endartérite. Le malade prend toutes les quatre heures un quart de milligramme (1/75 de grain) de nitroglycérine, trois fois par jour deux gouttes de nitrite d'amyle, des injections sous-cutanées de strychnine. Trois mois plus tard le malade voit de chaque œil V = 1. Les champs visuels restent définitivement rétrécis et l'héméralopie persiste.

XII. — **De l'atrophie optique sympathique**, par M. Adolphe Pagenstecher, p. 198 à 202.

Le malade subit en juillet 1889 une kératite à hypopyon de l'œil gauche, d'origine traumatique; cet œil fut énucléé huit semaines après le début de l'affection. Quatre semaines après cette intervention le malade essaie de se remettre au travail ; des maux de tête violents et des troubles visuels le lui rendent impossible. Les membranes profondes sont normales, mais l'acuité est réduite à 4/6 ; par abaissement graduel elle tombe à 1/5 en décembre. Le champ visuel est très rétréci. Plus tard l'acuité et le champ visuel oscillent dans de très larges limites (acuité entre 1/50 et 4/5, champ visuel entre 10° et 150°). Pas de stigmates d'hystérie. Diagnostic : simulation. Schirmer admet dans la seconde édition du manuel de Graefe-Saemisch l'existence d'un seul cas d'atrophie optique sympathique ; c'est le malade dont nous venons de communiquer l'observation. Or l'observation prolongée ne donne aucun signe objectif ou subjectif qui permet de maintenir ce diagnostic.

XIII. — **Recherches anatomiques et microchimiques sur les dépôts calcaires et saturnins de la cornée**, par M. Guillery, p. 221 à 256.

L'examen microscopique de la cornée du lapin cautérisée légèrement avec l'oxyde de calcium (chaux vive) ou l'acétate de plomb montre que le plomb pénètre rapidement toute l'épaisseur de la cornée, quand même la couche épithéliale est restée en apparence intacte, tandis que la chaux, dont la présence ne peut être décelée par des réactions chimiques, altère encore plus profondément et plus rapidement toutes les couches du tissu propre, alors que son action sur l'épithélium n'a duré que quelques minutes et n'a laissé aucune réaction inflammatoire immédiatement visible. Pendant les jours qui suivent, des vais-

seaux s'avancent du bord cornéen vers l'endroit cautérisé, sans qu'il y ait de l'irritation ou de la sécrétion anormale. En grattant légèrement la couche épithéliale avant l'application de la substance cautérisante l'action du sel de plomb est fortement augmentée tandis que l'action de la chaux reste la même. L'endroit cautérisé par la chaux présente une anesthésie complète qui peut persister pendant des mois. Les ulcerations tardives consécutives aux cautérisations calcaires présentent l'allure des ulcérations neuro-paralytiques.

Une cautérisation calcaire courte laisse l'épithélium cornéen en apparence intact, malgré la pénétration profonde de la chaux. Le premier degré de l'altération épithéliale est représenté par un gonflement des cellules, qui peut doubler l'épaisseur de la couche. D'autres cornées, soumises à la même action, ont perdu leur couche épithéliale. Le tissu propre présente des signes d'imbibition et de gonflement; les corpuscules sont agrandis et pâles. La membrane de Descemet seule est d'apparence normale ; mais ses réactions microchimiques montrent qu'elle a souffert également sous l'action de la cautérisation superficielle rapide. Le trouble cornéen consécutif aux cautérisations calcaires et saturnines ne doit pas être attribué à la formation de carbonate de chaux dans l'intérieur de la cornée ; l'auteur montre par des expériences *in vitro* que les deux sels se combinent aux albumines en les rendant opaques. Il attribue le trouble cornéen à la formation d'un albuminate de chaux ou d'oxyde de plomb. Quand on fait agir sur la cornée du lapin légèrement grattée une solution saturée d'acétate de plomb on trouve la membrane de Descemet colorée en noir par une préparation saturnine. Sous l'action de l'acide chlorhydrique dilué on voit apparaître dans toute l'épaisseur de la cornée des cristaux de chlorure de plomb. Les dépôts métalliques de la cornée sont éclaircis par les solutions de sels d'ammoniac, employées en bains, même après plusieurs années de durée. La fluorescéine montre dans ces cas la persistance de lacunes dans la couche épithéliale. Tandis que l'épithélium cornéen normal s'oppose à la pénétration des solutions de sels de fer, l'épithélium cautérisé par la chaux les laisse pénétrer dans les couches profondes de la cornée.

XIV. — **Thrombose des deux vaisseaux centraux**, par M. Gross, p. 257 et 258.

Thrombose de la veine centrale, suivie de près de thrombose de l'artère centrale, chez une paysanne âgée de 48 ans.

XV. — **La choriorétinite de l'homme produite par la naphtaline**, par M. von der Hoeve, p. 259 à 262.

Un homme occupé à manier de la napthaline présente en 1906 à l'œil gauche une chorio-rétinite maculaire et disséminée. A côté des foyers maculaires on aperçoit, accolée à une branche veineuse, une petite tache blanche qui fait l'impression d'un cristal. En 1901 les deux yeux possédaient une acuité normale. Le lapin, intoxiqué par la naphtaline,

présente des altérations visuelles et des cristaux dans les tissus oculaires, des cristaux de naphtaline selon Curatolo, des sels calcaires selon Panas. Chez un autre ouvrier âgé de 44 ans, maniant depuis longtemps de la naphtaline, l'auteur constate des troubles cristalliniens sous forme de stries radiaires corticales et des hémorragies rétiniennes.

XVI. — **Stries rétiniennes**, par M. Kroner, p. 263 à 267.

Oellers décrit dans son atlas des stries sous-rétiniennes et des stries rétiniennes. Les premières sont plates, blanches, et quelquefois entourées de pigment, de forme irrégulière. Les secondes sont très longues, régulières. C'est une observation de ce groupe que communique l'auteur. Le malade, âgé de 28 ans, subit à l'âge de 15 ans un traumatisme à l'œil droit. Actuellement son acuité visuelle droite est fortement réduite. A l'ophtalmoscope on voit des stries blanches, bordées de pigment, s'étendre de la papille jusqu'à l'extrême périphérie des membranes profondes. Quelques-unes de ces stries bifurquent.

XVII. — **La base anatomique de la cécité consécutive aux phlegmons orbitaires**, par M. Bartels.

Horner trouva comme cause de la cécité consécutive à un phlegmon orbitaire une périnévrite avec néoformation de vaisseaux. Nieden un exsudat séreux de l'espace intervaginal, Panas et Leber la dégénérescence du nerf optique, Oellers la nécrose aiguë du nerf optique orbitaire, Weiss l'œdème inflammatoire. Reis communique l'observation suivante : Infection de la lèvre supérieure, phlegmon des deux orbites, mort par septicémie streptococcique et staphylococcique. Poche purulente au niveau de chaque lame criblée.

Otchapovsky injecta des cultures virulentes dans l'orbite du chien. Il vit le processus inflammatoire envahir le nerf optique et explique la cécité complète et subite par un œdème aigu du nerf. L'auteur communique l'observation suivante : Fillette de 12 ans ; otite moyenne, thrombose des sinus veineux, évacuation d'une collection purulente de l'apophyse mastoïdienne. Deux jours plus tard phlegmon double de l'orbite suivi dans la huitaine de l'apparition de papilles étranglées. Cécité. Plus tard dilatation des pupilles et abolition des réflexes. Mort un mois après le début du phlegmon orbitaire. A l'autopsie on trouve une thrombose de la veine ophtalmique. L'artère centrale de la rétine est normale au niveau de la lame criblée ; à 2 mm. 5 en arrière de la sclérotique elle se trouve oblitérée par un thrombus vascularisé de 1 millimètre environ de longueur ; la veine centrale contient au même niveau un thrombus un peu plus long. La rétine est farcie de petites hémorragies qui s'avancent jusque dans la couche granulée interne ; leurs centres sont occupés par des vaisseaux sanguins thrombosés. Le nerf optique est nécrosé à partir de la lame criblée jusqu'à l'entrée des vaisseaux centraux.

XVIII. — **Des ruptures choroïdiennes**, par M. Beck, p. 283 à 288.

On sait que les ruptures de la choroïde sont ordinairement concentriques par rapport à un point diamétralement opposé au point d'attaque du traumatisme. Des théories fort divergentes tentent de rendre compte de ce fait. L'auteur plaçait des yeux excisés dans un entonnoir en bois et les exposait aux traumatismes capables de produire la rupture choroïdienne. Or il n'obtenait ou rien du tout ou la rupture de toutes les tuniques du globe.

XIX. — **Migration du cristallin luxé**, par M. Fischer, p. 289 et 290.

On sait que le cristallin luxé en arrière par un traumatisme ou déposé au fond du vitré par la réclinaison peut revenir dans la chambre antérieure après des années. L'auteur observa une malade âgée de 61 ans, opérée de la cataracte en octobre 1904. L'extraction ne fut que partielle ; le noyau du cristallin disparut dans le vitré. L'acuité visuelle de l'œil opéré fut bonne jusqu'en 1906. A cette époque le noyau cristallinien réapparaît dans la chambre antérieure. Extraction.

Fascicule IV

XXI. — **Blessure de la cornée par le forceps**, par M. Peters, p. 311 à 319.

Bassin plat ; présentation occipitale postérieure. La branche droite du forceps rencontre le rebord orbitaire inférieur gauche, la tête fœtale étant peu inclinée et presse le globe contre le toit de l'orbite. Trouble cornéen et lagophtalmos. Le lendemain, l'auteur constate une déchirure du canalicule lacrymal inférieur gauche, un trouble total de la cornée sans lésion épithéliale, présentant deux stries verticales troublées de façon plus intense, la diminution de la tension intra-oculaire. Parésie faciale gauche. Mort par entérite à l'âge de 25 jours. L'examen anatomique montre qu'il s'agit d'une déchirure de la membrane de Descemet. La région maculaire présente une hémorragie en nappe, située entre la couche des cônes et l'épithélium pigmentaire.

XXII. — **Des anomalies congénitales de forme et de position du cristallin**, par M. Beck, p. 320 à 329.

Après une revue générale du sujet qui comprend une bibliographie étendue, l'auteur communique l'observation suivante : M. G..., âgé de 14 ans, atteint de myopie forte, présente des cristallins déplacés en haut, complètement transparents. A l'œil droit l'équateur du cristallin présente une encoche. Dans une seconde observation personnelle il s'agit d'ectopie des cristallins compliquée de microphakie.

XXIII. — **De la présence de vers dans l'œil**, par M. Greeff, p. 330 à 341 (Revue générale).

Nordmann (1822) et Gescheidt (1833) décrivent le *monostoma lentis* et le *distoma oculi humani*, découverts le premier dans le cristallin

d'une femme âgée, le second chez un nourrisson atteint de cataracte congénitale. Les troubles du cristallin et du vitré fréquemment observés chez les poissons sont produits par la présence de trematodes dans ces tissus. On connaît la présence du cysticerque de taenia solium dans l'œil humain. Récemment Werner observa un echinococcus de l'œil humain. Des nematodes ont été observés par Guyot sous la conjonctive des nègres du Congo ; la filaria a été extraite de l'œil humain par plusieurs auteurs.

XXIV. — **La fixation du cristallin par la congélation**, par M. Fischer, p. 342 à 349.

Après avoir résumé les résultats expérimentaux obtenus par Heine Beer, Alessandro, Grossmann et von Pflugk (voir ces *Annales*, T.122, p. 301 ; T. 123, p. 216 ; T. 122, p. 383 ; T. 130, p. 383), l'auteur communique une série d'expériences destinée à contrôler les travaux de von Pflugk. Il en conclut que la congélation modifie la forme du cristallin et que les observations de von Pflugk ne prouvent nullement que l'accommodation de l'œil du pigeon est produite par la mise en tension de la zonula.

XXV. — **Un cas de tarsite syphilitique**, par M. Feilchenfeld, p. 350 à 351.

Infiltration diffuse de la paupière supérieure ; un morceau excisé présente une infiltration du cartilage tarse par de petites cellules. Il n'y a pas de spirochètes.

XXVI. — **Expériences faites avec la tuberculine de Koch**, par M. Bruckner, p. 352.

Chez 26 malades atteints d'iritis, 13 présentèrent des réactions générales ou locales après l'injection sous-cutanée de tuberculine primitive de Koch. Chez 15 de ces 26 malades les symptômes cliniques locaux et généraux avaient fait supposer une affection tuberculeuse. De ces 15 malades, 11 réagirent à l'injection de tuberculine.

Archives of Ophthalmology

Analysées par M. Sulzer.

Vol. XXXV, fasc. 5, septembre 1906

I. — **La réfraction par les surfaces toriques**, par M. Lomb, p. 415 à 419.

Le tore est engendré par un cercle qui tourne autour d'un axe situé dans son plan. Quand r est le rayon de ce cercle, a la distance qui sépare son centre de l'axe de rotation, on a la formule suivante pour la surface torique :

$$Z^2 = r^2 - (\sqrt{X^2 + Y^2} - A)^2 \qquad (1)$$

Quand a devient égal zéro, c'est-à-dire quand l'axe de rotation passe par le centre du cercle, l'opération (1) devient :

$$X^2 + Y^2 + Z^2 = r^2$$

Ce qui est l'équation de la sphère qui constitue un cas spécial du tore.

Les verres toriques étant substitués aux verres sphéro-cylindriques pour agrandir le champ de la vision nette, l'auteur se pose le problème d'envisager la réfraction produite par un point quelconque du verre torique, par une incidence quelconque. Il détermine tout d'abord les rayons de courbure principaux S^1 et S^2 d'un endroit quelconque. L'un de ces rayons sera toujours r. L'autre est :

$$S^1 = \frac{pr}{p - a} \; ; \; S^2 = r. \qquad (3)$$

a et p étant les paramètres de l'endroit envisagé. Pour les sections intermédiaires on trouve :

$$\frac{1}{S} = \frac{1}{r}\left(1 - \frac{a \cos^2}{p}\right) \qquad (4)$$

S étant l'angle que forme la section envisagée avec la section principale de moindre courbure. (*A suivre.*)

II. — **Amaurose quinique avec une observation,** par M. Parker (Frank Indson), p. 420 à 423.

III. — **Microphtalmie avec kyste de la paupière supérieure,** par M. May (Charles-H.), p 424 à 427.

Nouveau-né âgé de 1 semaine. Œil droit normal, œil gauche couvert par un kyste de la paupière supérieure. Mère tuberculeuse. Derrière le kyste se trouve un globe microphtalme (cornée de 7 millimètres de diamètre, pupille excentrique, ovale, adhérente, cristallin trouble). Cinq mois plus tard le kyste mesure 20 millimètres sur 14 millimètres sur 12 millimètres. En l'énucléant on découvre un petit pont d'environ 4 millimètres qui le relie à la région équatoriale du globe microphtalme. Ce pont est composé en partie de tissu blanc, en partie de tissu pigmenté. Depuis l'énucléation du kyste, le globe microphtalme a nettement augmenté de volume, de façon à égaler en volume le globe droit à peu de chose près. Le pont et le kyste consistent en une enveloppe fibreuse, une couche pigmentée et la rétine. Dans le kyste la rétine est plissée. Elle contient nombre de rosettes de la forme qu'on rencontre dans les gliomes. Flexner et Wintersteiner qui ont décrit les premiers ces formations, les considèrent comme étant d'origine neuro-épithéliale. La rétine rudimentaire du kyste montre nettement leur origine. Les cellules neuro-épithéliales primitives qui composent la couche intérieure de la vésicule optique secondaire se sont différenciées en grande partie en spongioblastes et en neuroblastes. Les premiers deviennent finalement des fibres et des cellules névrogliques tandis que les secondes forment les grandes cellules ganglionnaires et les autres éléments nerveux. Dans la rétine

rudimentaire du kyste ces éléments principaux sont mêlés sans ordre. Parmi eux, on rencontre un certain nombre de cellules rétiniennes embryonnaires, à grand protoplasma et grand noyau. Ces cellules au lieu d'évoluer, ont proliféré sur certains points de la surface rétinienne extérieure. Les cellules issues de cette prolifération sont devenues fusiformes et se disposent de façon à produire sur des coupes l'image de rosettes ou de spirales. Des cellules névrogliques qui les entourent complètent la rosette. Les principales cellules des rosettes proviennent donc de l'évolution atypique de cellules embryonnaires qui, dans l'évolution normale, auraient fini par devenir des cônes et des bâtonnets.

IV. — **Une addition aux échelles murales,** par Lowell (Holbrook), p. 428 à 429.

L'auteur remarque que les malades auxquels on demande de lire les lettres les plus petites qu'ils reconnaissent répondent presque sans exception : « Je ne peux pas lire les lettres les plus petites, docteur ». De là perte de temps, etc. En plaçant une bande de papier gommé vert au-dessous de la quatrième ligne de l'échelle (1), et une bande de papier rouge au-dessous de la sixième ligne on obtient des repères précieux pour guider les examinés.

Vol. XXXV, fasc. 6, *novembre* 1906 (*paru en mars* 1907).

I. — **Prophylaxie et traitement des affections oculaires vénériennes,** par M. H. Knapp, p. 511 à 518 (conférence populaire).

II. — **Les relations existant entre l'état de réfraction d'un côté et l'accommodation et la motilité de l'autre côté,** par M. Knapp, p. 519 à 523.

Les hypermétropes présentent généralement de l'ésophorie, les myopes de l'exophorie, ce qui prouve que la même impulsion nerveuse arrive au muscle ciliaire et aux droits internes. Certaines jeunes femmes anémiques, munies de verres négatifs et souffrant de maux de tête, ne présentent pas d'ésophorie. Quoiqu'elles rejettent les verres convexes, ce sont des hypermétropes ; elles finissent par accepter les verres convexes quand on les leur donne par quarts de dioptrie.

III. — **Cécités dues à des suppurations périoculaires,** par M. A. Knapp, p. 524 à 526.

Obs. I. — Malade âgé de 50 ans, sinusite frontale droite. Opération de Kuhnt. Thrombose des vaisseaux centraux.

Obs. II. — Malade âgé de 16 ans, abcès alvéolaire de la canine supérieure droite avec fluxion étendue. Névrite optique atrophiante.

Obs. III. — Cellulite orbitaire par plaie pénétrante ; atrophie opti-

(1) L'auteur se sert de l'ancienne échelle de Snellen, composée de sept échelons de lettres.

que. L'auteur pense qu'il s'agit dans les trois cas d'une artérite optique aiguë infectieuse de l'artère centrale.

IV. — **Aniridie congénitale double compliquée de glaucome et de cataracte ; extraction suivie de bon résultat. Observation sur l'action de l'ésérine dans l'absence de l'iris,** par M. Dennis (David N.), p. 527 à 530.

G. B., âgé de 23 ans, présente un glaucome double, avec absence de l'iris et du corps ciliaire, double cataracte. Après l'extraction des cristallins, l'ésérine a raison de la tension intra-oculaire exagérée et l'acuité se maintient à 6/60. Il est intéressant de noter que l'action de l'ésérine sur la tension intra-oculaire exagérée s'est produite malgré l'absence de l'iris. Un cas analogue a été communiqué par Noé Scalinci dans les *Annali di Ottalmologia* (1904, fasc. 7, 8, 9).

V. — **Une voie d'invasion rare d'un abcès orbitaire,**
par M. Barck, p. 350 à 354.

M. G., âgé de huit ans, est frappé et blessé par une pierre à la tempe droite ; 48 heures après, fièvre intense, œdème de la paupière supérieure droite, exophtalmie. Une incision montre qu'il s'agit d'un abcès de l'orbite qui plus tard est suivi d'une légère méningite.

VI. — **Contributions cliniques à l'étude de l'atrophie de l'iris,**
par M. Franck, p. 535 a 552.

Il s'agit de pertes de substance nettement limitées de l'iris, se présentant sous forme de perforations dues à des troubles circulatoires, inflammatoires ou glaucomateux.

Obs. I. — M. M., âgée de 46 ans, présente une ancienne kérato-iritis. Dans la profondeur de la chambre antérieure, on aperçoit un certain nombre de taches noires. A l'aide de la loupe on remarque que le tissu de l'iris présente des trous qui permettent d'apercevoir le feuillet pigmentaire sous-jacent.

Obs. II et III. — Ancienne iritis et iridocyclite grave. Ces malades présentent des trous complets de l'iris par lesquels on aperçoit le cristallin opaque.

L'auteur montre que dans certains cas de synéchies postérieures totales le feuillet pigmentaire peut rester soudé à la cristalloïde tandis que le feuillet musculaire se sépare de façon à rendre la pupille en apparence libre. C'est l'épithélium pigmentaire qui reste attaché à la cristalloïde et qui se sépare de la lame qui contient le muscle dilatateur. Quand une iridocyclite grave est suivie de synéchies antérieures, c'est le stroma de l'iris proprement dit qui reste attaché à la cornée, tandis que le dilatateur et la couche de l'épithélium pigmentaire peuvent devenir mobiles. Dans les deux cas l'iris peut présenter « l'atrophie perforative ».

IV. — ANALYSES BIBLIOGRAPHIQUES

Etude pharmaco-dynamique sur l'alypine, par ELISABETH STEINBERG, Thèse de doctorat, Th.Genève, 1907, p. 109.

Dans cette étude très complète du nouvel anesthésique local, faite au laboratoire de thérapeutique expérimentale de l'Université de Genève sous la direction du professeur Mayer, l'auteur établit de fréquentes comparaisons avec la stovaïne et surtout la cocaïne au point de vue des effets tant locaux que généraux. Elle a expérimenté les instillations oculaires, les injections hypodermiques, intra-veineuses, intra-artérielles, intra-rachidiennes, intra-cérébrales, intra-nerveuses (sciatique) sur les lapins et les cobayes. L'anesthésie cornéenne a été trouvée presque aussi efficace qu'avec la cocaïne de même concentration, mais un peu plus tardive, un peu plus courte. Le dépoli surtout observé avec la cocaïne manque avec l'alypine de même que la mydriase. En revanche, l'ischémie cocaïnique est remplacée par une vaso-dilatation très marquée.

Une autre différence, importante pour l'usage des injections anesthésiantes, c'est la diffusibilité beaucoup plus grande des solutions de cocaïne. Son action s'étend toujours au delà de la zone injectée, ce qui n'est pas le cas de l'alypine. Quant au coefficient de toxicité, l'alypine se place entre la cocaïne, un peu plus toxique et la stovaïne beaucoup moins toxique (dose mortelle par kilog. cobaye : cocaïne, 0,045 ; alypine, 0,060 ; stovaïne, 0,110 millig.).

Dans les limites des doses thérapeutiques, les injections d'alypine ne paraissent pas pouvoir amener les accidents souvent fort sérieux du côté de la circulation (syncope, anesthésie cardiaque pouvant aller jusqu'à la mort) et des centres nerveux (excitation psychique, délire, convulsions) que l'on observe parfois après les injections de cocaïne. Ces différences sont dues principalement à l'action différente des deux substances sur les nerfs cardiaques et les vaisseaux.

L'auteur n'a pas fait rentrer dans le cadre de ses expériences, l'adrénaline, dont la combinaison avec l'alypine a été préconisée pour neutraliser la vaso-dilatation. G. H.

Sur des inclusions cellulaires de nature parasitaire dans le trachome, par L. HALBERSTAEDTER, ET S. VON PROWAZEK (*Arbeiten aus dem Kaiserlichen Gesundheitsamte*, vol. XXVI, 1 fasc., p. 44, Berlin, 1907).

Les deux collaborateurs de Neisser dans son expédition à Java pour l'étude expérimentale de la syphilis, ont eu l'occasion de faire quelques recherches sur le trachome, affection très répandue dans les Indes néerlandaises. Ces recherches ont consisté en inoculations au singe et en examens directs de la sécrétion conjonctivale de granuleux.

Les *inoculations* ont été pratiquées sur des orangs-outangs, des ma-

cacus cynomolgus et nemestrinus. L'inoculation était faite par friction sur la conjonctive de la sécrétion humaine recueillie avec une pipette.

Chez aucun des animaux inoculés, les auteurs n'ont vu se produire de lésions comparables, au point de vue clinique, avec les lésions de la conjonctive humaine. Après une incubation de 7 jours, on voit apparaître chez l'orang-outang, une légère rougeur avec tuméfaction et sécrétion légère de la conjonctive palpébrale.

Ce résultat n'était d'ailleurs pas constant.

Chez les animaux infectés avec le contenu des follicules trachomateux, il ne se produisit aucune modification clinique ou anatomique.

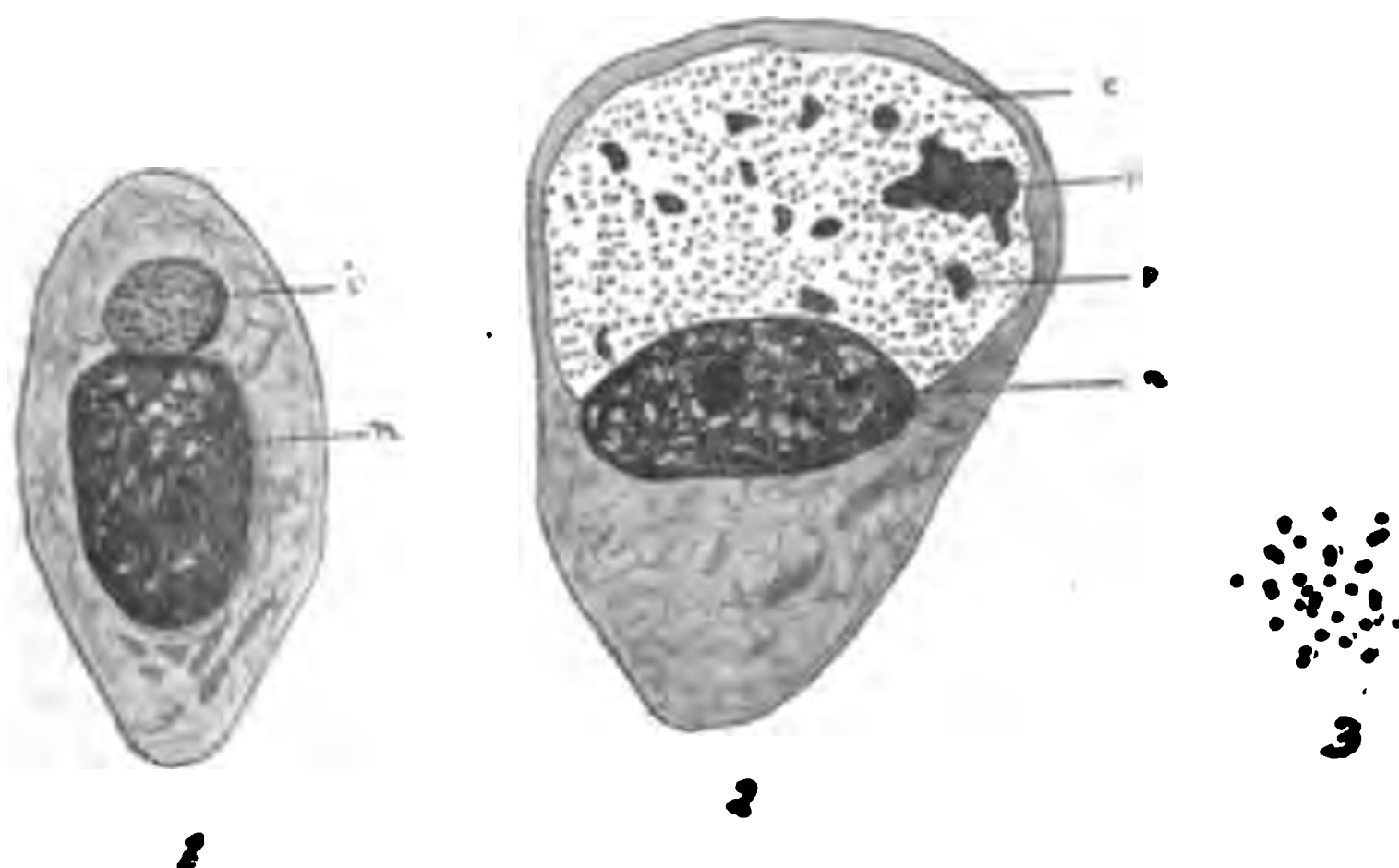


Fig. 1.— D'après Halberstaedter et Prowazek. Cellules provenant d'un frottis de conjonctivite granuleuse humaine.
1. Cellule épithéliale avec inclusion parasitaire (i) surmontant le noyau (n) et au début de son évolution.
2. Cellule épithéliale avec inclusion à un stade plus avancé. Le noyau (n) est coiffé par une zone pâle renfermant des masses de plastine en voie de résorption (p. p.) et des corpuscules (c).
3. Corpuscules extra-cellulaires.

Le fait que chez l'orang-outang la réaction est différente de ce qu'elle est chez l'homme ne paraît pas aux auteurs une preuve de l'insuccès de leur inoculation. Ils rappellent que suivant les espèces animales inoculées, la variole donne lieu à des réactions différentes.

D'ailleurs la réaction obtenue est transmissible d'animal à animal et le second œil se prend souvent spontanément après le premier.

Les *recherches microscopiques* ont porté sur la sécrétion conjonctivale et granuleuse et sur celles des singes inoculés. L'identité des constatations a fourni aux auteurs un appoint en faveur du succès de leur inoculation.

Dans les frottis, colorés par la méthode de Giemsa, on voit dans l'intérieur des *cellules épithéliales* des inclusions cellulaires de formes

irrégulières, d'abord ovales ou rondes et de petites dimensions, puis devenant plus volumineuses et prennant une forme framboisée. Elles sont en contact avec le noyau et se colorent en bleu foncé.

Dans l'intérieur de cette inclusion, on aperçoit de fins corpuscules colorés en rouge et dont la multiplication est rapide. Ces corpuscules occupent rapidement toute la cavité de l'inclusion tandis que la substance colorable en bleu, est réduite en petits fragments.

Dans les frottis on peut voir aussi de petits corpuscules en dehors des cellules. Ces corpuscules dont la dimension est d'environ 1/4 de μ constituent probablement le virus lui-même ; ce parasite de siège intra-cellulaire provoquerait une hyperplasie de la substance nucléolaire de la cellule.

Ces corpuscules n'ont rien de commun avec les bactéries pas plus qu'avec les protozoaires. H. et P. proposent de les dénommer clamydozoaires (χλαμυς, manteau, ζωον —animal). V. M.

Sur un double corpuscule particulier (parasitaire ?) dans les cellules trachomateuses, par R. Greeff (*Deutsche med. Woch.*, 1907, n° 23).

Greeff a appliqué à l'étude des lésions trachomateuses les méthodes de Giemsa et de Levaditi. Ces recherches ne l'ont conduit à aucun résultat définitif. La publication du mémoire de Halberstaedter et Prowazek, l'engage néanmoins à faire part de la constatation fréquente dans les cellules trachomateuses (et non dans les cellules éphitéliales) d'un corpuscule en double point qui se colore en bleu sombre ou en rougeâtre par le Giemsa et présente une forme arrondie ou légèrement anguleuse. Ces corpuscules sont beaucoup plus fins que des microcoques. Leur nombre dans le protoplasma peut être considérable.

V. M.

Le nystagmus dans les complications intra-crâniennes des otites, par M. Wagner (*Soc. d'otologie de Berlin*, 8 janvier 1907).

Un malade de 35 ans entre à la clinique universitaire pour des symptômes d'abcès cérébral en rapport avec une suppuration auriculaire datant d'un an et déjà opérée. A l'époque de son entrée, l'oreille est sèche, mais il existe au niveau de l'apophyse mastoïde une fistule purulente. On constatait un nystagmus intense du côté de l'oreille malade. Cela fit croire à un abcès cérébelleux, mais au cours de l'intervention on reconnut un abcès cérébral de la 3e circonvolution temporale. Après l'opération l'état s'améliore et le nystagmus disparaît mais pour reparaître quelque temps après, ce qui nécessite une nouvelle intervention. On craint un nouvel abcès au même point. L'état fut excellent pendant un mois et le nystagmus avait disparu. On crut à une guérison définitive, mais une fois encore le nystagmus reparut avec des symptômes cérébraux. L'ouverture d'un nouvel abcès fut suivie d'une méningite suppurée qui entraîna la mort. Un nystagmus dirigé du côté malade n'est donc pas symptomatique d'un abcès du cervelet puisque dans ce cas il s'agissait d'un abcès unique du lobe

temporal, ce que l'autopsie permit de vérifier. L'oreille moyenne était normale et l'ouïe parfaite.

V. M.

V. — VARIÉTÉS

A propos du décentrage des verres correcteurs.

Lettre ouverte à M. le Dr Polack

Le Caire, ce 7 juillet 1907.

Mon cher confrère,

Je viens de lire, dans les *Annales d'Oculistique* du mois de juin, votre intéressante communication au Congrès de la Société française d'Ophtalmologie. — Je vous remercie des termes flatteurs avec lesquels vous avez bien voulu apprécier mon travail sur le décentrage des verres correcteurs, paru dans ces mêmes *Annales* du mois de janvier. — Vous me permettrez, toutefois, de vous faire remarquer que la définition que vous donnez du décentrage, ou plutôt du centrage, comme vous dites, n'est pas correcte. « On dit habituellement (ce sont vos propres termes) que les verres sont décentrés lorsque leurs centres optiques se trouvent l'un de l'autre à une distance différente de celle qui sépare les centres pupillaires ; mais en réalité quelle que soit cette distance par rapport à la ligne interpupillaire, il y a toujours centrage lorsque les centres optiques sont placés respectivement sur les lignes de regard, et que l'effet prismatique du verre est ainsi évité ».

« A ce point de vue,les tableaux synoptiques du Dr Campos se rapportent non pas au décentrage comme il le dit, mais indiquent au contraire le centrage des verres correcteurs, ce qui (ajoutez-vous très aimablement) les rend encore plus intéressants et d'une application plus étendue ».

« Quant au décentrage il ne commence que lorsque les centres optiques des verres quittent les lignes de regard. »

Non, mon cher confrère, lorsque le centre optique du verre coïncide avec la ligne de regard, il n'y a pas de centrage.

Centrage avec quoi ? Avec le système optique de l'œil ? Et l'angle α que le grand axe de l'ellipsoïde cornéen forme avec la ligne visuelle, et l'angle γ que l'axe optique de l'œil forme avec la ligne de regard ? Avec le cristallin dont l'axe ne passe que rarement par le centre de courbure de la cornée et, ainsi que l'a démontré Tscherning (*Ac. des Sciences*, 1888 ; V. Salis, *Manuel pratique de l'astigmatisme*, p. 24) « sauf de rares exceptions... ne coïncide jamais avec la ligne visuelle » ?

Je ne parle pas de la pupille, qui est en général excentrique par

rapport à l'iris, et ne constitue d'ailleurs, que l'ouverture d'un écran.

Il n'y a centrage d'un système optique que lorsque les différents centres de courbure sont situés sur une même ligne droite.

Le terme centrage n'est donc pas de mise (permettez-moi cette expression) quand on parle de l'œil. C'est décentrage qu'il faut dire et ce terme ne se rapporte nullement à la pupille. Le terme de décentrage ne doit se rapporter qu'à la monture du verre, de telle sorte qu'on peut le définir : un défaut de coïncidence entre le centre optique du verre et le centre de l'anneau dans lequel le verre est enchâssé, ou mieux encore, car tous les verres ne sont pas enchâssés dans un anneau, on doit dire qu'il y a décentrage lorsque le centre optique du verre ne coïncide pas avec son centre de figure.

Je vous prie d'agréer, mon cher confrère, l'expression de mes sentiments les meilleurs.

Docteur CAMPOS.

Réponse au Docteur Campos.

Mon cher confrère,

Vous ne changez rien d'essentiel à la définition habituelle du décentrage, en disant que celui-ci est un défaut de coïncidence entre le centre optique du verre correcteur et le centre de l'anneau dans lequel le verre est enchâssé. L'opticien par le choix de la monture, rend la distance entre les centres de ces anneaux égale à la ligne interpupillaire. Il en résulte (abstraction faite de ce que son procédé a d'approximatif) que, à moins de coïncider avec les centres des anneaux, les centres optiques des verres se trouvent l'un de l'autre à une distance différente de la distance interpupillaire. Votre définition revient ainsi au même ; cependant, comparée à celle que vous citez, elle a le désavantage d'être moins générale.

Quant au terme *centrage* que vous jugez inacceptable, vous allez voir qu'il nous est au contraire très utile.

Tout le monde sait que l'œil n'est pas rigoureusement centré, mais on ne saurait pas invoquer sérieusement cette raison contre la possibilité de centrer avec une approximation suffisante le système optique artificiel de l'œil et du verre correcteur. Autrement, pourquoi ne pas invoquer la même raison contre toute solution simple des autres problèmes d'optique géométrique ? Si l'on veut ménager toutes les susceptibilités des théoriciens, on peut parler du centrage des verres avec l'œil schématique, mais à un point de vue plus pratique, nous préférons prendre pour axe de notre système artificiel la ligne visuelle, en considérant seulement son parcours aérien entre la cornée et l'objet et en négligeant sa marche dans l'œil même que, d'ailleurs, nous ne savons pas déterminer exactement. Ce n'est évidemment pas procéder avec une précision absolue, mais nous ne nous faisons guère d'illusion sur l'absolu en optique oculaire.

Si dans ma définition du centrage j'ai substitué la ligne de regard

à la ligne visuelle, c'est une concession obligée lorsqu'on veut conserver votre construction géométrique que je trouve bonne. Donc, lorsque le verre correcteur a son centre optique sur la ligne de regard (ou plus exactement sur la ligne visuelle), nous le disons bien centré, parce que dans cette position il ne produit aucun effet inhérent au décentrage.

En ce qui concerne vos tableaux synoptiques, vous ne pouvez pas conserver le terme *décentrage* sans leur donner une signification fâcheuse qu'ils n'ont pas. Voici un exemple : Nous prescrivons des verres de 4 dioptries pour le travail à 25 centimètres à un malade ayant une ligne de base de 65 millimètres. Vos tableaux synoptiques indiquent pour cette prescription un décentrage total de 7 mm. 54. L'équivalent prismatique de ce décentrage d'après les formules que vous citez est un peu plus de 3° ($4 \times 0{,}754 = 3°{,}16$). Nous devons en conclure que vos tableaux modifient systématiquement la convergence. Or cela n'est pas. Au contraire, la raison d'être de vos tableaux, leur but véritable est précisément celui de ne rien changer à la convergence par les verres correcteurs ; ils indiquent pour les centres optiques de ces verres la position qui réduit au zéro l'effet prismatique. Mais alors, si l'effet prismatique est zéro, le chiffre de 7 mm. 54 de notre exemple ne peut pas se rapporter au décentrage sans conduire à cette équation arithmétique absurde : $4 \times 0{,}754 = 0$.

Il est évident que lorsque l'effet ou l'équivalent prismatique d'un décentrage est nul, ce décentrage du verre correcteur est nul aussi. Par quel terme, voulez-vous désigner ce décentrage nul, cette absence de décentrage ? J'espère que vous n'allez pas créer un néologisme avec le mot décentrage et un *a privativum* ; cela serait encombrer inutilement la terminologie. Le terme centrage s'impose par la simple logique et se comprend de soi-même.

Veuillez croire, mon cher confrère, à mes sentiments très distingués.

A. POLACK.

ERRATUM. — A la page 131 du numéro d'août des *Annales* (communication Polack), à la 11e ligne en partant du bas, lire : facilement au lieu de difficilement.

VI. — NOUVELLES

Syndicat général des oculistes français.

L'assemblée générale de 1907 a émis les vœux suivants :

Les malades atteints de maladies des yeux, seront hospitalisés comme tous les autres malades, dans leur région.

L'hospitalisation des indigents aura lieu conformément à la loi de

1893. Le certificat d'indigence sera supprimé et remplacé par le certificat d'inscription sur la liste d'assistance médicale gratuite. Les hôpitaux doivent être exclusivement réservés aux indigents et aux nécessiteux. Les malades aisés ne peuvent être admis dans les hôpitaux, que dans les conditions exceptionnelles fixées par la circulaire ministérielle de 1899. Il est entendu que dans le prix d'hospitalisation, seront compris les honoraires légitimement dus au médecin traitant, que celui-ci soit, ou non médecin traitant de l'hôpital.

Le Syndicat émet le vœu que la Clinique des Quinze-Vingts cesse d'être une clinique nationale, et que tout en fonctionnant avec le personnel médical actuel, elle reçoive ses malades dans les mêmes conditions que les autres hôpitaux de la Ville de Paris.

Le Syndicat donne mandat à son conseil d'administration de s'entendre avec le Comité de permanence nommé par le Congrès des praticiens, pour préparer l'étude au mieux des intérêts des spécialistes des différentes questions relatives aux sociétés de secours mutuels et aux collectivités, en prenant pour base le principe du libre choix du médecin.

Un enseignement ophtalmologique élémentaire sera obligatoire pour tous les étudiants ; cet enseignement se fera à l'hôpital pendant un stage de trois mois au minimum. Il sera sanctionné par des interrogations obligatoires et des examens de malades, portant sur un programme élémentaire pendant l'examen de doctorat de clinique externe. Cet enseignement doit être créé dans les Écoles de médecine où il n'existe pas encore.

Le Syndicat des oculistes ne devant comprendre parmi ses membres, que des spécialistes, en présence de l'impossibilité de réclamer la création d'un diplôme spécial, décide de n'admettre que les confrères ayant accompli un stage de deux années dans des services de spécialités. Cette décision ne recevra son effet que dans un an.

Le Syndicat approuve le texte des revendications qui seront présentées en son nom à la Commission de revision du tarif officiel d'honoraires dans les accidents du travail.

Le Syndicat émet un vote de protestation contre la nomination inopinée et sans concours, d'un ophtalmologiste des hôpitaux à Marseille. Il estime que la création de fonctions nouvelles dans les hôpitaux doit être rendue publique six mois avant les nominations, et que celles-ci ne peuvent être faites qu'après concours. Ce concours pourra toutefois être, exceptionnellement réduit à un examen de titres, dans le cas où la notoriété scientifique d'un candidat semblerait l'exiger.

Prix Middlemore.— Ce prix de la Britisch Medical Association a été attribué au Dr Sydney Stephenson pour son mémoire sur l'étiologie et la prophylaxie de l'ophtalmie du nouveau-né.

ANNALES D'OCULISTIQUE

Tome CXXXVIII. — 4ᵉ Livraison.

OCTOBRE 1907

I. — TRAVAUX ORIGINAUX

DE LA COLORATION JAUNE DE LA MACULA,

par MM. **A. Chevallereau** et **A. Polack.**

Il importe beaucoup, au point de vue physiologique, de savoir s'il existe réellement dans la rétine vivante, dans la région de la vision directe, et au-devant des cellules visuelles, un pigment jaune capable de produire une absorption sélective sur les radiations du spectre.

Ce qui nous occupe, ce n'est pas la teinte sous laquelle nous apparaît cette région, soit à l'ophtalmoscope, avec l'éclairage diurne, soit à l'examen direct sur un œil fraîchement énucléé et ouvert, mais c'est l'existence réelle d'un pigment jaune sur le passage des rayons lumineux. L'existence de ce pigment sur le vivant trouve encore des contradicteurs.

Depuis Sœmmering qui, le premier en 1795, décrivit ce qu'il appelait le foramen centrale et mentionna la coloration jaune de son pourtour, tous les anatomistes ont retrouvé cette coloration jaune dans la rétine à l'état cadavérique, d'où le nom de macula lutea qu'ils ont donné à cette région.

Max Schultze, dès 1861, étudie ce pigment au point de vue physique et au point de vue physiologique ; il le décrit comme une masse homogène d'un jaune-citron ou d'un jaune orangé, située entre les cellules et les fibres nerveuses dans les couches internes de la rétine. Cette substance ne se dissout pas dans l'eau et semble être de nature graisseuse.

Examinée à un grossissement de 300 à 400 diamètres avec des verres colorés placés entre la lumière et le porte-objet, elle montre un pouvoir absorbant considérable pour les radia-

tions bleues. L'auteur croit aussi à une certaine absorption des radiations rouges, quoiqu'il ne soit pas arrivé à la mettre en évidence. Il a examiné des yeux humains aussi frais que possible dans du sérum physiologique. La coloration jaune ne varie pas sensiblement quelques jours après la mort. La tache jaune ne se développe généralement pas avant la seconde année. Cependant, l'auteur a vu une coloration légèrement jaunâtre dans une rétine de nouveau-né.

Max Schultze le premier a entrevu l'importance physiologique du pigment jaune. Il lui attribue l'absorption des rayons chimiques nuisibles pour la rétine et la correction fonctionnelle de l'aberration chromatique de l'œil. Partageant cependant les idées de Helmholtz sur l'accommodation moyenne, Max Schultze ne pouvait comprendre cette correction du chromatisme de l'œil autrement que par l'absorption des rayons des deux extrémités du spectre. Or, s'il a pu constater facilement l'absorption des rayons bleus, il n'en était pas de même des rayons rouges.

D'après Ritter (1864), le pigment jaune de la macula ne paraît pas contribuer à la perfection de l'acuité visuelle, vu qu'il est absent chez les oiseaux, dont l'acuité visuelle, croit-on, est remarquable. On ne trouve ce pigment que chez l'homme et le singe et l'auteur en conclut que sa fonction est celle d'assurer la vision binoculaire.

Mathias Duval, en 1872, insiste sur ce fait qu'au niveau de la fovea on voit se déposer entre les éléments de toutes les couches de la rétine (excepté dans la couche granuleuse externe et dans celle des cônes et bâtonnets) un pigment jaune d'autant plus intense, qu'on se rapproche davantage du centre de la fossette. Cette substance jaune ne se présente pas sous la forme de granules, mais comme une substance amorphe parfaitement hyaline, qui ne peut nuire à la transparence de cette région, mais seulement absorbe certains rayons du spectre lumineux. Cette matière colorante pâlit au bout de peu de jours sur les rétines conservées dans l'alcool. Elle ne se dissout pas dans l'eau et paraît être de nature graisseuse.

Tout le monde sait que la coloration jaune de la macula ne se retrouve pas habituellement à l'examen ophtalmoscopique. Cependant Helmholtz dit l'avoir constatée en se servant d'un

éclairage faible tel que le donnent des lames de verre non étamé. Dans ces conditions, la macula lui a présenté un aspect sombre et une coloration jaunâtre qui ne se manifeste pas avec un éclairage plus intense.

Schweigger, pratiquant l'examen ophtalmoscopique avec un éclairage diurne, n'a pas retrouvé cette teinte jaune et en a conclu que cette teinte n'existait pas chez le vivant et résultait simplement d'un phénomène cadavérique.

En 1875, Schmidt Rimpler a nettement reconnu que la rétine est le siège d'une coloration jaune au niveau de la macula, mais que sur le vivant cette coloration n'est pas visible par suite de la transparence de la rétine.

Pour prouver la coloration jaune de la macula, Schwalbe décolle une rétine fraîche et l'examine sur un fond clair; dans ces conditions la coloration apparaît immédiatement, tandis qu'elle est au contraire invisible lorsque la rétine transparente repose sur le fond sombre de la choroïde.

Auguste Ewald, en 1878, montre qu'il est possible de voir entoptiquement la macula avec sa coloration jaune. Avant son réveil il se fait recouvrir la tête d'un drap noir : en se réveillant, il se couvre les yeux des deux mains, puis les écarte brusquement en fixant un point du plafond. Il voit alors sa macula se dessiner comme une tache jaune entourée d'une coloration rougeâtre. (Il explique cette dernière par le pourpre rétinien.)

Haab, reprenant le même ordre d'idées, est arrivé au même résultat d'une façon plus simple en se couvrant les deux yeux pendant quelques minutes, puis en les ouvrant brusquement pour fixer une surface blanche uniformément éclairée.

Hering essaie de démontrer l'existence du pigment jaune dans la rétine vivante par l'étude des mélanges de couleurs. Il produit la lumière blanche par un mélange binaire du rouge et du vert bleu par exemple et lorsqu'il réduit suffisamment le champ de cette lumière blanche pour que son image rétinienne ne dépasse pas la région du pigment jaune, il la voit tourner au rouge ou à l'orangé. Il explique ce phénomène par l'absorption du bleu au niveau de la macula.

Dans cette expérience de Hering, le phénomène est double, c'est-à-dire qu'en plus de l'absorption qui se produit au niveau

du pigment jaune, il y a dispersion chromatique dont les effets sont d'autant plus manifestes que l'image rétinienne est plus petite (1). Ce phénomène de Hering se produit également en vision indirecte, mais plus faiblement qu'en vision directe.

En 1902, au Congrès de la Société d'ophtalmologie de Heidelberg, Gullstrand est revenu aux idées de Schweigger prétendant que la coloration jaune de la macula n'était que le résultat d'un phénomène cadavérique. Il a examiné la rétine à l'ophtalmoscope avec la lumière du jour et avec la lumière d'une lampe à mercure, sans pouvoir constater la coloration jaune. Il a ensuite examiné six yeux énucléés, pour des traumatismes graves et disséqués aussitôt après dans le sérum physiologique. Une seule fois la rétine présentait une coloration jaune qui s'étendait au delà de la macula. Il conclut de là que l'examen anatomique concorde avec l'examen ophtalmoscopique et qu'il n'y a pas de coloration jaune de la macula. Quant aux phénomènes entoptiques, il les explique par la réfraction des rayons lumineux sur les parois de la fossette maculaire en passant du corps vitré dans la rétine.

Ces idées ont été énergiquement combattues à ce même Congrès de Heidelberg. Sattler et Hering disent avoir examiné une rétine normale décollée de la choroïde et placée sur un papier blanc et avoir nettement constaté ainsi la coloration jaune. Cette coloration se maintient assez longtemps.

Leber rappelle des constatations analogues faites par Kuhne.

Schmidt-Rimpler combat également les idées de Gullstrand et affirme l'existence du pigment jaune qu'il a examiné au microscope. Plus tard, en 1904, il apporte de nouvelles observations à l'appui de sa thèse.

Von Michel a examiné neuf minutes après la mort les yeux d'un décapité, la rétine restant accolée à la choroïde. La coloration jaune n'est guère apparue qu'au bout d'une heure.

En 1906, à la Société d'ophtalmologie de Heidelberg, Dimmer réfute point par point les idées de Gullstrand. Il a retrouvé, à l'ophtalmoscope avec la lumière du jour, la coloration jaune

(1) Polack, Effets du chromatisme de l'œil sur la vision des couleurs, *Comptes rendus de l'Académie des sciences*, 1904, t. 138, p. 1538.

dans l'image de l'embolie de l'artère centrale de la rétine. Il dit même qu'avec une lumière du jour très intense et des pupilles dilatées, surtout sur des yeux fortement pigmentés et chez de jeunes sujets, on peut voir facilement cette coloration jaune. Il réfute également l'interprétation données par Gullstrand des phénomènes entoptiques.

On voit que si la plupart des auteurs acceptent l'existence de la coloration jaune de la macula dans l'œil vivant, ce fait n'est pas encore admis sans contestation.

Pour contribuer à l'étude de cette question, nous avons procédé à des expériences qui nous paraissent offrir le maximum de garanties. Un œil étant énucléé sur le vivant, pour des causes diverses, nous confions à un assistant le pansement du malade et procédons immédiatement à l'examen de la rétine. Nous pratiquons une section équatoriale de l'œil ; la macula se présente comme une petite tache sombre. Nous décollons la rétine de la choroïde sans rencontrer aucune difficulté et aucune adhérence, sauf au niveau de la papille où nous la sectionnons par un coup de ciseaux et l'étalons sur une lame de verre. Nous voyons alors immédiatement au niveau de la macula une coloration d'un jaune intense, à bords diffus, avec un centre plus coloré et plus sombre que le reste. Entre la fin de l'opération et le moment où nous examinons la rétine par transparence, il s'écoule moins de deux minutes ; il ne saurait donc s'agir d'un phénomène cadavérique et la rétine nous paraît être ici dans des conditions aussi analogues que possible à ce qu'elle est sur le vivant.

Depuis le mois de décembre dernier, nous avons examiné ainsi sept rétines chez des opérés dont l'âge variait de 27 à 65 ans. Dans la plupart de ces cas l'énucléation a été pratiquée pour des affections douloureuses portant uniquement sur le segment antérieur de l'œil. Dans un cas même, nous avons eu le regret d'être obligé d'enlever un œil absolument sain, avec une acuité visuelle de 0,9, chez un malade dont la cavité orbitaire était remplie par un épithélioma parti de la glande lacrymale et chez lequel l'opération de Krönlein avait été suivie de récidive.

Il nous a semblé que chez les malades âgés la rétine était plus épaisse que chez les jeunes sujets et légèrement opales-

cente. De même, tandis que chez les jeunes sujets la coloration de la macula était jaune-citron, chez les sujets âgés la coloration était plus orangée et plus sombre. Mais le petit nombre de nos observations ne nous permet pas de généraliser.

Nous nous sommes bornés à étaler les rétines sur des lames de verre, sans leur faire subir aucune préparation ; elles se sont ainsi desséchées et sont restées très adhérentes aux plaques. Pendant l'heure qui suit l'énucléation, la rétine devient très légèrement opalescente ; la coloration jaune n'augmente nullement d'intensité et la seule modification qu'on observe est un peu de diffusion en surface. Sur nos pièces les plus anciennes, la coloration jaune a très sensiblement diminué, mais existe encore. Ce pigment conserve donc sa coloration pendant plusieurs mois au moins.

Placé devant la fente du spectroscope, ce pigment jaune assombrit la partie la plus réfrangible du spectre, à partir du bleu verdâtre : le maximum d'absorption paraît être dans la région bleue. Cet examen est assez délicat parce que la tache jaune étant très petite, on est obligé de la placer devant un trou sténopéique, de sorte qu'on obtient un spectre presque linéaire.

Comment concilier un fait aussi net que l'existence de ce pigment jaune avec les affirmations contraires de Schweigger et de Gullstrand ? On comprend que l'existence de ce pigment ne puisse être constatée normalement à l'ophtalmoscope. En effet, ce pigment transparent est appliqué contre une surface sombre et celle-ci réfléchit trop peu de lumière ou plutôt une lumière trop rouge pour que la coloration jaune de la macula puisse être vue comme telle. L'expérience suivante le fera très nettement comprendre. Une tache jaune transparente préparée sur une lame de verre par M. Monpillard figure la macula. Nous appliquons cette lame contre une surface brune, reproduisant la coloration apparente de la choroïde. Dans ces conditions, la tache jaune n'est pas visible. Si, au contraire, nous examinons cette même lame par transparence ou appliquée contre une feuille de papier blanc, la tache jaune apparaît nettement. On peut encore rendre visible la coloration jaune en faisant miroiter la lame.

Pour reproduire l'aspect de la rétine à l'état cadavérique, nous glissons entre le fond sombre et notre lame transparente une feuille de papier à décalquer ; la teinte jaune apparaît de nouveau, parce que dans ces conditions une plus grande quantité de lumière blanche est réfléchie et traverse la tache colorée.

Si quelques auteurs ont pu voir à l'ophtalmoscope la coloration jaune de la macula, c'est qu'ils ont pu réaliser certaines conditions exceptionnellement favorables, tel Dimmer choisissant des yeux fortement pigmentés et de jeunes sujets ; il s'adressait par conséquent à des rétines très miroitantes et il avait la précaution de dilater la pupille pour éclairer plus fortement l'œil et chercher les incidences de lumière les plus favorables. Ce sont là des conditions toutes spéciales ; en général, on ne peut s'attendre à voir la teinte jaune à l'ophtalmoscope.

Gullstrand n'a obtenu que des résultats négatifs dans ses examens de la rétine à l'ophtalmoscope avec la lumière du jour, parce qu'il ne s'est pas mis sans doute dans les conditions nécessaires. Les mêmes résultats négatifs obtenus par lui avec la lampe à mercure, s'expliqueraient facilement par la trop grande richesse de cette lumière en rayons bleu-violet qui sont abondamment réfléchis par les milieux fluorescents de l'œil et viennent s'ajouter aux rayons réfléchis par la rétine. Quant aux résultats anatomiques négatifs de Gullstrand, ils doivent d'autant plus surprendre qu'il est le seul auteur qui n'ait pu observer la coloration jaune sur des rétines décollées.

Gullstrand invoque des raisons de réfraction pour expliquer la plupart des phénomènes entoptiques montrant l'existence du pigment jaune. D'après lui, la lumière tombe d'autant plus obliquement après réfraction dans la fovea que cette lumière est plus réfrangible ; mais si une telle hypothèse était exacte, on devrait constater, à l'examen photoptométrique, une décroissance graduelle dans la sensibilité aux diverses radiations du spectre en allant de l'extrémité rouge vers l'extrémité violette. On sait au contraire que cela n'est pas et qu'en arrivant au bleu, la diminution dans la sensibilité rétinienne tombe brusquement. Ceci est tellement vrai que Donders, qui a constaté le premier ces phénomènes, les croyait limités aux radiations bleues. Pour observer la légère diminution dans la

sensibilité du centre pour les radiations situées entre le rouge et le vert, il fallait un appareil extrêmement sensible comme le photoptomètre de Charpentier et un observateur aussi exercé que ce savant.

Il ne nous paraît donc rien rester des objections invoquées contre l'existence du pigment jaune dans la rétine vivante. Au contraire, nombre de raisons nous paraissent pouvoir être apportées en faveur de l'existence de ce pigment : des raisons anatomiques, des raisons entoptiques, des raisons physiologiques et des raisons d'utilité fonctionnelle.

Nous avons assez insisté sur les raisons anatomiques. Aux raisons entoptiques évoquées par Ewald et Haab, il faut ajouter la tache de Maxwell et les houppes d'Haidinger. Lorsqu'on regarde le ciel à travers un verre dichromatique bleu ou violet, on voit sa macula se projeter en tache plus sombre et plus violacée que le reste du champ visuel.

Avec la lumière un peu bleutée comme celle que donnent des verres bleu pâle, la fovea observée entoptiquement peut, dans certaines conditions favorables, paraître légèrement plus claire que le fond. Ce phénomène en apparence paradoxal est dû à une illusion optique bien connue des peintres et expliquée par Nicati (1). Lorsque deux surfaces lumineuses présentent à peu près la même intensité, mais diffèrent par leur teinte, celle dont la teinte vire davantage vers le jaune orangé ou rouge paraît plus claire que l'autre. Les peintres savent tirer parti de cette loi physiologique ; lorsqu'ils veulent donner la sensation de plus de lumière à un endroit de leur tableau sans l'éclairer effectivement, sans affaiblir « les valeurs » selon leur expression, ils le colorent légèrement avec un peu de jaune orangé ou de rouge, ils lui donnent en un mot un ton plus « chaud ». Ils le font souvent à l'aide d'un glacis (2), qui en réalité obscurcit la couleur sur laquelle il est appliqué, puisqu'il agit par absorption. Pourtant la couleur retouchée ainsi paraît plus claire en devenant plus « chaude ». Le pigment jaune de la macula, dans l'expérience avec des verres

(1) Théorie de la couleur, *Archives d'Ophtalmologie*, 1895.

(2) Les peintres entendent par glacis un mode de coloration qui consiste à étendre sur un endroit déjà sec de leur tableau une couche excessivemeni mince d'une couleur transparente.

bleu pâle, agit comme le glacis des peintres. En absorbant un peu de bleu, il colore en plus chaud la lumière de la région maculaire et la fait paraître par cela même un peu plus claire, malgré un léger obscurcissement réel au point de vue purement physique.

Il y a, comme on le voit dans cette expérience, un phénomène complexe dû à deux facteurs de sens contraire. Aussi estil très inconstant, varie d'un individu à l'autre et dépend des conditions d'éclairage,celui-ci devant être surtout très modéré.

Les houppes d'Haidinger sont vues en figure sombre si l'on emploie la lumière bleue. Si, au contraire, on fixe une surface blanche à travers un Nicol,on les voit en jaune. Certaines personnes les voient même sans le secours du Nicol, d'autres au contraire les voient très indistinctement, comme Max Schultze, qui n'est parvenu à les voir qu'après avoir absorbé la veille quelques grains de santonate de soude. Le lendemain, après la disparition de la xanthopsie, il fixa un nuage blanc et vit se dessiner une tache jaune au point de fixation. Il prit alors un Nicol et fut étonné de la facilité avec laquelle il aperçut les houppes d'Haidinger.

En dehors des variations individuelles, les phénomènes entoptiques de la tache jaune peuvent aussi varier chez le même observateur selon les conditions expérimentales. Cela indiquerait peut-être que le pigment jaune est capable de quelques modifications ou de déplacement ayant pour but une meilleure adaptation fonctionnelle. Certaines constatations anatomiques paraissent justifier cette hypothèse, qui fera l'objet de nos recherches ultérieures.

Les raisons physiologiques sont surtout les phénomènes qui démontrent l'insensibilité relative du centre par rapport à la périphérie de la rétine. On connaît le phénomène d'Arago qui, pour voir une étoile très petite, conseille de regarder un peu à côté ; quand on la fixe directement,l'étoile disparaît.Nous avons déjà mentionné le phénomène de Donders-Charpentier qui consiste dans la diminution de sensibilité du centre pour toutes les radiations, mais diminution très faible pour la moitié chaude du spectre, très prononcée pour l'autre moitié.

Pour comprendre les relations entre ces faits physiologiques et l'existence de la tache jaune de la macula, nous devons rap-

peler la manière dont se fait l'absorption dans les pigments transparents. On dit, par exemple, d'une lame de verre rouge, qu'elle laisse passer les radiations rouges et absorbe les autres, mais en fait cette lame absorbe toutes les radiations, mais d'une façon très inégale. Elle absorbe peu les radiations rouges, mais fortement les autres. Nous sommes donc en droit d'admettre, par analogie, que le pigment jaune de la macula absorbe un peu toutes les radiations et absorbe fortement les radiations bleu-violet. Ne pouvant déterminer au spectroscope

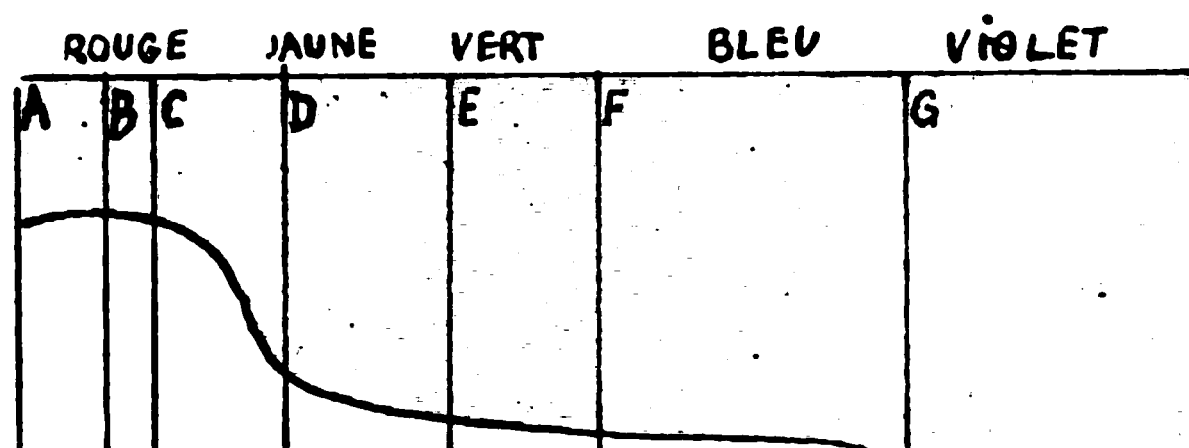


Fig. 1. — Spectre indiquant l'étendue et l'intensité de la lumière colorée transmise par un verre rouge (d'après Rood). La partie ombrée représente la lumière absorbée.

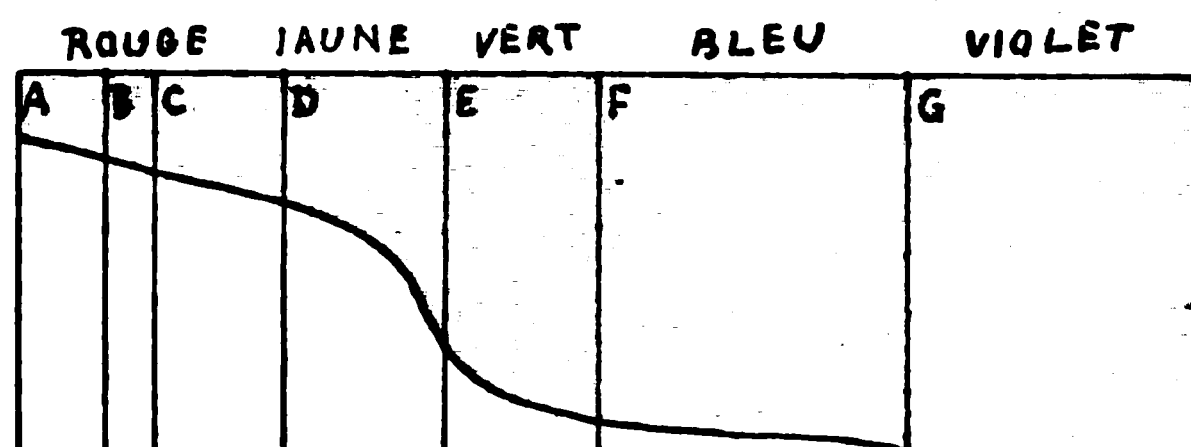


Fig. 2. — Spectre indiquant l'étendue et l'intensité de la lumière colorée transmise par un verre orangé (d'après Rood). La partie ombrée représente la lumière absorbée.

l'absorption quantitative des diverses radiations par le pigment jaune de la macula, nous nous bornons à reproduire ici deux figures de Rood montrant l'absorption d'un pigment inorganique (verres colorés) et permettant plus ou moins de conclure par analogie.

Il reste encore une raison importante pour laquelle nous devons admettre l'existence du pigment jaune dans la macula vivante, c'est la raison de l'utilité fonctionnelle de ce pigment.

En effet, aucune théorie géométrique ne peut expliquer suffisamment le mécanisme par lequel nous arrivons à voir distinctement, malgré l'aberration chromatique relativement considérable de l'œil humain. D'après la théorie classique, ce résultat serait obtenu par une accommodation se faisant sur la partie moyenne du spectre, mais c'est là une simple vue de l'esprit qui est en contradiction absolue avec les faits. Ceux-ci montrent au contraire que nous accommodons pour les radiations voisines de l'extrémité rouge ; les optotypes en couleurs complémentaires, l'optotype avec le verre bleu de cobalt, l'expérience de Wallaston et les mensurations à l'optomètre de Badal le prouvent surabondamment (1).

Le pigment jaune localisé exactement dans la région où l'acuité visuelle est la plus grande, permet de comprendre la formation des images nettes malgré la dispersion chromatique. En effet, par son pouvoir absorbant, la tache jaune réduit le spectre utilisable et avec lui la dispersion de lumière colorée.

Max Schultze avait entrevu la possibilité de cette correction de l'aberration chromatique, mais il ne pouvait donner tout le développement à cette théorie parce qu'il croyait avec ses contemporains que l'accommodation se faisait pour les radiations moyennes du spectre. Dans ces cas, pour que le pigment jaune puisse exercer une action efficace, il faudrait qu'il absorbât fortement non seulement les radiations d'une extrémité du spectre, mais aussi celles de l'autre, et si l'absorption du bleu ne fait aucun doute, l'absorption du rouge est au moins très faible.

Avec l'accommodation pour les radiations voisines de l'extrémité rouge le rôle du pigment jaune se conçoit aisément.

On a objecté avec Ritter que les oiseaux, auxquels on attribue une grande acuité visuelle, n'ont pas de pigment jaune dans leur fovea et que, par conséquent, ce dernier n'est pas fonctionnellement utile. Mais, que sait-on de l'acuité visuelle des oiseaux ? Le fait qu'ils reconnaissent leur proie à très longue distance prouve-t-il l'excellence de leur acuité visuelle dans le vrai sens de ce mot, ou montre-t-il seulement une sensibilité lumineuse et chromatique extrêmement déve-

(1) Polack, *Optotypes en couleurs complémentaires* (*Bulletin de la Soc. franç. d'Ophtalm.*, 1905, p. 337-338 ; *Annales d'ocul.*, juin 1905).

loppée ? Nous ne pouvons pas répondre directement à ces questions, cependant nous pouvons tirer quelques conclusions des faits suivants :

On sait que certains insectes et reptiles, menacés de devenir la proie des oiseaux, cherchent leur sécurité dans l'habitation des milieux dont la couleur correspond à celle de leurs téguments ; d'autres reptiles, comme le caméléon, adaptent leur couleur à la couleur du terrain sur lequel ils viennent.

Si c'est là un moyen de défense, un moyen d'échapper aux regards des oiseaux, cela prouverait peut-être que ces derniers pour reconnaître leur proie mettraient surtout à profit leur sens lumineux et chromatique.

D'autre part les oiseaux lorsqu'ils fixent leur proie en planant dans les airs, augmentent peut-être leur sensibilité visuelle par l'effet même de leur déplacement, en produisant ainsi soit un mouvement parallactique, soit un renouvellement constant de l'impression rétinienne.

Il est en tout cas certain que pour l'exercice du sens lumineux et chromatique, la fovea des oiseaux, privée de pigment jaune, est bien mieux conditionnée que celle de l'homme. Chez l'homme, en effet, la présence du pigment jaune met la région correspondante de la rétine dans un état d'infériorité manifeste au point de vue de la perception lumineuse et chromatique.

L'existence du pigment jaune de la macula nous paraît donc démontrée par les constatations anatomiques, par l'observation des phénomènes entoptiques, par les raisons d'ordre physiologique, enfin par la nécessité même de ce pigment au point de vue fonctionnel.

BIBLIOGRAPHIE

Soemmering (S. Th.). — *De foramine centrali retinæ humanæ limbo luteo cincto*, 1795.
— *Description figurée de l'œil humain*, trad. par Demours. Paris, 1818.
Bergmann. — *Zur Kenntniss der gelben Flecks der Netzhaut* (*Zeitschr. für rationelle Med.*, 1854, 245-252).
Max Schultze. — *Zur Kenntniss der gelben Flecks und der Fovea centralis der Menschen und Affen Auges* (*Arch. von Reichert und du Bois-Reymond*, 1861).
Ritter (C.). — *Ueber die Bedeutung der gelben Fleckes* (*Zeitschr. f. rat. Med. Leipzig und Heidelberg*, 1864, XXI, R. 3, 290-296).
Max Schultze. — *Archiv für micr. Anat.*, 1845, Bd. 1, p. 145.

— *Ueber den gelben Fleck des Retina.* Bonn, 1866.
— *Sur la tache jaune de la rétine et son influence sur la vue normale et sur les anomalies de la perception des couleurs*, trad. par Leber (*Journn. d'anat. et de physiol. de Ch. Robin*, 1866, p. 440-446).
HELMHOLTZ. — *Optique physiologique* (éd. franç., Paris, 1867, p. 26, 30-32, 215, 233, 255, 279-281, 548-551).
H. DOR. — *Sur la tache de la rétine* (*Examen des travaux de Max Schultze*), Bibliot. universelle de Genève, 1867.
MATHIAS DUVAL. — *Structure et usages de la rétine* (Thèse d'agrégation. Paris, 1872).
SALIVAS. — Thèse de Paris, 1872.
SCHMIDT-RIMPLER (H.). — *Die Farbe der Macula lutea im Auge der Menschen* (*Centralbl. für dem Medic. Wissenschaft.* Berlin, 1874, XII, 900-902).
— *Die Macula lutea anatomisch und ophtalmoscopisch* (*Archiv für Ophtalm.* XXI, III, p. 17-28, 1875 ; *Annales d'Oculistique*, 1877, t. LXXVII, p. 71),
— *Weitere Mittheilung über die Farbe der Macula lutea im Auge der Menschen* (*Sitzungsbl. d. Ges. z. Beförd. d. ges. Naturw. in Marb.*, 1875, p. 40, 44).
NUEL. — *Dictionnaire encyclopédique des sciences médicales*, 1876 : Rétine, § 1, p. 3.
KUHNE (W.). — *Beobachtungen an der frischen Netzhaut der Menschen* (*Untersuch. des physiol. Inst. d. Universität.* Heidelberg, 1878, Bd. II, H. I, p. 69). — *Zum Verhalten der Netzhaut der Menschen* (*Ibid.*, p. 89).
EWALD (August). — *Ueber die entoptische Wahrnehmung der Macula lutea und der Sehpurpurs* (*Unters. aus d. Physiol. Inst. der Univ.*, Heidelberg, 1878, Bd. II, n. 2, p. 241).
HAAB (O.). — *Die Farbe der Macula lutea und die entoptische Wahrnehmung der Sehpurpurs* (*Klinische Monatsblätter für Augenheilkunde*, XVII, Stuttgart, 1879 ; *Annales d'Ocul.*, t. 84, p. 179, 188).
SCHWALBE. — *Lehrb. der Anat. des Auges*, 1887.
WECKER et LANDOLT. — *Traité complet d'Ophtalmologie.* Paris, 1889, t. IV, p. 8.
GULLSTRAND (A.). — *Bemerkungen über die Farbe der Macula. Versammlung der Ophtalm. Gesellsch.* (Heidelberg, 1902. Wiesbaden, 1903 ; *Revue génér. d'Opht.*, 1902. p. 433).
HERING. — *Pflügers Arch. f. d. ges. Physiol.*, 1903, Bd. LIV, p. 277.
SCHMIDT-RIMPLER. — *Die Farbe der Macula lutea* (*Arch. f. Ophtalm.*, LVII, p. 24-27, 1903 ; *Revue générale d'Opht.*, 1904, p. 199).
DIMMER (F.). — *Beiträge zur Anatomie und Physiologie der Macula lutea der Menschen.* Leipzig und Wien, 1894.
GULLSTRAND. — *Die Farbe der Macula centralis retinæ* (*Græfe's Archiv. f. Ophtalm.*, 1906, p. 1-72 ; *Annales d'oculistique*, 1906, t. CXXXV, p. 145).
DIMMER. — *Versam. d. Ophtalm. Geselsch.* Heidelberg, 1906 (*Revue générale d'Ophtalm.*, 1904, p. 54).
POLACK. — *Rôle physiologique du pigment jaune de la macula* (*Comptes rendus de l'Acad. des Sciences*, t. CXLIII, p. 850, 1906. *Ann. d'ocul.*, CXXXVII, p. 147, 1907).

CONTRACTURE DES RELEVEURS DES PAUPIÈRES AVEC PARALYSIE DE L'ÉLÉVATION ET DE LA CONVERGENCE. ALLONGEMENT DES RELEVEURS

par M. **J. Chaillous.**

J'ai présenté à la Société d'Ophtalmologie de Paris, en 1902, en collaboration avec M. Chevallereau, une malade atteinte de contracture des releveurs des paupières supérieures (1). Depuis cette communication, un autre cas a été publié par M. Truc, au Congrès de la Société française d'ophtalmologie de 1906 (2). A cause de la rareté de cette affection qui n'est signalée dans aucun de nos traités de pathologie (3), je crois intéressant de rapporter l'observation d'une malade chez qui une paralysie de la convergence et de l'élévation des yeux s'ajoute à la contracture des releveurs des paupières.

Observation. — *Contracture des releveurs des paupières avec paralysie de l'élévation et de la convergence.* — Mme L..., 62 ans, vient le 8 mai 1907, consulter à notre clinique, pour des troubles de la vision qui ont débuté il y a trois ou quatre mois, sans causes apparentes. C'est, en effet. au mois de juillet dernier, qu'elle remarqua que ses paupières ne pouvaient plus se fermer. A la même époque, on s'étonna, dans son entourage, de son regard tout à fait anormal.

Antécédents personnels. — Mme L... a un fils bien portant atteint d'anisométropie avec diminution de la vue de l'œil gauche, sans lésions ophtalmoscopiques. La malade a eu quatre autres grossesses terminées par des fausses couches de quatre à cinq mois. Son mari est vivant et bien portant. Elle n'a eu aucune affection sérieuse, sauf un début de pleurésie (?) il y a trois ou quatre ans. Toujours très émotive, elle n'a jamais présenté de troubles nerveux.

État actuel. — Examen des yeux. Mme L... ressent une certaine gêne, une sensation pénible de sécheresse, de tension, au niveau des deux yeux, mais elle n'éprouve aucune douleur véritable. Les deux paupières supérieures sont fortement rétractées et disparaissent derrière la peau gonflée de la région orbito-palpébrale. Les paupières inférieures, gonflées elles aussi, sont en situation normale.

---

(1) *Bulletin de la Société d'ophtalmologie de Paris*, 1902, p. 133; *Annales d'Oculistique*, t. CXXIX, avril 1903.

(2) *Société française d'ophtalmologie*, 1906, p. 326.

(3) Willbrandt et Sœnger, dans leur dernière édition, disent n'avoir jamais observé la contracture des paupières, dont Gowers semble avoir publié le premier cas.

Dans le regard en face, la sclérotique est découverte au-dessus du limbe ; quand la malade regarde en bas, la portion découverte de la sclérotique augmente encore et la paupière supérieure reste contracturée.

Pendant le sommeil, les yeux restent grands ouverts. La contracture est telle, que la malade parvient avec peine à fermer volontairement les paupières, et à moins d'une contraction énergique du frontal, l'occlusion des paupières n'est pas parfaite. La paupière supérieure ne peut être détournée qu'après anesthésie locale. La conjonctive tarsienne est, du reste, absolument normale. Les mouvements d'élévation et de convergence des deux yeux sont abolis. La malade n'a jamais, du reste, remarqué ce trouble de motilité des yeux ; elle n'a jamais souffert de diplopie. Les deux droits internes qui ne fonctionnent pas dans les mouvements de convergence fonctionnent normalement dans les mouvements de latéralité. Les conjonctives bulbaires sont légèrement vascularisées au niveau du méridien horizontal du globe. La cornée, l'iris, ne présentent aucune modification ; les milieux et le fond de l'œil sont normaux.



Fig. 1. — Mme L... Regard en face.

O. D. + 3 d. 5, V = 0,8, O. G. + 3 d. 5, V = 0,9.

Le champ visuel est normal. Il n'existe aucun trouble de la sensibilité locale ou générale, aucun trouble des réflexes. Pouls = 82.

Mme L..., très émotive, a toujours remarqué que ses mains tremblaient légèrement, et que ce tremblement augmentait à la moindre émotion. Les deux mains, étendues en avant, sont animées d'un tremblement à très faibles oscillations, assez rapides. En plaçant la main sur la tête de la malade, on ne sent pas le frémissement si caractéristique que l'on observe dans les cas de maladie de Base-

dow. Le cou aurait plutôt diminué; cependant, on sent assez facilement le corps thyroïde, surtout au niveau de ses lobes latéraux, qui ont une consistance dure.

Il s'agit, en résumé, d'un cas de contracture des releveurs des paupières supérieures, en grande partie analogue au cas que nous avons publié, en 1903, M. Chevallereau et moi.

Chez ces deux malades, nous retrouvons les paupières rétractées, la sclérotique en grande partie découverte dans sa moitié supéro-antérieure, la difficulté de l'occlusion des paupières, la rareté du clignement, tout un ensemble qui donne un air hagard



Fig. 2. — Regard en bas.

tout à fait spécial. L'absence de mouvements cloniques des paupières doit faire préférer la dénomination de contracture à celle de rétraction spasmodique, la contracture étant définie, « une contraction tonique, persistante et involontaire d'un ou de plusieurs muscles de la vie animale » (Strauss).

En dehors des troubles oculaires, Mme L... ne présente aucun symptôme d'une affection organique quelconque, et, en particulier, aucun trouble en rapport avec une lésion du système nerveux. Nous devons rappeler qu'il y a une certaine analogie entre cette contracture des paupières et le signe de Stellwag, observé dans la maladie de Basedow. Le signe de Stellwag est caractérisé par l'élargissement de l'ouverture

palpébrale, quand le malade regarde en face et par son occlusion incomplète quand le sujet croit avoir fermé les yeux. Mais dans le regard en bas, la paupière ne reste pas contracturée, comme nous l'avons observé chez nos deux malades. Mme L... ne présente par ailleurs ni la tachycardie, ni le tremblement, ni l'exophtalmie, ni le goitre de la maladie de Basedow.

Tandis que chez notre première malade nous n'avions constaté aucun autre trouble de motilité des globes oculaires, nous voyons chez notre malade d'aujourd'hui une paralysie



Fig. 3. — Pendant l'occlusion volontaire des paupières, la fente palpébrale reste entr'ouverte.

des muscles de l'élévation et de la convergence. M. Truc note également dans le cas qu'il a publié un trouble de la motilité dans l'élévation des globes oculaires.

La constatation des troubles de la motilité du globe qui accompagnent la contracture des releveurs des paupières doit faire penser qu'il s'agit là d'une contracture d'origine centrale. Et la bilatéralité de l'affection doit faire admettre l'hypothèse d'une lésion siégeant au niveau du centre des mouvements associés des releveurs des paupières, centre qui pourrait être dans le mésocéphale, au voisinage de celui des

mouvements d'élévation et de convergence des globes oculaires.

Les traitements médicaux de la contracture des paupières ont été tout à fait inefficaces, aussi bien chez notre malade que dans le cas de M. Truc. Mais, chez son malade, notre confrère a eu l'ingénieuse idée de pratiquer une sorte de reculement des releveurs de la paupière supérieure. Voici comment M. Truc décrit son intervention, faite sous anesthésie chloroformique :

« Après section sur la corne de la peau et de l'orbiculaire tout le long du bord supérieur du tarse, le bord marginal était attiré en bas avec un double fil métallique, je détachai toutes les insertions musculaires jusqu'en haut vers le sillon sourcilier en respectant seulement la conjonctive : celle-ci me parut un peu rétractée. Quant au releveur, je ne pus le disséquer convenablement pour en exciser un lambeau et en faire ultérieurement l'examen microscopique, ainsi que je l'avais projeté. Après l'opération, la paupière supérieure recouvre largement le globe oculaire. Il existe même une ptose accentuée. Le patient rouvre cependant les yeux. Deux sutures cutanées pour éviter l'enroulement des lèvres de la plaie, pansement occlusif et contentif. Le malade, complètement guéri, sort après deux semaines et revient se faire examiner deux mois après en parfait état. Il y a tout lieu, semble-t-il, de compter sur une guérison définitive. Je crois cette opération de reculement palpébral absolument nouvelle et susceptible, dans quelques cas rares de rétraction ancienne des releveurs, de donner un excellent résultat thérapeutique. »

M. Truc nous a dit récemment qu'il venait de revoir son opéré, chez lequel la contracture des paupières n'a pas réapparu.

Comme nous faisions remarquer à notre confrère que la section complète du releveur pouvait donner lieu à un ptosis bilatéral, M. Truc nous a dit que s'il avait pratiqué cette section, c'est qu'il s'agissait d'un cas ancien, datant de plus d'une année, et que la contracture s'accompagnait des lésions musculaires ou fibreuses que l'on observe en général dans les cas de contracture ancienne.

Chez notre malade, où l'affection datait seulement de trois ou quatre mois, nous pouvions craindre que la section du re-

leveur fît succéder le ptosis à la contracture des paupières. Aussi avons-nous agi autrement.

Voici, en quelques mots, l'opération que j'ai pratiquée, avec l'aide de M. le Dr Polack qui a bien voulu dessiner les schémas suivants.

La malade étant endormie, je fais une incision comprenant la largeur de presque toute la paupière, à un demi-centimètre au-dessus du bord supérieur du tarse. Les lèvres de la plaie étant écartées, à l'aide de l'écarteur de M. Chevallereau (pour l'ablation du sac lacrymal), je découvre le tendon du releveur caché par un gros bourrelet adipeux. Une sonde cannelée est passée entre la conjonctive et la face postérieure du tendon, et celui-ci coupé ras, au niveau de son insertion sur le bord

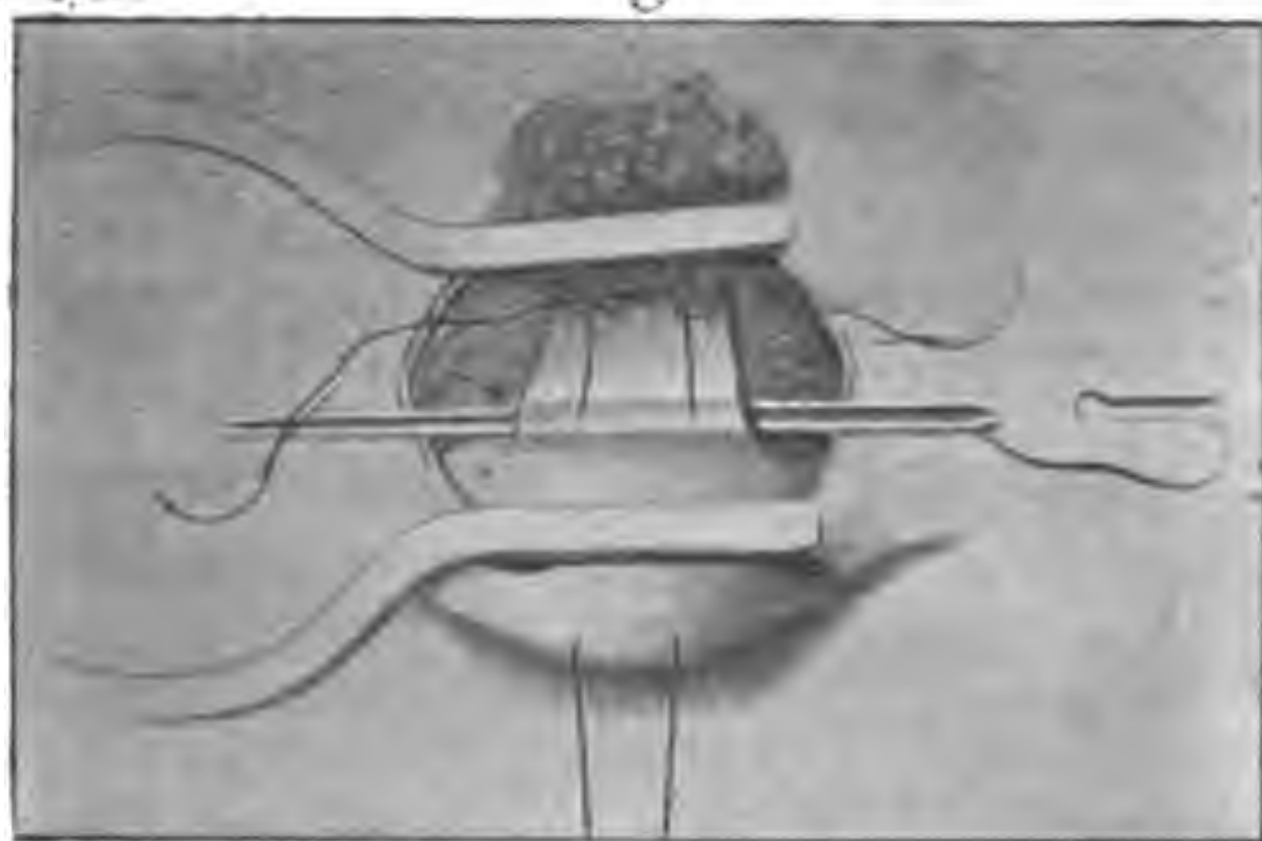


Fig. 4. — Allongement du releveur de la paupière. Dissection d'une languette du tendon du muscle releveur.

supérieur du tarse. Il serait préférable de faire la section, après avoir disséqué la languette tendineuse, comme l'indique la figure 4.

Un fil, armé de deux aiguilles, est passé dans le releveur à l'union du tendon et de la partie charnue du muscle. Autour de ce fil, je détache une languette dont la base correspond à la partie large du tendon, et je suture au bord supérieur du tarse l'extrémité supérieure de la languette (fig. 5). Le releveur s'allonge de toute la hauteur de la languette découpée dans le tendon.

Après avoir traversé le tissu épitarsien, le fil traverse la lèvre inférieure de la plaie cutanée. La peau est suturée et un pansement binoculaire appliqué.

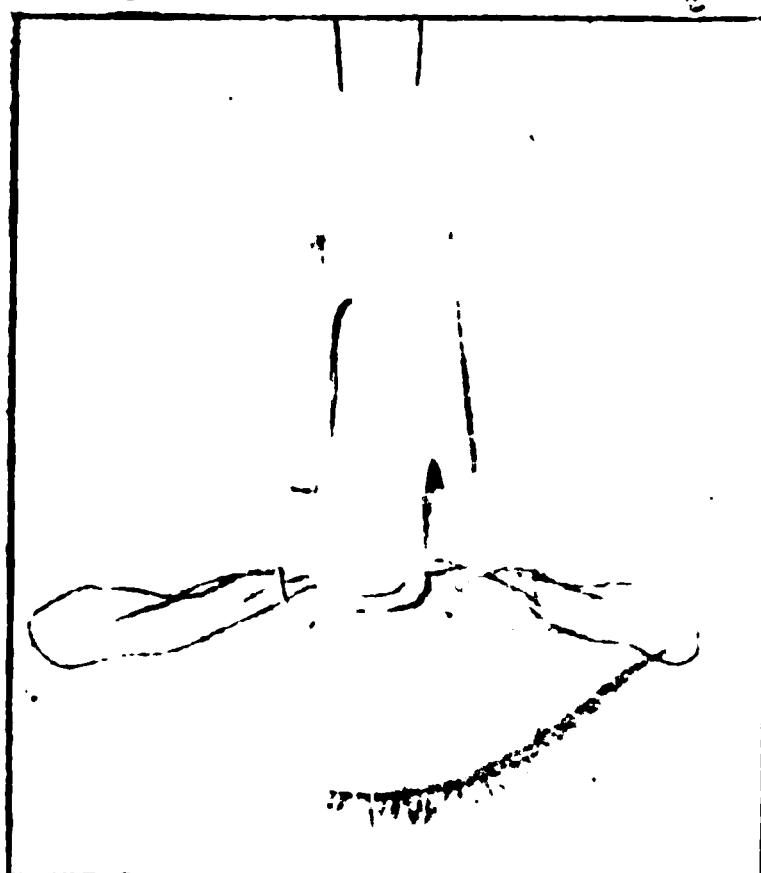


Fig. 5. — La languette est suturée par son bord supérieur au bord supérieur du tarse.



Fig. 6. — Aspect des paupières 12 jours après l'allongement des paupières.

Les sutures furent enlevées le sixième jour, sauf la suture rattachant la languette au tarse et à la peau. Ce dernier fil fut laissé huit jours en place.

Au premier pansement qui fut fait le quatrième jour, je constatai que les paupières supérieures avaient une certaine mobilité qui n'a fait que s'accroître, à mesure que le gonflement de la peau diminuait.

Cette intervention pourrait être pratiquée dans certains cas d'exophtalmie (maladie de Basedow, en particulier), où la saillie du globe s'accompagne souvent d'une rétraction très marquée des paupières supérieures.

Comme le montre la figure 6, faite d'après une photographie exécutée une douzaine de jours après l'opération, le résultat obtenu est des plus satisfaisants. Les paupières recouvrent normalement le globe oculaire et la malade ne ressent plus la gêne dont elle souffrait depuis le début de son affection (1).

INFECTION PARTICULIÈRE DU BORD LIBRE PALPÉBRAL (STREPTOTHRICOSE MEIBOMIENNE),

par M. **D. Castelain** (de Lille).

Nous avons eu l'occasion d'examiner avec le Dr Dujardin un malade atteint d'une affection très particulière du bord libre palpébral qui, en raison de son étrangeté, nous a paru digne d'être publiée.

Nous avions porté le diagnostic d'actinomycose du bord libre ; cliniquement en effet les signes de cette affection semblaient évidents : on constatait en effet la prudence de nodosités intradermiques laissant sourdre par la pression des grains jaunes.

L'examen bactériologique de cette masse jaunâtre a démontré qu'il ne s'agissait pas de l'actinomycès, mais d'un streptothrix dont la présence au niveau de la paupière n'a pas encore été signalée.

H. L..., filateur, 57 ans, a remarqué il y a une dizaine d'années en différents points de la paupière inférieure gauche des petites

(1) La malade qui fait l'objet de cette observation a été présentée à la Société d'Ophtalmologie de Paris le 4 juin et le 2 juillet 1907, avant et après l'intervention. Nous l'avons revue le 10 septembre. L'état est resté stationnaire ; toutefois l'occlusion des paupières se fait un peu moins complètement qu'au mois de juillet dernier.

nodosités de volume variable, de consistance élastique qui, après un temps plus ou moins long, ou par pression, laissaient échapper une masse jaunâtre.

Ces petites tumeurs, non douloureuses, amenaient une congestion et un épaississement de la paupière.

Sans traitement spécial, au bout de 8 à 10 mois, le malade a été complètement guéri de la paupière gauche.

Un an après, les mêmes lésions se produisirent à la paupière inférieure droite : mais le volume, le nombre et la fréquence des nodules indurés étaient plus grands que du côté gauche. Depuis huit ans le malade constate toujours sur sa paupière des nodosités à des degrés d'évolution différents.

Après avoir essayé différents traitements : les cautérisations au nitrate d'argent, les lavages au cyanure de Hg, le malade emploie depuis un mois l'eau oxygénée.

Voici l'aspect des lésions telles que nous les avons notées lors d'un de nos premiers examens :

Œil droit. — Pas de blépharite. Paupière inférieure hypertrophiée, d'aspect lardacé, en ectropion flasque léger (on dirait que les fibres de l'orbiculaire ne se contractent plus).

Dans le cul-de-sac la conjonctive palpébrale n'est pas lisse ; l'aspect est variable selon le point considéré : tantôt des cicatrices blanchâtres trachomateuses, tantôt des points rougeâtres de nodosités en voie de développement. Comme on peut s'en rendre compte sur la fig. 1, les petits abcès siègent en arrière de l'implantation ciliaire.

A la palpation on a la sensation de petits noyaux durs dans l'épaisseur de la paupière.

A 5 millimètres du point lacrymal, une petite tumeur bien développée de la grosseur d'un petit pois, ressemblant à un chalazion : par la pression on fait sourdre une masse jaunâtre qui s'écrase facilement comme du frais de poisson.

Rien à la conjonctive bulbaire. Voies lacrymales normales.

Pas de phénomènes douloureux, pas de retentissement ganglionnaire.

Œil gauche normal.

Aucune autre localisation faciale.

Aucun cas de contagion dans l'entourage du malade.

L'*examen bactériologique* a été fait tout d'abord par M. le Dr Vansteenberghe, chef de laboratoire à l'Institut Pasteur de Lille. Voici les résultats qu'il a obtenus.

« L'examen direct du pus montre en abondance la présence de bâtonnets légèrement recourbés ou de filaments en forme d'Y et présentant de distance en distance des renflements pyriformes terminaux ou centraux. Ces organismes se colorent facilement par toutes les couleurs d'aniline. Ils prennent énergiquement le Gram. »

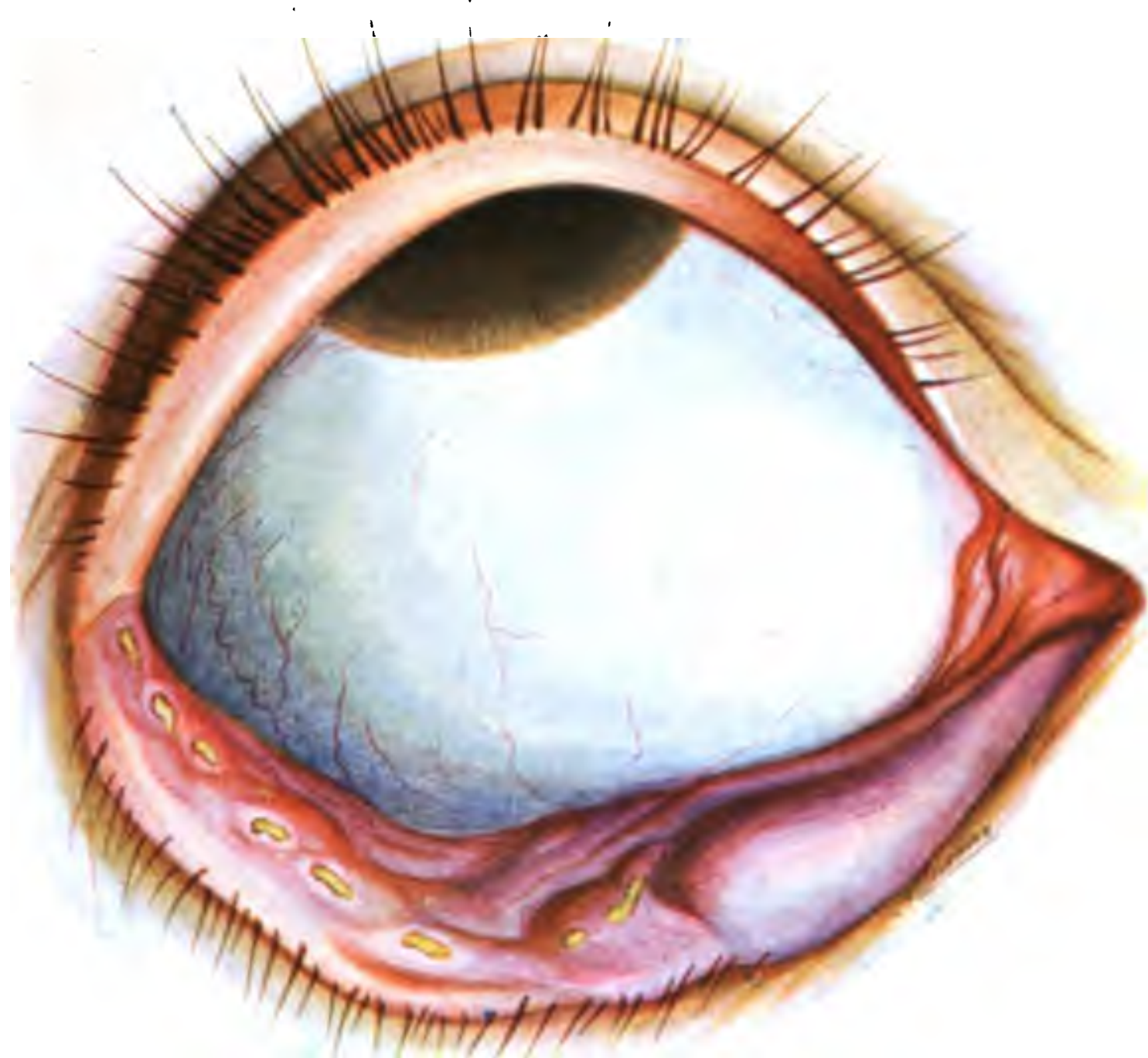


Fig. 1

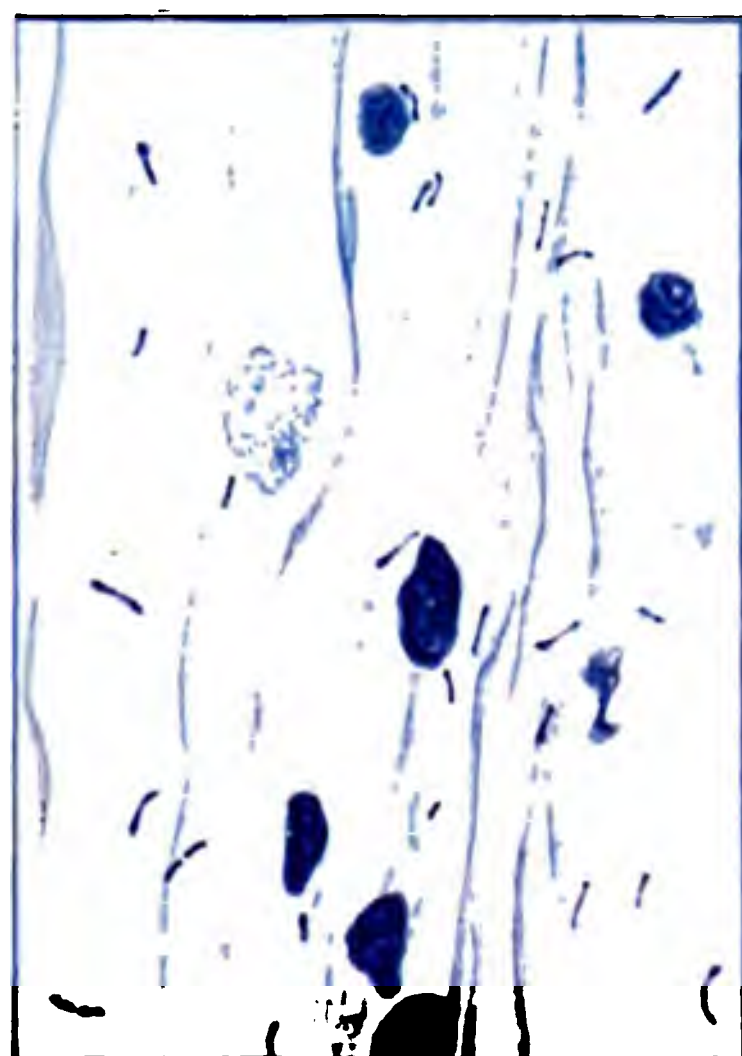


Fig. 2




Fig. 3

Planche IV

M. Castelain. — **Infection particulière du bord libre palpébral.**

Fig. 1. — Aspect du bord libre de la paupière inférieure de l'œil droit de M L. On voit le siège des petits abcès en arrière de l'implantation ciliaire.
Fig. 2. — Frottis du pus des petits abcès, coloré par la méthode de Gram, le 31 janvier 1906
Fig. 3. — Frottis du pus des petits abcès, coloré par la méthode de Gram, en juin 1906.

Ce bacille a pu être isolé en culture dans le bouillon privé d'air. Il forme une pellicule épaisse grumeleuse à la surface. Les grumeaux se détachent et tombent dans le fond du vase tandis que le bouillon reste clair.

On obtient des cultures aérobies sur pomme de terre glycérinée. Les colonies forment une pellicule épaisse, brun pourpre. Sur sérum glycériné, les colonies sont d'abord blanches, puis elles se colorent ultérieurement.

La culture est nulle ou à peine apparente sur carotte, sur pomme de terre non glycérinée, dans l'infusion de foin, le bouillon ordinaire, la gélatine ou la gélose. L'inoculation de la culture dans la chambre antérieure, le péritoine, et sous la peau du lapin ne donne que des résultats négatifs. La vitalité du bacille est très faible.

Les caractères morphologiques et l'aspect des cultures permettent de rattacher ce microbe à la variété de Streptothrix (non dénommée) représentée par Axenfeld dans son article de Bactériologie oculaire (in Kolle et Wassermann, p. 560, cas n° 3)

M. Morax, à qui nous avons soumis ce malade, a fait en janvier et mai 1906 de nouveaux prélèvements du pus palpébral. Voici la note qu'il nous a remise.

« La lésion palpébrale diffère essentiellement de ce que nous connaissons par ce fait que les petites poches dont on fait sourdre par pression le pus jaunâtre épais ne correspondent pas aux follicules pileux et semblent occuper une position moins marginale que les orifices et glandes de Meibomius. Il semble bien cependant que l'infection intéresse la cavité de ces glandes. J'ai constaté dans le pus, coloré par la thionine ou par la méthode de Gram, les bâtonnets massués, bifurqués ou filamenteux décrits par le Dr Vansteenberghe, mais j'ai rencontré en outre un bacille encapsulé ne prenant pas le Gram et ayant tous les caractères de culture du pneumobacille (Friedlaënder). La présence de ce pneumobacille a rendu impossible l'isolement du streptothrix malgré deux tentatives successives. »

L'observation de ce malade est donc intéressante à plus d'un titre. Elle démontre d'abord, en présence d'une affection de ce genre, la nécessité d'un examen bactériologique complet (cultures et inoculations) ; c'est grâce en effet à ces recherches microbiologiques que nous sommes arrivés à rectifier le diagnostic clinique, primitivement porté.

C'est ensuite la première fois qu'on signale au niveau de la paupière une lésion déterminée par ce bacille si spécial.

On trouve au contraire dans la littérature médicale quelques cas d'actinomycose palpébrale : et l'on est tenté de se demander si certains observateurs n'ont pas porté ce diagnostic sur la seule présence des grains jaunes. Peut-être dans certains de

ces cas, si l'examen bactériologique complet avait été fait, aurait-on dû incriminer le streptothrix !

A première vue, les liens de parenté entre ces deux bacilles (actinomyces et streptothrix), paraîtront si étroits au clinicien qu'il envisagera avec septicisme l'utilité de les différencier par des cultures et des inoculations.

Il comprendra bientôt l'importance de ces recherches microbiologiques en songeant qu'après la publication de quelques observations scientifiques complètes, on sera peut-être amené à accorder aux lésions déterminées par ces deux bacilles une évolution clinique, un pronostic et une thérapeutique différents.

BIBLIOGRAPHIE.

Bodin. — Actinomycose. *La Prat. dermatol.*, t. I.
Cuénod. — *Bact. et parasitol. des paupières*. Th. de Paris, 1893.
Danlos. — Actinomycose faciale et palpébrale. *Soc. de méd. des Hôp.*, 21 mai 1904.
J. Darier et Gautier. — Actinomycose faciale, *Ann. de dermatologie et syphiligraphie*, 1891.
Fuchs. — *Concrétions lacrymales*.
Kolle et Wassermann. — *Traité de Bactériologie*, p. 560.
Lagrange. — Actinomycose des voies lacrymales, *Gazette hebdomadaire des Sciences médicales de Bordeaux*, 6 novembre 1904.
Morax (V.). — Note sur les concrétions des canalicules lacrymaux, *Annales d'oculistique*, mars 1905, p. 188
Partsch. — *Centrabl. f. Augenheil.*, 1893.

SARCOME DE L'ORBITE ET DE LA FOSSE CÉRÉBRALE MOYENNE. — HÉMIANOPSIE ET RÉACTION PUPILLAIRE HÉMIOPIQUE PAR COMPRESSION DE LA BANDELETTE OPTIQUE

par M. V. **Morax**.

L'observation qui va suivre m'a paru digne d'intérêt à plusieurs titres : en premier lieu par la difficulté du diagnostic qui n'a pu être posé que quelques semaines avant la mort, puis par l'apparition d'une hémianopsie homonyme typique avec réaction pupillaire hémiopique manifeste. C'est le seul fait où j'ai observé cette modification des réactions pupillaires, et c'est grâce à elle que nous avons pu localiser le siège de la lésion, vérifié plus tard par l'examen anatomique.

Observation (recueillie par Mlle Toufesco, externe du service). — Le Dr Duboys de Lavigerie adresse, le 23 août 1905, S... Georges, âgé de 40 ans, photographe, à la consultation d'ophtalmologie de Lariboisière. Le malade se plaint surtout de douleurs violentes dans la moitié supérieure droite de la tête, au-dessus de l'orbite droite, qui est le siège de modifications manifestes.

Il existe une exophtalmie assez marquée et non réductible de l'œil droit avec limitation partielle des mouvements en dehors et en haut. Ce qui attire aussi l'attention, c'est une tuméfaction diffuse



Fig. 1. — S..., le 13 octobre 1905. On reconnaît l'exophtalmie de l'œil droit et la tuméfaction de la région temporale.

de toute la région temporale droite qui détermine une voussure très nette à la place du méplat ou de la légère dépression habituelle.

L'examen subjectif et objectif de l'appareil visuel ne révèle pas d'autres symptômes.

Les pupilles sont égales et réagissent normalement à la lumière et à la convergence.

Les milieux oculaires, les membranes profondes ne sont le siège d'aucune altération.

O. D. : Hm + 1,5 D ; V = 5/5.
O. G. : 90° + 1 D : V = 5/5.

Le champ visuel est normal des deux côtés.

Antécédents héréditaires. — Le malade nous donne les renseignements suivants : Père alcoolique, mort à 56 ans. Mère morte de troubles pulmonaires ; une seule grossesse.

Antécédents personnels. — Le malade ne se souvient pas d'avoir fait d'autre maladie qu'une rougeole à l'âge de 10 ans. Pendant ses six années de service militaire en France, il n'a pas eu un seul jour de maladie.

Il est marié depuis une dizaine d'années. Sa femme, âgée de trente-quatre ans, jouit d'une bonne santé. Elle n'a pas eu de grossesse.

Les premiers phénomènes morbides dont S... ait conservé le souvenir remontent au commencement de l'année 1904 et ont consisté dans des *céphalalgies* extrêmement violentes d'une durée de cinq à six heures et se répétant par accès pendant quelques jours de suite. Ces accès ne s'accompagnèrent jamais de vomissements ou de fièvre. La douleur avait son siège primitif au niveau de la tempe droite, mais il se produisait des irradiations vers la région frontale correspondante, vers l'occiput, à la racine du nez et derrière l'oreille droite. L'accès douloureux débutait souvent au moment du repas. C'est à peu près vers la même époque que le malade a remarqué une tuméfaction diffuse de la région temporale droite.

Il signale aussi ce fait intéressant que, depuis l'époque où les phénomènes névralgiques se sont développés, il lui semble sentir d'une manière intermittente une « odeur d'humeur » siégeant dans le nez. Cette odeur subjective ne s'accompagnait d'aucune modification de la muqueuse nasale, dont la sécrétion n'avait pas augmenté.

Le malade ne se préoccupe pas tout d'abord de ces différents troubles et reste un an sans demander un conseil médical.

En 1905, il se présente à la consultation de l'hôpital Boucicaut, où on lui fait faire 12 injections intra-musculaires de calomel qui sont bien supportées. Il se rend ensuite à l'hôpital Laënnec, où on lui fait des injections de cacodylate de soude. La persistance de la tuméfaction et le retour des phénomènes douloureux l'engagent à solliciter d'autres conseils. C'est dans ces conditions qu'il nous est adressé en août 1905. Il faut ajouter encore que, depuis le mois de juin 1905, le malade se sent plus faible sur ses jambes. Il se fatigue plus vite en marchant et éprouve une très légère difficulté à se relever lorsqu'il est assis. Il a remarqué que sa mémoire avait un peu faibli. Les autres fonctions n'ont pas été troublées ; le sommeil est bon ; l'appétit n'a jamais été altéré.

Les symptômes que présente le malade et les commémoratifs font supposer qu'il s'agit d'une périostose diffuse de l'orbite et de

la tempe et le malade est soumis à de nouvelles injections de calomel.

13 *octobre* 1905. — Il semble que sous l'influence du traitement la saillie temporale et l'exophtalmie aient un peu diminué. Les douleurs périorbitaires paraissent s'être atténuées, mais il existe encore quelques douleurs dans la région occipitale.

Cet état persiste sans modifications jusque vers le commencement de janvier.

8 *janvier* 1906. — Les pupilles sont égales et réagissent normalement à la lumière et à la convergence. On note pour la première fois une très légère saillie de la papille droite avec un peu de dilatation des veines et des bords légèrement flous. L'acuité visuelle et le champ visuel n'ont subi aucune altération.

20 *mars* 1906. — Le malade, qui ne s'est pas représenté à la consultation depuis le mois de janvier, nous est conduit par sa femme. Celle-ci a remarqué certaines bizarreries qui l'ont inquiétée. C'est ainsi que, le 23 janvier, il a été pris brusquement et sans motif d'un besoin de courir devant lui. Après avoir couru pendant quelques minutes, il tomba, mais put se relever et rentrer chez lui. Il perd fréquemment la mémoire; aussi depuis la fin de janvier lui a-t-il été impossible de se livrer à aucun travail. Le 1er mars, il a été renversé par une voiture, le pied du cheval a contusionné l'orbite droite, provoquant une ecchymose palpébrale qui persiste encore aujourd'hui sous forme de ligne arquée au bord inférieur de la paupière inférieure droite. Le malade éprouve plus de difficultés pour la marche et réclame son admission dans le service.

27 *mars* 1906. — Le malade a la démarche un peu hésitante, sans que l'on puisse noter une modification dans la force musculaire de l'un et de l'autre côté. Il a des vertiges accompagnés de sensation de chute.

Les réflexes rotuliens sont nettement exagérés. Le réflexe plantaire est normal. On ne relève aucun trouble de la sensibilité cutanée.

L'examen périmétrique (qui a été pratiqué chaque fois que le malade s'est présenté) révèle pour la première fois un rétrécissement typique d'hémianopsie homonyme gauche.

La recherche des réactions pupillaires montre d'une manière des plus nettes que l'éclairage de la moitié droite de la rétine entraîne une contraction pupillaire plus lente et moins complète que l'éclairage de la moitié gauche. Il existe dans le symptôme réaction pupillaire hémiopique relative et il fut facile d'en faire contrôler la présence aux différents élèves du service.

L'aspect de la papille droite ne s'est pas modifié et l'acuité visuelle reste aussi parfaite.

29. — Le malade se plaint de violentes douleurs céphaliques et cervicales. Il présente en outre de l'incontinence des matières fécales

et de l'urine. Dans un but à la fois diagnostique et thérapeutique, on pratique une ponction lombaire.

Le liquide céphalo-rachidien paraît sous pression, car il sort avec rapidité. L'examen du liquide centrifugé ne relève aucune altéra-

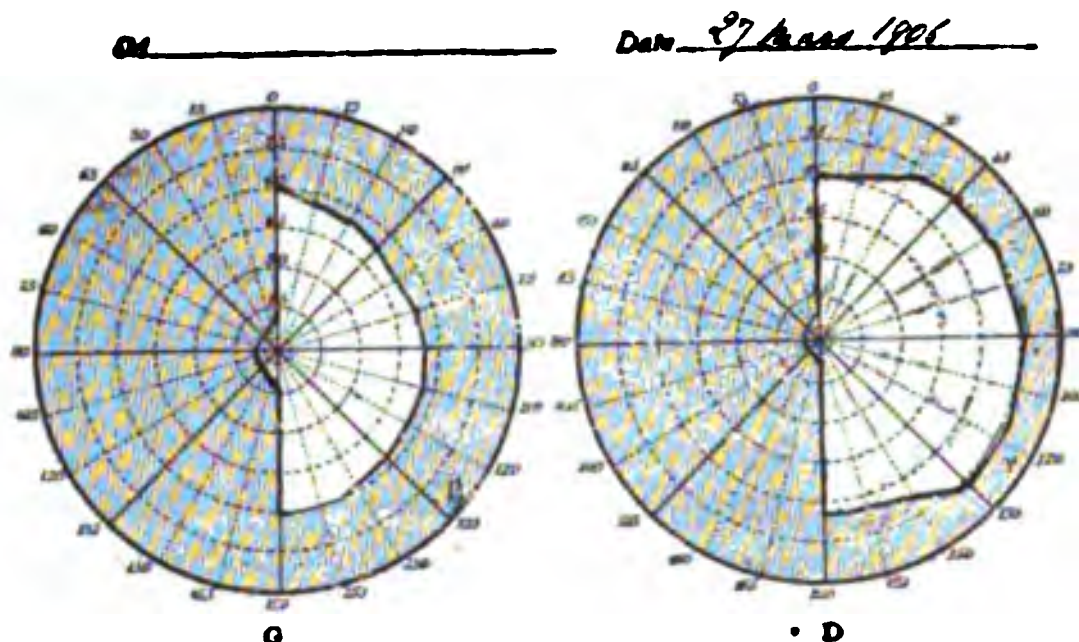


Fig. 2. — Champs visuels le 27 mars 1906.

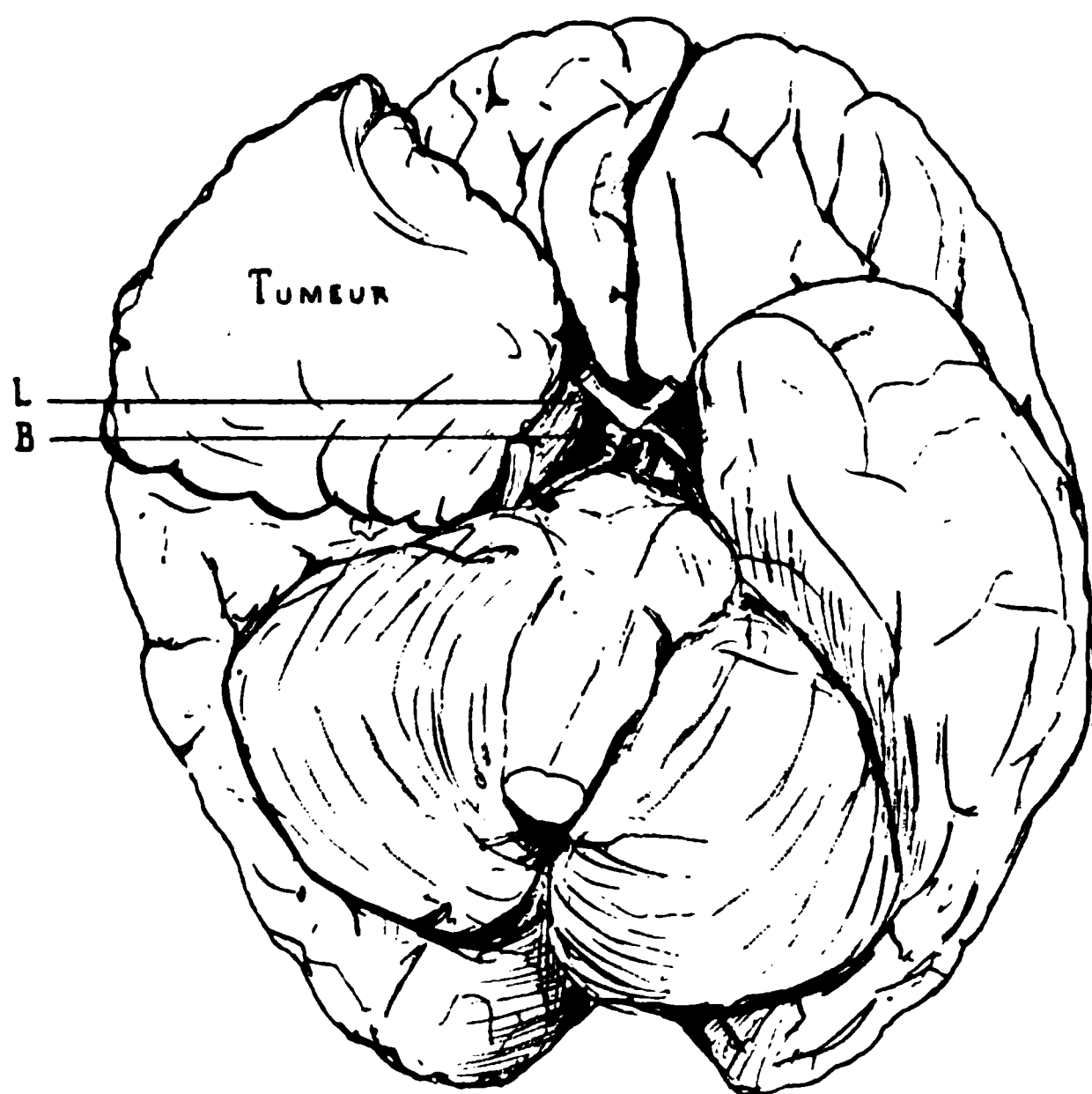


Fig. 3. — Encéphale vu par sa base. La tumeur occupe la fosse cérébrale moyenne et déprime le lobe frontal et la partie antérieure du lobe temporo-sphénoïdal L). La bandelette optique droite est plissée et comprimée (B).

tion manifeste. Les éléments cellulaires sont extrêmement peu nombreux.

30. — Le malade est un peu soulagé, mais les phénomènes douloureux tendent à reparaître,

Les jours suivants, le malade est dans un état d'obnubilation intellectuelle complète avec gâtisme, qui s'achève dans le coma le 7 avril 1906, après une élévation de température qui a atteint d'emblée le matin de la mort 40°2.

Examen anatomique. — L'autopsie a été pratiquée le 9 avril 1906. L'examen des viscères ne montre rien de particulier en dehors d'un léger degré de congestion des reins et des poumons. Le sommet du poumon gauche montre un foyer de caséification du volume d'un pois. Pas de lésions macroscopiques des autres organes, dont voici les poids :



Fig. 4. — Coupe frontale de l'orbite en arrière du globe oculaire montrant le siège de la tumeur orbitaire. (T) D. S R = droit supérieur hypertrophié. D. Int. = Droit interne. D. Ext = droit externe. D. Inf = Droit inférieur. N. O. = nerf optique.

Foie	1,470	grammes
Reins (poids total)	345	—
Rate	200	—
Cœur	335	—
Poumon droit	690	—
Poumon gauche	535	—
Encéphale	1,795	—

Lorsqu'on veut retirer l'encéphale, on constate que les méninges présentent au niveau de l'étage antérieur et moyen du crâne, du côté droit, des adhérences étendues. Après avoir détaché ces adhérences et enlevé les hémisphères, on remarque que le plafond de l'orbite droite, la grande aile du sphénoïde et la partie inférieure de l'écaille du temporal sont refoulés en avant ou de côté et sont criblés de petites dépressions de teinte grisâtre et de surface inégale.

On note encore une adhérence peu étendue de la pie-mère et la dure-mère au niveau du lobe occipital des deux côtés.



Fig. 5. — Coupe pratiquée sur les bords de la tumeur orbitaire (T) et montrant les rapports de celle-ci avec les fibres musculaires (M).

Après avoir enlevé l'encéphale, on constate que la totalité du lobe temporal droit est occupée par une tumeur de teinte gris rosée, irrégulièrement bosselée et ramollie par places. Cette tumeur paraît nettement encapsulée. Elle comprime sans y adhérer le nerf optique droit et la bandelette correspondante. Celle-ci est contournée en S et subit une compression des plus manifestes.

On ne relève pas de lésions macroscopiques du côté du cervelet ou du bulbe.

L'orbite droite est le siège d'une tumeur du volume d'une petite noix siégeant dans la région supéro-externe entre le droit supérieur

et qui est en continuité avec la tumeur intra-crânienne à travers la fente sphénoïdale.

L'examen microscopique de la tumeur montre qu'elle est limitée par une membrane fibro-vasculaire qui l'entoure en totalité. La masse néoplasique est constituée par des amas de cellules à disposition fasciculée et à noyaux très apparents. Ces cellules sont disposées autour de nombreuses lacunes vasculaires dont le tissu néoplasique est sillonné. On ne rencontre de vaisseaux pourvus de parois propres que dans l'enveloppe membraneuse de la tumeur ou de son voisinage immédiat.

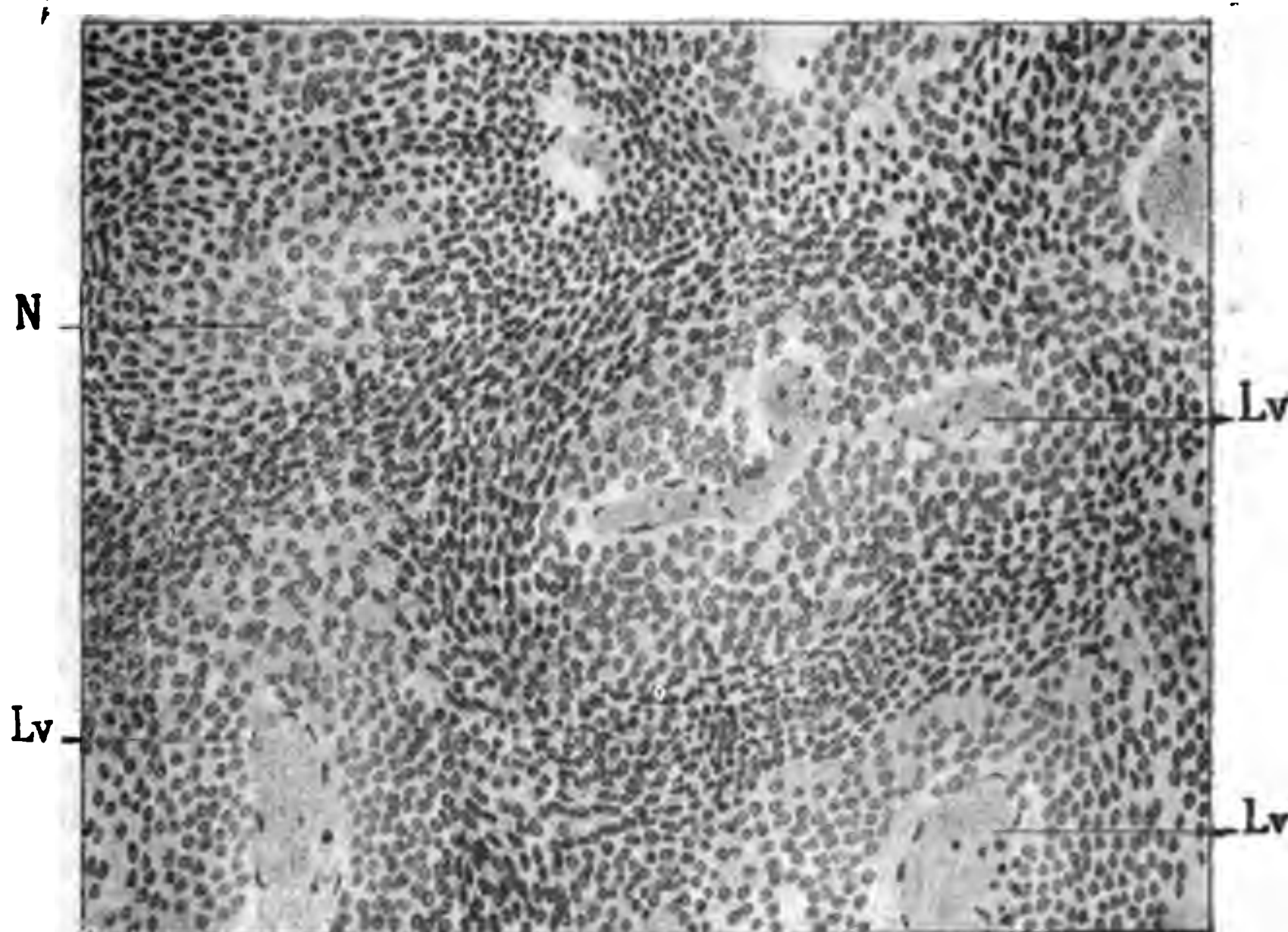


Fig. 6. — Coupe de la tumeur endocranienne (sarcome). Lv = Lacunes vasculaires. N = Dispositions nodulaires des éléments néoplasiques.

Il s'agit donc d'un malade atteint de tumeur orbitaire méconnue et de tumeur intracranienne dont l'évolution clinique a duré un peu plus de deux ans. Lors d'un premier examen, l'exophtalmie, la voussure de la région temporale, les phénomènes douloureux firent supposer l'existence de lésions périostées de nature inflammatoire.

Lorsque, quelque mois plus tard, le malade se représenta à nous, avec son hémiopsie gauche et sa réaction pupillaire hémiopique, nous n'avions plus d'hésitation à avoir au sujet

du diagnostic. Le diagnostic de tumeur intéressant la bandelette optique s'imposait.

On sait, au sujet de la réaction pupillaire hémiopique, que Silex, Heddaeus en contestent l'existence possible. Dans mon article de sémiologie oculaire de l'*Encyclopédie d'Ophtalmologie*, je disais, il y a deux ans, à propos de cette même réaction :

« Je ne l'ai personnellement jamais rencontrée, mais il me semble impossible de douter de sa réalité, surtout dans des faits comme ceux de Vossius, de Karnitzki, où par suite de l'atrophie complète d'un des nerfs optiques, la pupille de ce côté, immobile à la lumière, ne présentait la réaction consensuelle que lorsque la lumière frappait la moitié sensible de la rétine du côté opposé atteint d'hémiopie temporale. Il s'agissait de lésions consécutives à une fracture du crâne par chute sur la tête. Ce qui me paraît se dégager des faits publiés, c'est que, dans les cas où elle existe d'une manière évidente, la réaction pupillaire peut venir confirmer le diagnostic de lésion du chiasma ou des bandelettes optiques. Son absence, par contre, ne saurait en aucun cas faire rejeter l'hypothèse d'une lésion de ces organes si d'autres symptômes justifient ce diagnostic. »

Nous avons décrit plus haut l'aspect macroscopique de la bandelette optique droite. Il nous paraissait donc vraisemblable de trouver au niveau des plissements qui la déformaient des altérations marquées des fibres nerveuses. Après durcissement dans le formol-Muller, nous avons inclus dans la celloïdine toute la région basilaire et nous avons pratiqué des coupes frontales qui nous permettaient de comparer l'état des deux bandelettes optiques.

Ces coupes ont été traitées par la méthode de Weigert-Pal et notre surprise a été grande de ne constater aucune modification dégénérative marquée dans les fibres nerveuses de la bandelette comprimée et plissée.

Ces lésions se seraient peut-être produites si la compression s'était prolongée, mais il nous semble important de relever le fait que du 27 mars (date à laquelle l'hémianopsie a été notée pour la première fois) au 8 avril (date de la mort) il s'est écoulé 12 jours et que par conséquent nous pouvons admettre que la compression s'est produite pendant ce laps de temps minimum.

Il me semble important au point de vue général d'attirer l'attention sur ce fait que paraît démontrer notre observation : l'existence possible de troubles fonctionnels graves (hémianopsie,réaction pupillaire hémianopsique) en l'absence de lésions des fibres optiques de la bandelette décelables par nos moyens, grossiers il est vrai, d'investigation histo-pathologique.

L'examen des autres parties du cerveau, dont les lésions sont susceptibles de produire le syndrome hémianopsique, a montré leur intégrité ; force nous est donc d'admettre que l'hémianopsie avait bien pour cause unique le plissement et la compression de la bandelette optique droite.

Ceci dit, recherchons ce que l'on peut attendre de la réaction hémiopique.

Si l'hémianopsie eût existé seule, nous n'aurions eu que les troubles orbito-temporaux du côté droit pour établir le diagnostic du siège des lésions. Encore aurait-on pu penser qu'un noyau secondaire avait lésé les circonvolutions occipitales. Le symptôme réaction pupillaire hémiopique venant se juxtaposer à l'hémianopsie et aux modifications orbito-temporales, nous obligeait à admettre le siège de la tumeur dans l'étage moyen de la base du crâne.

Il nous reste à envisager les symptômes *exophtalmie et tuméfaction de la région temporale.* Tant qu'ils ont existé seuls et qu'ils ont constitué presque les seuls troubles de ces tumeurs intraorbitaire et intracrânienne, leur interprétation a été très difficile De fait, il semble que dans les différents services où il s'est présenté, l'erreur d'interprétation ait été la même. Cela prouve en tous cas que la déformation de la région temporale est une lésion dont la valeur sémiologique est peu connue.

Dans un article publié en collaboration avec M. le Professeur Terrier, nous avons insisté sur les difficultés de diagnostic des tumeurs orbitaires. Le cas présent en est un nouvel exemple. Avant de discuter l'erreur de diagnostic, en ce qui concerne la tumeur orbitaire, une première question se pose : Quel a été le siège primitif de la néoformation ? l'orbite ou l'encéphale ?

Il est très difficile de baser une réponse sur des faits indiscutables :

Le volume de la tumeur intracrânienne est évidemment

vingt fois plus considérable que celui de la tumeur orbitaire, ce qui plaiderait en faveur de l'hypothèse d'une origine intracrânienne primitive. D'autre part, les symptômes orbitaires (exophtalmie) et intracraniens (céphalées, hallucinations olfactives) ont débuté à la même époque au dire du malade. Pendant toute la période d'observation à Lariboisière (d'août 1905 à mars 1906), l'exophtalmie s'est fort peu modifiée, ce qui semble indiquer tout au moins que la tumeur intraorbitaire n'avait pas la même tendance extensive que la tumeur intracrânienne.

Ceci dit, nous devons rechercher pourquoi la tumeur orbitaire a été méconnue par nous ou par les observateurs qui ont précédé.

La voussure de la région temporale semble avoir été la cause principale des difficultés de diagnostic. C'est un symptôme peu connu, en dehors des cas où il résulte d'un œdème inflammatoire accompagnant des lésions des parois orbitaires.

Dans le fait qui nous occupe, nous avions supposé qu'il s'agissait d'une de ces périostoses orbitaires syphilitiques où les symptômes réactionnels sont extrêmement peu développés. Le traitement hydrargyrique sembla même nous donner raison, mais en réalité les modifications étaient plus subjectives qu'objectives et l'évolution nous prouva qu'il fallait abandonner cette hypothèse.

Ainsi que l'examen anatomique nous le révèle, la voussure de la région temporale était indépendante de la tumeur intraorbitaire et sous la dépendance d'une véritable déformation du squelette causée par le développement de la tumeur intracranienne.

La tumeur intraorbitaire était inaccessible à l'exploration digitale. Les signes sur lesquels nous eussions pu baser notre diagnostic étaient peu nombreux, en dehors de l'exophtalmie bien entendu. Nous devons cependant reconnaître qu'il existait une légère limitation de la mobilité du globe en haut et en dehors, qui aurait pu nous faire admettre la localisation des lésions dans l'angle supéro-interne de l'orbite.

Ajoutons encore que l'établissement d'un diagnostic exact à l'époque où le malade s'est présenté à nous n'aurait pas permis l'application d'une thérapeutique plus efficace. Je ne

crois pas, en effet, que l'extirpation du néoplasme intracranien eût été possible, en raison de son étendue. Quoi qu'il en soit, nous devons rechercher par tous les moyens à faire un diagnostic précis et précoce, et comme la connaissance de nos erreurs nous permet souvent d'en éviter de nouvelles, j'ai pensé qu'il était encore intéressant, à ce point de vue, de relater l'histoire de ce malade.

II. — SOCIÉTES SAVANTES

SOCIÉTÉ ALLEMANDE D'OPHTALMOLOGIE

XXXIVe session tenue à Heidelberg, 5-7 *août* 1907.

Compte-rendu par A. PATRY (Genève).

Sur les excavations physiologiques atrophiques et glaucomateuses.

M. ELSCHNIG (Prague) a fait l'examen anatomique de dix globes présentant une atrophie optique simple, et de soixante globes normaux qui avaient été examinés à l'ophtalmoscope pendant la vie. Il en conclut que l'excavation physiologique est liée à la largeur et à la forme du canal du nerf optique à travers les enveloppes de l'œil, c'est-à-dire qu'elle présente un rétrécissement limité au niveau de la choroïde. Dans l'atrophie simple du nerf optique, les faisceaux nerveux disparaissent seuls, le tissu de soutien est conservé ; de sorte que, quand l'excavation physiologique ne préexiste pas, il n'y a jamais d'excavation par atrophie du nerf optique ; si une excavation physiologique préexiste, elle s'agrandit à la suite de l'atrophie simple, mais en même temps elle s'étale, et ne devient jamais plus profonde. L'atrophie glaucomateuse (caverneuse) seule aboutit à l'excavation de la tête du nerf optique. La seule excavation « atrophique » qui existe réellement est celle de l'excavation glaucomateuse.

Des rapports entre le travail de près et la myopie.

M. BEST (Dresde). — La myopie due au travail de près doit vraisemblablement être considérée comme une adaptation de l'œil à cette fonction. L'existence d'une certaine faculté d'adaptation de la réfraction est un fait de biologie générale.

Les recherches qui établissent une relation entre la compression de l'œil pendant la croissance et l'allongement du globe ne répondent pas à ce fait. La théorie de la convergence, ou la théorie de la croissance de l'œil sous la compression musculaire n'est pas exacte. Il n'est pas prouvé que la convergence produise une compression plus forte

que es mouvements latéraux. Par une augmentation lente de la pression, on obtient un allongement du pôle antérieur, mais jamais du segment postérieur.

Le travail de près ne peut produire la myopie que par l'intermédiaire de l'accommodation ; ceci s'explique par les dispositions de l'accommodation. Dans le travail de près prolongé, il se produit une distension régulière des fibres élastiques qui produisent le relâchement de l'accommodation, fibres qui se trouvent en partie dans l'uvée, en partie au pôle postérieur. Il est plus probable que la croissance de l'œil dépend plutôt de la choroïde que des tissus rigides de la sclérotique. Dans la myopie avec forte ectasie du pôle postérieur, l'ectasie de la sclérotique, si elle n'est pas congénitale, est secondaire à celle de la choroïde. La distension de la couche élastique de la choroïde, au niveau du pôle postérieur,est due à une interruption au niveau du nerf optique.

Le développement de la myopie est dû en partie à la disposition du muscle ciliaire (sa portion radiée l'emportant sur sa portion circulaire), en partie à la résistance insuffisante des fibres élastiques de la choroïde (formation du cône).

La correction totale et continue de la myopie agit favorablement, car elle place les fibres élastiques de la choroïde dans les conditions où elles se trouvent dans l'emmétropie parfaite.

Perfectionnement de la sérothérapie de l'ulcère serpigineux.

M. Römer (Würzbourg) rappelle les phases de développement de la sérothérapie de l'ulcère serpigineux. Le perfectionnement de la sérothérapie a pu être réalisé grâce aux recherches sur l'agressine et l'opsonine. Des expériences avec l'agressine, on peut tirer deux conclusions : il faut employer des pneumocoques très virulents pour préparer le sérum, et pour chaque ulcère serpigineux, il faut déterminer exactement la virulence du pneumocoque. Celle-ci correspond, ordinairement, à la gravité de l'ulcère. On a constaté jusqu'ici dans l'ulcère serpigineux des différences de virulence considérables. Il est maintenant possible d'établir la proportion des infections pneumococciques qui ne vont pas jusqu'à l'ulcération, la proportion des infections guérissant spontanément, et la proportion des guérisons obtenues par la sérothérapie. L'examen de cette statistique a démontré les qualités curatives du sérum. Avec cette échelle uniforme pour l'étude du genre de la maladie, Römer a pu perfectionner son sérum. La phagocytose ne joue pas le rôle principal dans la guérison de l'ulcère serpigineux ; seuls, des pneumocoques peu agressifs peuvent être détruits par les phagocytes. La phagocytose dans la cornée est due à l'action des substances thermolabiles du sérum ; pour qu'elle se produise, ces anticorps doivent venir en contact avec les pneumocoques. Les opsonines de Wright ne sont pas de nouveaux anticorps ; ils sont identiques avec les compléments hémolytiques. Si l'on met

des cultures de pneumocoques provenant d'ulcères serpigineux en contact avec du sérum, on peut soustraire au sérum son action phagocytaire et hémolytique par fixation du complément. C'est pourquoi il peut n'y avoir pas d'augmentation de l'opsonine dans l'immunité active vis-à-vis du pneumocoque. Les pneumocoques virulents se comportent vis-à-vis des opsonines comme des pneumocoques non virulents ; malgré cela les phagocytes n'ont aucun effet sur eux. Si une infection, due à un pneumocoque qui ne peut pas être phagocyté, guérit spontanément, ou sous l'action du sérum, l'immunité vis-à-vis du pneumocoque ne peut pas être due à la phagocytose. Le sérum antipneumococcique n'est pas un sérum bactériotrope, mais un sérum anti-infectieux.

Sur la présence de substances bactéricides dans la sécrétion conjonctivale.

M. Zur Nedden (Bonn). — La sécrétion lacrymale et la sécrétion de la conjonctive normale n'ont aucune action bactéricide, tandis que les sécrétions pathologiques de la conjonctive tuent le diplobacille de Morax-Axenfeld et le bacille typhique. L'action bactéricide est d'autant plus forte que la sécrétion est plus abondante : dans la conjonctivite chronique elle est très faible. Elle n'est aucunement influencée par la nature de l'infection ; quelle que soit son intensité elle est toujours moindre que celle du sérum sanguin du malade. Elle disparaît complètement après le chauffage et la dessiccation de la sécrétion.

Comme les produits bactéricides viennent du tissu conjonctival enflammé, les produits de l'inflammation qui viennent de la conjonctive malade doivent être aussi bactéricides.

C'est sur ce fait que repose le processus de guérison des inflammations conjonctivales. On peut admettre que les astringents augmentent la transsudation de substances bactéricides et détruisent ainsi indirectement les agents infectieux ; leur effet direct est beaucoup moins important, car ils tuent seulement les micro-organismes superficiels, et non ceux qui sont à l'intérieur des tissus conjonctivaux et qui entretiennent au premier chef le processus pathologique.

Recherches cliniques et expérimentales sur le séro-diagnostic des affections oculaires.

M. A. Leber (Berlin). — Pour établir le diagnostic étiologique d'une affection spécifique comme la tuberculose et la syphilis qui donnent souvent des lésions identiques, Leber a recherché la teneur en anticorps du sérum sanguin et de l'humeur aqueuse. Il a réussi avec la méthode de Bordet-Gengou modifiée (déviation du complément) à obtenir une réaction positive spécifique dans 100 0/0 des affections sûrement spécifiques. En outre, dans une série de cas douteux, où le diagnostic était hésitant et l'anamnèse négative, il put faire le diagnostic étiologique par l'examen du sérum. Il obtint les mêmes résultats avec des

cas de tuberculose dont il étudia surtout l'humeur aqueuse. La recherche des antigènes tuberculeux dans le tissu conjonctival réussit quand on fait la réaction dans certaines conditions. La réaction cutanée de von Pirquet donne des résultats nettement différents chez les adultes sûrement tuberculeux et chez les adultes sains ; chez les enfants, la réaction n'est positive que dans 75 à 80 0/0 des lésions de nature tuberculeuse, tandis que la méthode de Leber donne un diagnostic certain.

Sur la sensibilité de l'œil aux rayons lumineux.

M. E. Hertel (Iéna). — Pour apprécier les altérations rétiniennes produites par l'éclairement, on a recours à une détermination photométrique ; celle-ci est insuffisante, car elle ne nous permet pas de juger de l'énergie lumineuse totale. Hertel utilise dans ce but la méthode thermoélectrique.

Des mesures faites, il ressort que pour que les perceptions d'une lumière composée d'ondes de 682 $\mu\mu$ se fasse, il faut un développement d'énergie correspondant à une élévation thermique de 5 à 10 degrés Celsius. Pour des ondes de 466 $\mu\mu$, l'énergie nécessaire est 1000 fois plus faible. Pour la perception colorée d'une même lumière, la quantité d'énergie doit être augmentée.

Sur les fibrilles et les colorants des fibrilles dans les faisceaux nerveux du nerf optique.

M. Bartels (Strasbourg). — On sait que les cylindres-axes des nerfs périphériques sont formés de fines fibrilles et de substance périfibrillaire. Les fibres primitives des cylindres-axes du système nerveux central et du nerf optique des mammifères n'ont pas été assez étudiées. La méthode de Ramon y Cajal et celle de Bielschowsky étant insuffisantes, Bartels a employé celle de Bethe pour étudier des nerfs optiques de grenouilles, lapins, chiens, singes et de l'homme. Le cylindre-axe est composé de fibrilles axiales entourées d'axoplasme. Les fibrilles primitives se trouvent aussi bien dans le faisceau maculo-papillaire que dans le reste du nerf optique. Plusieurs fibrilles aboutissent à chaque cône de la macula ; par contre les cônes et les bâtonnets de la périphérie n'ont peut-être pas chacun une fibrille propre. Pour étudier la dégénérescence, Bartels a étudié la coloration primaire des faisceaux du nerf optique, fixés à l'alcool, par les couleurs basiques d'aniline. Cette méthode ne s'occupe pas de la morphologie des fibres, mais de leur réaction physiologique vis-à-vis de certains colornats.

Après fixation par l'alcool, les fibres nerveuses de là rétine et les fibrilles de la papille et d'une partie du nerf optique se colorent. Par contre les fibres dans le reste du nerf optique sont tout à fait incolorables, tandis que les fibrilles du nerf ciliaire sont très bien colorées. Avec les autres procédés de fixation, le nerf optique se colore très bien sur toute sa longueur. Le nerf optique présente les mêmes réactions que les faisceaux de la moelle épinière ; sa coloration comme la

leur est activée par l'acide sulfurique à 1 : 2500. Les réactions du nerf optique, si différentes de celles des nerfs périphériques, expliquent peut-être la fréquence si grande de ses lésions.

Sur l'ostéome de l'orbite.

M. Birch-Hirschfeld (Leipsig) apporte deux observations d'ostéomes du sinus frontal et une d'ostéome de l'ethmoïde. Dans les deux premiers cas, il réséqua temporairement la paroi antérieure du sinus après avoir déterminé exactement la forme et la grosseur de la tumeur par la radiographie. Les résultats furent parfaits, quoique dans un cas où la tumeur était implantée sur la paroi postérieure du sinus, la dure-mère ait été mise à nu. La malade atteinte d'ostéome de l'ethmoïde mourut à la suite d'une infection méningée d'origine nasale, 18 jours après l'intervention. Birch-Hirschfeld donne ensuite un résumé des 224 cas d'ostéome de l'orbite observés antérieurement. Il ressort de cette statistique que la mortalité des cas traités par une opération radicale, est beaucoup moins considérable que celle des cas non opérés, fait qui est en contradiction avec l'opinion de Berlin.

Sur la rétinite albuminurique.

M. Schieck (Gottingue). — Il est admis généralement que la rétinite albuminurique est due à la dégénérescence des éléments nerveux, consécutive aux altérations vasculaires ; c'est du moins l'opinion du duc Karl-Théodore, de Weeks, de Koppen, de Hoffmann, de Wehrli et de von Michel, tandis que Opin, Rochon-Duvigneaud, Birch-Hirschfeld mettent en doute le rôle de ces altérations vasculaires.

Schieck a observé cliniquement et anatomiquement deux cas de rétinite albuminurique, qui montrent que les lésions ne sont pas d'origine vasculaire. Dans un cas, il s'agissait d'un individu de 25 ans, avec de l'œdème rétinien, et un trouble blanchâtre de la région maculaire : dans l'autre cas il s'agissait d'un homme de 35 ans chez lequel on constatait, dans les deux yeux, une figure en étoile typique de la macula et un aspect lavé des limites de la papille. Les deux malades avaient une néphrite parenchymateuse qui chez le premier amena la mort en trois semaines, et chez le second, en trois mois. A l'autopsie, il ne fut constaté aucune altération vasculaire.

Dans les deux cas, et surtout dans le second, il existait de profondes altérations des éléments nerveux rétiniens, sans aucune lésion scléreuse des vaisseaux. Par endroits, on constatait l'oblitération de vaisseaux de très petit calibre ; dans le voisinage immédiat des grandes surfaces dégénérées, on ne constatait aucune lésion des vaisseaux, même les plus fins.

Schieck conclut qu'il faut attacher une beaucoup plus grande importance aux lésions toxiques ; c'est seulement de cette façon qu'on peut expliquer la guérison de certains cas de rétinite albuminurique, car les lésions, si elles étaient d'origine vasculaire, seraient définitives.

Schieck cependant ne nie pas l'existence de lésions scléreuses des vaisseaux, suivies d'altération des éléments nerveux ; le petit rein contracté, si fréquent, est souvent compliqué de rétinite albuminurique. Mais il est certainement faux d'admettre que les lésions vasculaires sont une condition *sine qua non* des lésions des éléments nerveux.

Sur les veines de l'orbite chez l'homme.

M. KRAUSS (Marbourg). — Les veines de l'orbite n'ont pas encore été étudiées avec les méthodes modernes. Krauss a étudié avec le professeur Zumstein 40 orbites. Trois gros troncs veineux, les veines ophtalmiques supérieure et inférieure et la veine lacrymale sont réunies par d'abondantes anastomoses qui forment un cercle plus ou moins fermé autour du globe de l'œil, cercle qui reçoit la plus grande partie du sang des veines vorticineuses et qui assure l'écoulement du sang du globe.

La veine centrale de la rétine est aussi en connexion avec lui, quoique la majeure partie de son sang s'écoule dans le sinus caverneux. Un certain nombre de rameaux, principalement la terminaison des trois veines précitées, conduisent le sang vers la veine faciale. Dans quelques cas seulement, il y a des connexions veineuses plus importantes qui passent à travers la fissure orbitaire inférieure, dans la fosse ptérygo-palatine ; dans certains cas pathologiques elles peuvent devenir très importantes. La veine ophtalmique supérieure est quelquefois en rapports avec les vaisseaux de la dure-mère et de la pie-mère, à travers la fissure orbitaire supérieure. Les veines orbitaires sont dépourvues de valvules et le sang peut circuler dans tous les sens ; il s'écoule cependant plus facilement vers la face que vers les sinus caverneux.

Sur les diplocoques dans les cellules trachomateuses.

MM. GREEFF et CLAUSEN (Berlin) ont dans un grand nombre de cas de trachomes de Berlin, de Posen et de la Prusse orientale, fait toujours la même constatation. Dans la sécrétion, à la surface de la conjonctive, dans les follicules, ils ont trouvé des bactéries doubles, qui paraissent ronds à un grossissement de 2000 diamètres, et quelquefois ont l'apparence de doubles bâtonnets. Ils sont entourés par une aire claire.

Ces petits diplocoques ou diplobacilles sont colorés par la fuchsine phéniquée étendue, le bleu de méthylène alcoolique ou non, le bleu de Bismark, mais non par le Gram (Voir ces *Annales* 1907, t. 138, p. 234 et 236).

Sur la circulation des liquides intra-oculaires.

M. ULBRICH (Prague) a observé un colobome congénital partiel de l'iris qui était fermé par une membrane mobile. Ce cas est le premier cas de différence de pression entre la chambre antérieure et la postérieure sans opération antérieure. La membrane fait les mouvements sui-

vants : 1° Une pression sur la cornée provoque une dépression de cette membrane ; une pression équatoriale, une saillie de la membrane. 2° Il se produit des mouvements en avant et en arrière tout à fait irréguliers, et n'ayant aucun rapport avec les mouvements du globe, de la pupille ou de l'accommodation. A la suite des battements ou de la fermeture des paupières, il se produit souvent une dépression de cette membrane. 3° L'accomodation provoque une dépression ; si l'accommodation se prolonge, la membrane fait saillie.

Ulbrich conclut que ces mouvements sont la conséquence de différences de pression intra-oculaire. L'irrégularité de ces mouvements ne peut s'expliquer que par le fait des contractions spontanées de la pupille. La saillie spontanée de la membrane, pendant le relâchement de l'accommodation et pendant sa contraction, parle en faveur de la production de l'humeur aqueuse de la chambre postérieure. Le battement des paupières paraît relâcher la contraction physiologique de la pupille et ramener ainsi la tension de la chambre postérieure à la normale. Les mouvements accommodatifs de la membrane sont facilement expliqués par les idées d'Helmholtz.

Réclinaison scléro-cornéenne (scleronyxis anterior) après l'iridectomie.

M. Axenfeld (Fribourg-en-Br.) trouve la réclinaison indiquée quand un œil a été perdu à la suite d'une hémorragie grave, ou de la liquéfaction du corps vitré après l'extraction et que l'aspect de l'autre œil permet de s'attendre aux mêmes complications. Le danger d'infection (chez les aliénés, les séniles, dans les cas de liquéfaction du corps vitré) fait de l'opération la meilleure opération.

Dans la plupart de ces cas, il faut faire une petite iridectomie, sans cocaïne, si possible pendant la narcose. Axenfeld pénètre dans la chambre antérieure à travers le limbe comme dans la discision sous-conjonctivale. On appuie alors avec l'aiguille, à travers le colobome sur le bord supérieur du cristallin et on presse verticalement ; le plus souvent, le bord supérieur du cristallin bascule un peu en arrière. Même quand le cristallin ne disparaît pas complètement derrière l'iris, le résultat optique est satisfaisant, car dans tous les cas, le colobome est libre. Les avantages de ce « scleronyxis anterior » sont :

1° L'opérateur voit du début à la fin de l'opération ce qu'il fait.

2° Le cristallin n'est pas blessé, ce qui est le cas dans la « scleronyxis posterior ».

3° La blessure du corps vitré est moins considérable, aussi le décollement rétinien et le glaucome sont-ils moins à craindre. Pour cette dernière raison, Bourgeois pratique aussi l'iridectomie dans la réclinaison postérieure.

L'extirpation du tarse dans l'opération de l'ectropion d'origine blépharitique.

M. Axenfeld (Fribourg-en-Br.). — L'ectropion blépharitique se dis-

tingue des autres variétés en ce que la muqueuse est enroulée autour du bord tarsal, épaissi et déformé. Tous les procédés opératoires employés dans l'ectropion sénile cicatriciel sont insuffisants. Axenfeld extirpe le tarse après une incision intermarginale, et enlève la muqueuse qui s'enroulait autour du bord tarsal ; si c'est nécessaire, il excise un triangle muqueux suivant le procédé de Kuhnt, puis il relève la peau de la paupière en pratiquant le procédé de Szymanowsky. S'il reste une surface dépourvue de peau, il pratique une greffe de Thiersch. On obtient ainsi un bon bord palpébral et cette extirpation du tarse a un heureux effet sur la blépharite.

Cette opération est surtout indiquée à la paupière inférieure. Fukala a inventé un procédé analogue qui n'est cité presque nulle part. L'ectropion consécutif à la blépharite mériterait d'être mieux étudié dans les traités.

Sur les anomalies de croissance dans l'hémianopsie temporale, c'est-à-dire dans les affections de l'hypophyse.

M. Uhthoff (Breslau) a déjà, en 1897, fait une communication sur le nanisme et le gigantisme, c'est-à-dire sur l'acromégalie. Depuis il a eu l'occasion de réunir un certain nombre d'observations qu'il résume rapidement en montrant des planches.

Il insiste moins sur les troubles de la vue dans les maladies de l'hypophyse que sur la question des troubles généraux de croissance et des troubles trophiques de ces affections et sur la valeur diagnostique de ces phénomènes dans l'hémianopsie temporale.

L'adipose généralisée a été observée dans plusieurs cas, il en retrace rapidement l'histoire.

Les trois malades étaient relativement jeunes ; l'un mourut et l'autopsie montra une volumineuse tumeur de l'hypophyse (adénome), qui s'étendait de la selle turcique jusque dans le ventricule latéral. Le chiasma était complètement dilacéré, et les faisceaux croisés du nerf optique lésés. Dans les deux autres cas, il s'agissait d'enfants qui ne moururent pas ; chez l'un d'eux, enfant de 14 ans, les troubles de la vue ne progressèrent pas. Le symptôme le plus marqué était chez l'un et l'autre l'adipose qui s'était développée peu à peu et en même temps et qui était certainement pathologique. Chez l'un et chez l'autre, il s'agissait de gigantisme, tandis que chez le troisième sujet, dont on fit l'autopsie, il s'agissait de nanisme combiné à l'obésité. Dans les deux premiers cas, en dehors de l'hémianopsie, les signes cérébraux étaient peu de chose.

Uhthoff décrit ensuite l'état des organes génitaux. Chez le garçon de 14 ans, les testicules et le pénis étaient incomplètement développés ; chez la jeune fille de 20 ans il constata un utérus infantile et de l'aménorrhée. Uhthoff ne croit pas que l'arrêt de développement de l'appareil génital soit la cause de l'obésité comme c'est le cas chez les sujets castrés, car l'obésité existait déjà dans l'enfance c'est-à-dire dans

un temps où il n'était pas question d'un développement sexuel. Il étudie ensuite les troubles de la vue dans le crétinisme et le myxœdème et les considère comme extrêmement rares.

Pour terminer, Uhthoff montre une coupe de cystadénome de l'hypophyse avec lésions considérables de la base du cerveau. Ce cas fut suivi pendant 7 ans et pendant longtemps ne présenta que des troubles cérébraux légers et pas de paralysie. Un trouble de la vue, très marqué au début, rétrocéda jusqu'à un certain point, puis resta stationnaire pendant longtemps.

Sur la commissure de Gudden.

M. Bernheimer (Innsbrück) a, l'année dernière, fait une communication sur l'étude de cerveaux de rats blancs présentant une anophtalmie congénitale unilatérale, et a approfondi maintes questions sur l'anatomie fine des voies optiques.

Il étudie quelque cas d'anophtalmie bilatérale. Dans les formations kystiques des orbites, il n'y avait aucune ébauche de rétine ; les fibres optiques n'étaient pas développées. Il était indiqué d'employer ces cerveaux pour l'étude de la commissure inférieure, qui était ainsi isolée naturellement. Sur les séries colorées au Weigert, la plus grande partie des faisceaux pénétraient dans le corps genouillé interne ; un groupe de faisceaux beaucoup moins important se sépare peu avant de la masse principale et après avoir contourné le pied du pédoncule cérébral pénètre dans la couche optique. Un nombre très restreint de faisceaux arrivent dans la région des tubercules quadrijumeaux.

En tous cas, les faisceaux de la commissure de Gudden (colorés par la méthode de Nissl ou de Golgi) paraissent se terminer et naître des corps genouillés internes. Le fait que les corps genouillés internes sont en relation avec le nerf cochléaire permet de supposer que la commissure de Gudden qui est accolée au chiasma peut être considérée comme une sorte de commissure acoustique.

Sur le centre pupillaire de Bach dans la moelle allongée.

MM. Trendelenburg et Bumke (Fribourg-en-Br.) rappellent que Bach et Meyer dans des expériences sur des chats avaient constaté que la section totale de la moelle à l'extrémité spinale du plancher du 4e ventricule était immédiatement suivie d'immobilité des deux pupilles à la lumière ; que l'hémisection était suivie d'immobilité de la pupille du côté opposé, et que la section du plancher du quatrième ventricule était suivie d'immobilité pupillaire à la lumière et de myosis (pupille tabétique !). Bach expliquait ces faits par la présence d'un centre inhibiteur à l'extrémité spinale du ventricule.

Trendelenburg et Bumke ont refait ces expériences qui n'avaient pas encore été contrôlées ; ils firent six fois la section totale, quatre fois une hémisection, en gardant les animaux en vie pendant trois semaines. Les coupes furent vérifiées par des préparations faites avec la méthode de Marchi.

Les résultats ne furent dans aucun cas ceux de Bach et de Meyer; il n'y eut jamais d'immobilité pupillaire, mais seulement (immédiatement après la section) une dilatation pupillaire et une suppression du réflexe lumineux. Jamais il n'y eut de myosis après la section de la moelle. D'autre part, on put établir qu'à la suite de la narcose par l'éther, sans aucune opération, il pouvait se produire un myosis typique et de l'immobilité pupillaire.

Il y eut une légère inégalité pupillaire chez les animaux hémisectionnés qui survécurent, fait que Trendelenburg et Bumke n'expliquent pas. Ils ne peuvent donc pas confirmer les recherches de Bach et croient qu'il faut abandonner les hypothèses de cet auteur.

Nouvelles recherches cliniques et histologiques sur l'étiologie de la kératite nodulaire (Grœnouw).

M. Wehrli (Frauenfeld) parle de deux cas de kératite nodulaire chronique progressive chez deux frères. Il a examiné histologiquement neuf fragments de cornée provenant de trois yeux, et a constaté sur tous une inflammation superficielle, la tuméfaction et la prolifération des cellules de la cornée, une infiltration leucocytaire peu abondante, une tuméfaction et de l'œdème des lames cornéennes, et surtout de la membrane de Bowmann. Ces lésions se distinguent de l'inflammation simple par la présence de cellules épithélioïdes et une nécrose particulière qui rappelle la caséification. Il n'y a ni tubercules typiques, ni cellules inflammatoires. L'inoculation a été négative.

Les deux sujets présentèrent une réaction locale et générale à une petite dose de la nouvelle tuberculine T. R, L'examen clinique et radiographique montra une infiltration du sommet des poumons droits et une induration des ganglions médiastinaux. Il est donc permis d'établir une relation entre l'affection oculaire et l'affection pulmonaire. Wehrli montre un des malades, et des préparations microscopiques de ses biopsies.

Sur la néoformation de tissu conjonctif rétinien.

M. Harms (Tübingue). — On peut diviser en deux groupes les cas de rétinite proliférante déjà publiés, ceux où il y a eu hémorragie et ceux où il n'y en a pas eu. La plupart des cas de la seconde catégorie ne prouvent pas que la maladie de Manz peut exister sans hémorragie, car ils ont été observés trop tard. Bien plus probants sont les deux cas de Dahrenstedt et de Fehr où on constata, peu après le début, un trouble de la vue avec neuro-rétinite exsudative et thrombose d'une branche artérielle. A ces deux cas, l'auteur en ajoute un troisième dont il a pu faire l'examen anatomique. Un jeune homme de 25 ans, artério-scléreux, présente un trouble subit de la vue qui rétrocède, puis se reproduit deux semaines et demie après. A l'ophtalmoscope, on constata une névrite optique avec un exsudat gris-bleu au-dessous de la papille sans hémorragie. Plus tard se développèrent des amas de

tissu conjonctif qui suivaient les gros vaisseaux, et un glaucome qui nécessita l'énucléation.

L'examen montra les lésions suivantes : formation de tissu conjonctif dans la limitante interne ; modification très marquée des vaisseaux rétiniens ; hémorragies très limitées et thrombose du tronc veineux central. Dans plusieurs autres cas d'hémorragie constatée pendant la vie, Harms a constaté l'oblitération de la veine centrale. Harms croit que presque toujours la rétinite proliférante est consécutive à une lésion des vaisseaux rétiniens et aux troubles circulatoires consécutifs ; l'exsudat consécutif à cette lésion n'est pas nécessairement hémorragique.

Les bases naturelles de la détermination des méridiens du globe oculaire.

M. Freytag (Munich), se basant sur l'anatomie topographique, trouve que le méridien le plus pratique est celui qui a le zéro nasal et le 180° temporal ; 90° répond au méridien vertical. Les schémas du champ visuel, l'ophtalmomètre et les lunettes d'essai ont une graduation correspondante.

Sur l'abcès annulaire de la cornée.

M. Happe (Giessen) en rapporte trois cas : les deux premiers furent consécutifs à une blessure perforante de la cornée ; une panophtalmie exigea l'exentération. Dans le corps vitré, on trouva dans le premier cas du bacillus subtilis, dans le second un staphylocoque blanc non pathogène pour la souris ; le troisième cas succéda à un ulcère serpigineux dans lequel on trouva du bacille pyocyanique.

L'injection de culture en bouillon de ces différentes espèces bactériennes dans le corps vitré ou dans la chambre antérieure provoqua des panophtalmies avec abcès annulaire typique. Les abcès consécutifs à une infection du corps vitré sont tout à fait périphériques et montrent une nécrose de toutes les parties périphériques du limbe, tandis que ceux consécutifs à une infection de la chambre antérieure sont moins périphériques et la nécrose est limitée aux environs des points d'infection. Les injections de toxine dans le corps vitré ne provoquent pas d'abcès annulaires.

Sur les opérations plastiques des paupières et des orbites.

M. Franke (Hambourg) conseille dans l'extirpation totale des tumeurs malignes des paupières l'emploi de lambeaux pédiculés pris au front ou aux tempes et dont la face regardant l'œil est tapissée de muqueuse. Il donne la préférence à l'opération en un temps. Pour reconstituer le cul-de-sac palpébral, dans les cas de destruction complète de la conjonctive oculaire et d'ankyloblépharon total, il a souvent placé une prothèse. Après la cicatrisation des greffes de Thiersch, il avive les angles palpébraux et suture les paupières sur la prothèse. La prothèse et les

sutures sont laissées pendant huit jours ; plus tard il vaut mieux garder encore quelque temps la prothèse jour et nuit.

Examens ophtalmoscopiques des nouveau-nés.

M. v. Scherer (Munich) a constaté sur 200 nouveau-nés examinés dans les premières vingt-quatre heures, 42 fois (21 0/0) des hémorragies rétiniennes. L'aspect et le siège de ces hémorragies correspondent aux descriptions de Schleich, Koenigstein et Paul. Elles sont surtout localisées au pôle postérieur, mais s'étendent quelquefois assez loin vers la périphérie.

La coloration gris foncé ou gris bleuâtre de la papille est en rapport sans doute avec une hémorragie dans la gaine du nerf optique. Cette coloration se modifie quelques jours plus tard quand le sang se résorbe. Toutes ces hémorragies disparaissent rapidement. Elles sont dues sans doute à la stase veineuse au moment de l'accouchement, aussi leur production est-elle en rapport avec la présentation. Dans l'occipito-iliaque gauche, l'hémorragie était localisée à droite ou en tous cas plus considérable qu'à gauche. Dans l'occipito-iliaque droite, le contraire se produisait.

Ces hémorragies peuvent entraîner des troubles de la fonction rétinienne. Il ne sera possible d'établir le rapport entre ces hémorragies et l'amblyopie congénitale que par des recherches beaucoup plus étendues.

Une méthode d'extraction sous-conjonctivale de la cataracte.

M. Dimmer (Graz) a cherché une méthode ayant les avantages de celle de Czermak (pas d'infection secondaire, pas d'issue du corps vitré, pas de hernie de l'iris, traitement ultérieur facile) sans en avoir les inconvénients. Il procède de la façon suivante : il marque en tatouant à l'encre de Chine les extrémités supérieure et inférieure du méridien de la cornée dont l'extrémité supérieure est à 45°. La conjonctive est incisée en bas et en dehors sur une longueur de 8 millimètres, parallèlement et à 8 millimètres du bord cornéen, puis décollée jusqu'aux points tatoués. L'incision du bord scléral est faite en trois temps : sa partie moyenne de 2 mm.5 est faite avec la pointe d'un couteau dans le genre d'une lance courbée; les extrémités de l'incision sont faites avec des ciseaux, construits spécialement (en bec de corbeau, avec des branches inégales, courbées sur le plat). Il place ensuite un fil sur la plaie conjonctivale, ouvre la capsule avec le kystitome et fait sortir le cristallin, puis noue le fil conjonctival. Cette méthode qui dure 8 à 10 minutes convient pour toutes les formes de cataracte. Les petits inconvénients (guérison un peu lente, fréquents décollements choroïdiens, nécessité d'une iridectomie faite en bas et en dehors) paraissent être largement compensés par les avantages de cette méthode. Une partie des désavantages et des difficultés de la méthode de Czermak sont supprimés. Dimmer a expérimenté le procédé plus ou moins modifié dans 76 cas.

Essais de traitement de la tuberculose de l'œil par les préparations de tulase de Behring.

M. COLLIN (Berlin) a fait avec les deux préparations données par Behring, la tulase-lactine, et l'antitulase, des recherches cliniques sur 25 malades,présentant les affections tuberculeuses de l'œil les plus variées. Ces deux préparations furent injectées par la voie sous-cutanée et bien supportées. La tulase-lactine est préparée avec une culture de bacilles de tuberculose humaine immunisée activement et ne contient pas de bacilles virulents. On commence à en injecter 1/100 de milligrammes,puis on double journellement la dose pour arriver à 8 milligrammes,en intercalant des périodes de repos tous les dix jours. L'antitulase est obtenue par l'immunisation de chevaux vis-à-vis de la tulase-lactine et est un sérum actif; on commence avec 100 milligrammes en injection sous-cutanée, pour arriver jusqu'à 2.000 milligrammes, en doublant la dose chaque jour. Pendant ce traitement, la plupart des malades ont présenté une réaction du côté de l'œil ou de l'organisme entier; ceux traités par la tulase-lactine ont surtout présenté une réaction générale, ceux traités par l'antitulase, surtout une réaction locale. La réaction n'a jamais beaucoup éprouvé les malades; la réaction locale a toujours été assez limitée.

Collin n'a pas encore une assez grande expérience pour affirmer que la tulase a une influence sur le processus de guérison ; il a cependant l'impression que les processus graves et récents étaient guéris plus rapidement que par les autres traitements. En tout cas, les préparations de tulase ont une action spécifique sur les lésions tuberculeuses de l'œil et ne présentent aucun danger pour l'organisme ; on peut donc poursuivre les expériences sans danger, et c'est là un point important.

Sur l'hérédité de la myopie.

M. FLEISCHER (Tübingue) expose les résultats de l'examen des enfants des écoles dans un village où la myopie forte est particulièrement fréquente. Sur une population de 1.353 habitants, 200 personnes furent examinées, parmi lesquelles on trouva 40 cas de myopie forte soit 3 0/0 de la population totale. L'examen de 320 écoliers donna seulement 7,5 0/0 de myopie et 9,3 0/0 d'astigmatisme, soit en tout 21 0/0 de vices de réfraction. Pour établir l'influence de l'hérédité, on examina le plus grand nombre possible d'enfants ; dans 17 familles un des parents souffrait de myopie forte ; dans ces familles, 50 0/0 des enfants seulement avaient une vue normale ; dans une famille dans laquelle les deux parents avaient un défaut de réfraction, tous les enfants étaient anormaux. Dans 80 familles dont les parents étaient normaux, les enfants étaient normaux. La myopie débute après la période scolaire, et le degré de la myopie augmente avec l'âge. L'auteur insiste sur la fréquence de papilles sans croissant et de croissants inférieurs. L'existence de cas de myopie forte passant à la myopie grave dans la même famille, et la constatation d'un amincissement préexistant de la sclé-

rotique constaté par Elschnig peuvent être rapprochées, mais l'auteur ne sait si cette constatation a un intérêt au point de vue de l'étiologie.

Sur quelques points du choix de substances pour les verres de lunettes.

M. Hallauer (Bâle) entreprit d'étudier, au moyen de la photographie, l'absorption de la lumière du jour et des différentes lumières artificielles par les différents verres de lunettes. Il se servit du nouveau papier américain Velox qui est 500 fois plus sensible que le papier ordinaire à l'albumine.

Il expérimenta tous les verres incolores ou colorés utilisables, sous forme de petits rectangles de 27/34 millimètres de surface et de 1 à 4 millimètres d'épaisseur. Dans une chambre noire, il exposa toute la collection de verres, à la lumière diffuse du jour pendant une minute, à la lumière d'une lampe Nernst (220 V, 32 B), d'un bec Auer, d'une lampe électrique (220 V, 10 B), d'une lampe à pétrole pendant trois minutes.

Les parties du papier, non recouvertes par les verres, montraient après l'exposition à la lumière électrique et du pétrole une coloration grise, et après la lumière du jour, du bec Nernst et du bec Auer une coloration noire intense. La transparence des verres de Crown, de Flint, de cristal de roche est si grande que l'on peut à peine voir les contours de ces verres.

La proportion de 35 0/0 de plomb, ou de 45 0/0 de Flint, ou l'épaisseur des verres de 1 à 4 millimètres n'ont ici aucune importance. Les nuances bleutées et fumées offrent une transparence très marquée. Les verres jaune et bleu montrent une très grande différence de transparence. Par absorption croissante, on peut ranger les verres de la façon suivante : Fieuzal jaune clair, Fieuzal vert clair, vert clair, jaune de Fieuzal moyen, vert foncé, Fieuzal jaune foncé. Les verres verts moyens Fieuzal verts moyens et rouge montrent une absorption complète.

Les verres rouges et verts altèrent beaucoup la vision à distance et pour cette raison sont peu utilisables.

L'absence d'absorption des verres fumés et bleus tient à la transparence des premiers vis-à-vis des rayons violets, et des seconds vis-à-vis des rayons bleus, rouges et violets ; ces verres sont donc impropres à protéger contre les lumières très intenses.

Les verres jaunes et gris-jaune (recommandés par Fieuzal en 1881) et un nouveau verre gris-vert de Fieuzal, ont une absorption très marquée.

Hallauer conclut : 1° Les verres incolores, tels que le crown, le flint, le cristal de roche, sont fortement transparents pour toutes les lumières.

2° Les verres ne présentent pas de différences d'absorption en rapport avec leur épaisseur lorsque celle-ci varie de 1 à 4 millimètres.

3° Les verres bleus et fumés protègent mal contre la lumière solaire, la lampe Nernst et le bec Auer.

4° Les verres fumés, de nuances moyenne et foncée, protègent contre la lumière électrique et la lumière du pétrole.

5° Les verres verts, rouge, jaune, gris-jaune et surtout gris-vert protègent contre la lumière solaire, Nernst, Auer, électrique, et du pétrole.

6° Ce sont les verres jaune, gris-jaune et gris-vert surtout qui protègent contre les fortes intensités lumineuses.

Sur la choroïdite sympathique.

M. Schieck (Gottingue) a observé un cas d'ophtalmie sympathique consécutive à un ulcus serpens perforé et caractérisée par ce fait que les lésions du segment antérieur rétrocédèrent si rapidement qu'il fut possible de suivre à l'ophtalmoscope les lésions du fond de l'œil. Il constata une papille rouge et lavée avec un trouble en bande s'irradiant sur la rétine, puis un trouble laiteux de toute la rétine avec formation de plis légers ; après la disparition du trouble, l'œil offrit l'image d'une chorio-rétinite ancienne. L'acuité visuelle était au début de 0.5 ; après l'apparition du trouble rétinien, le malade ne vit plus que les doigts à 2 mètres ; plus tard l'acuité remonta à 0.5.

SÉANCES DE DÉMONSTRATIONS

Sur la transplantation des tendons des muscles oculaires.

H. Hummelsheim (Bonn) a extirpé chez le singe le tendon d'un muscle latéral, divisé les tendons des droits en deux moitiés égales et suturé une des moitiés de chaque muscle à l'insertion du tendon extirpé. Il présente une jeune fille de 12 ans qui présentait un déficit de l'abduction depuis la naissance, et à laquelle il fit la même opération. Après cinq semaines, elle a une abduction de 30 degrés. Les droits supérieurs et inférieurs n'ont pas souffert. Les muscles furent transplantés avec la capsule.

Sur la question de la macula.

M. Gullstrand (Upsala), montre des préparations de rétines où il n'y a pas trace de pigment maculaire.

Sur la physiologie comparée des liquides intra-oculaires.

MM. Abelsdorf et Wessely ont répété sur les oiseaux, les amphibies, les reptiles et les poissons les expériences faites jusqu'ici seulement sur les mammifères.

Sur les modifications du nerf optique dans la myopie.

M. Stock (Fribourg). — Sur 8 yeux myopes (15 à 34 D) qu'il a examinés, il a trouvé deux fois l'atrophie lacunaire d'Axenfeld-Polatti. Dans deux autres nerfs, cette atrophie était tout à fait au début.

Cette lésion n'est donc pas si rare que le croit Elschnig. Elle ne se rencontre que dans la myopie et le glaucome.

Sur les modifications expérimentales de l'œil du lapin à la suite de l'infection du sang par des levures.

M. Stock a produit expérimentalement une conjonctivite folliculaire, une sorte de chalazion, une iritis, une cyclite, une choroïdite et une rétinite, dont l'aspect microscopique ressemble beaucoup à la tuberculose par injection intraveineuse de levures pathogènes.

Sur les altérations des yeux dues aux trypanosomes.

M. Stock rappelle que Stargardt, Morax et Stock ont démontré que dans l'infection générale par les trypanosomes, il pouvait se produire une kératite parenchymateuse. Dans tous les cas décrits jusqu'ici, l'uvée était aussi enflammée, de sorte qu'on n'a pas pu démontrer que la lésion uvéale n'était pas la lésion primitive.

Stock montre un lapin chez qui, deux mois après l'infection par le trypanosome, se développa une kératite parenchymateuse unilatérale. Dans l'autre œil on constate une forte infiltration, avec une destruction des noyaux, et une néoformation de vaisseaux. Il y a des quantités de tripanosomes entre les lames de la cornée. Ceci prouve que ces organismes, après avoir pénétré dans une cornée dépourvue de vaisseaux, peuvent être l'origine d'un processus infectieux.

Ces constatations permettent aussi de penser que dans la kératite parenchymateuse syphilitique, les spirochètes peuvent pénétrer dans le tissu cornéen intact et provoquer une kératite parenchymateuse qui n'est pas d'origine toxique.

Démonstrations microscopiques.

M. Wagenmann (Iena). — 1° Implantation épithéliale derrière l'iris avec formation kystique au début à la suite d'une blessure perforante de la sclérotique.

2° Masse de cinnabre dans le corps vitré à la suite de plaie pénétrante.

3° Ptosis adipeux chez un jeune homme de 16 ans.

Streptothrix du canalicule lacrymal inférieur.

M. Franke (Hambourg) montre des préparations de streptothrix dont il n'a pu obtenir de cultures.

Néoformation de la conjonctive palpébrale.

M. Franke montre une formation en crête de coq qui occupe le cul-de-sac conjonctival supérieur. Production d'origine inflammatoire ressemblant au condylome syphilitique.

Tumeur de l'iris.

M. Franke.— Il s'agit d'un périthéliome de l'iris avec formation lacunaire centrale.

La guérison de l'aveugle Longinus dans l'histoire et dans la peinture.

M. Greeff (Berlin) rappelle la légende qui raconte que le soldat qui a percé le flanc du Christ de sa lance, s'est lavé les yeux avec le sang du Christ et s'est ensuite converti au christianisme. A partir du xe siècle, cette cécité morale est devenue une cécité réelle, et Greeff montre des reproductions de tableaux, et de bas-reliefs d'autels où le soldat Longinus est représenté aveugle ou guéri de sa cécité.

Sur la pathologie et la genèse de l'ostéome des sinus.

M. Birch-Hirschfeld montre des préparations d'ostéomes.

Un cas d'ulcération syphilitique étendue de la cornée et de la sclérotique évoluant chroniquement et suivie d'énucléation du globe.

M. Uhthoff (Breslau) montre des préparations d'une ulcération de la cornée et de la sclérotique qui occupait presque tout le segment antérieur de l'œil, progressa régulièrement et aboutit à une perforation de la sclérotique ; l'affection progressa pendant un an, et nécessita l'énucléation. Les perforations montrent une ulcération profonde avec des bords tuméfiés et de nombreux vaisseaux néoformés. La cornée est altérée jusque dans ses couches les plus profondes et très amincie. La sclérotique est aussi très amincie et très altérée dans une étendue de 1 centimètre de diamètre en dehors du limbe ; les lésions s'étendaient jusqu'à la choroïde. Aucun traitement n'avait arrêté l'évolution de l'ulcération.

Démonstration de syphilis du lapin.

M. Clausen (Berlin) montre des lapins atteints de kératite interstitielle transmise expérimentalement d'animal à animal pendant 12 et 13 générations. L'incubation était de 32 à 50 jours. Dans tous les cas, il y avait un peu d'iritis. L'inoculation de l'humeur aqueuse d'un individu atteint d'iritis ou de kératite syphilitique entre les lames de la cornée était suivie au bout de 10 à 14 jours d'une kératite qui rétrocédait lentement au bout de 3 à 4 semaines.

Démonstration d'appareils.

M. Krusius présente un pupillomètre binoculaire et un appareil destiné à la mesure des déviations oculaires strabiques, auquel il donne le nom de « Scheiben-deviometer ».

Gliome de l'iris.

MM. Axenfeld (Falbourg) et Weekers (Liège) montrent des préparations d'un gliome de l'iris remarquable par une énorme calcification de la limitante interne, du corps vitré, et par la présence d'une masse spongieuse au niveau de la papille. Cette tumeur provient d'une petite fille de deux ans. Le diagnostic était hésitant entre la tuberculose et le gliome.

Carcinome métastatique de l'orbite et surtout des muscles oculaires.

M. AXENFELD raconte l'histoire d'une malade qui, après l'extirpation d'un cancer du sein, présenta de la diplopie attribuée tout d'abord à une lésion nucléaire ; bientôt après, l'œil fut immobilisé et un peu exophtalme. Pendant trois ans, il n'y eut pas d'autre métastase. L'orbite fut alors évidé. C'était un squirrhe avec un tissu interstitiel fibreux très abondant. A ce stade, on voyait encore facilement que la métastase avait débuté par les muscles.

Ganglions ciliaires épiscléraux.

M. AXENFELD montre des préparations et des dessins de ganglions accessoires dans les nerfs ciliaires, ganglions qu'il a déjà décrits il y a quelques années.

Préparations microscopiques de pannus dégénératif.

M. W. GILBERT (Munich).— Le pannus dégénératif, dans la kératite bulleuse, est un processus secondaire dans lequel il faut voir un processus anatomique de guérison.

Préparations de névrite optique dans la tétanie.

M. HANKE (Vienne) a constaté des lésions de l'épithélium pigmentaire de l'iris, une cataracte, une névrite optique, lésions rappelant celles du diabète, chez un malade atteint de tétanie (?) et mort de tuberculose miliaire.

Préparations microscopiques d'yeux d'embryon humain.

M. SEEFELDER (Leipzig).

Anatomie pathologique de la conjonctivite diphtérique.

M. IGERSHEIMER (Heidelberg). Préparations histologiques provenant de deux cas.

Organes reproducteurs de l'Aspergillus Fumigatus, dans des coupes de cornée du lapin.

M. ZADE (Leipzig) montre des préparations de kératomycose produite expérimentalement. On n'avait pas encore constaté la présence des organes reproducteurs dans la cornée, car ils ne se développent qu'à l'air libre. Il les a inoculés dans une excavation de la cornée où ils avaient sans doute assez d'air pour leur développement.

Une erreur de diagnostic à propos d'un sarcome de la choroïde.

M. REIS (Bonn) montre des préparations d'un œil d'un homme de 65 ans, chez lequel on avait fait le diagnostic de sarcome du corps ciliaire. Il s'agissait d'une hémorragie profonde ; la tumeur un sarcome mélanique du pôle postérieur présentait ceci de remarquable qu'elle n'avait pas décollé la rétine, mais qu'elle l'avait traversée.

Sur la kératite profonde.

M. REIS a examiné une cornée atteinte de kératite profonde. Il n'y

trouve pas de bacilles tuberculeux ; c'est cependant le diagnostic de tuberculose qui lui paraît le plus vraisemblable.

Sur la question du trachome.

M. A. Leber (Berlin) a trouvé des micro-organismes ronds ou allongés dans des cellules trachomateuses de l'homme et du singe.

Sur les fibres à myéline de la papille du chien.

M. L. Schreiber (Heidelberg).

Démonstrations de préparations de rétinite proliférante avec ou sans hémorragie.

M. Harms (Tubingue).

Néoformation de vaisseaux dans et devant la rétine. Cyanose de la rétine.

M. Harms.

SOCIÉTÉ OPHTALMOLOGIQUE HISPANO-AMÉRICAINE.

4e *Assemblée annuelle. Madrid*, 15-16 *avril* 1907.

Compte-rendu analytique par M. Harriet (1).

Unification de la notation de l'astigmie.

M. Verderau (Barcelone). — L'auteur propose à l'assemblée de prendre pour la notation de l'astigmie les bases suivantes :

1° La graduation de l'astigmie se mesurera en dioptries.

2° Le signe de l'astigmie sera positif ou négatif suivant que le méridien astigmatique sera le plus ou le moins réfringent.

3° L'angle formé par le méridien astigmatique avec l'horizontale, sera mesuré sur le demi-cercle à concavité supérieure et ayant pour corde l'horizontale.

4° La graduation de ce demi-cercle commencera à la gauche de l'observateur (soit à la droite de l'observé) tant pour l'œil droit que pour l'œil gauche.

5° Dans les cas d'amétropie sphéro-cylindrique on inscrira d'abord le degré de l'amétropie sphérique précédé de son signe, puis le signe et le degré de l'amétropie cylindrique et enfin l'angle formé par l'axe du cylindre avec l'horizontale.

M. Blanco (Valence) est d'avis qu'il faut faire correspondre les chiffres de l'axe cylindrique avec ceux de l'échelle radiée murale et ceux encore de l'ophtalmomètre.

M. Marquès (Madrid) voudrait que la situation du 0° et le sens de

(1) D'après le compte rendu qu'a bien voulu nous adresser la Rédaction des *Archivos de Oftalmologia*.

la graduation fussent les mêmes pour tous les appareils. Il croit que pour plus de clarté, il faut toujours dans les ordonnances adjoindre un schéma indicateur.

M. Menacho (Barcelone) veut se conformer à l'usage courant qui est de placer le 0° à gauche de l'observateur en comptant de gauche à droite de façon que le 90° se trouve dans le haut du demi-cercle.

M. Blanco, avec l'assentiment de l'assemblée, rédige les bases dans les termes suivants :

La Société ophtalmologique Hispano-Américaine, dans son assemblée du 16 mai 1907, décide que la notation de l'astigmie se fera dans la forme suivante :

1° La position de l'axe des verres cylindriques correcteurs se basera sur la numération des rayons du cadre mural servant à la détermination subjective ; dans ce cadre, le zéro sera placé à gauche du diamètre horizontal, le 90° sera situé en haut, et le 180° à droite de ce même diamètre.

2° La notation, et par conséquent l'ordonnance remise au client, sera précédée pour chaque œil, des initiales (OG. OD) ; on inscrira, à la suite, en dioptries, le verre sphérique précédé de son signe ; puis, le verre cylindrique déterminé en dioptries, accompagné de son signe, et enfin on indiquera l'axe de ce dernier, divisé en degrés.

OG + 3 — 1,5 à 10°

3° Pour donner à l'ordonnance une clarté parfaite, il faudra indiquer le côté par lequel se fait la lecture de la numération, c'est-à-dire si c'est l'observateur qui regarde la monture, ou si on suppose la lecture faite par le malade lui-même.

A cet effet, il suffit de dessiner un petit croquis, formé par deux cercles réunis par un pont et à l'intérieur desquels, on inscrira simplement OD et OG.

La prophylaxie de l'ophtalmie des nouveau-nés.

M. J. Santos Fernandez et M. E. Alvarado. — A une série de questions qui ont été posées par « l'American Medical Association », les auteurs font les réponses suivantes et demandent à ce sujet l'opinion de l'assemblée.

1° La solution de nitrate d'argent, renfermée dans des tubes en verre foncé, scellés à la lampe, se conserve indéfiniment ; son pouvoir bactéricide est puissant, et son prix de revient modéré.

2° La solution à 1/100 est suffisamment bactéricide si on applique intégralement la méthode de Crédé. Mais l'opinion de l'assemblée est qu'on ne doit pas en faire une règle générale.

3° Il serait à désirer que les nécessiteux pussent se procurer ce médicament gratis ; mais non, s'en servir à leur gré ; il serait nécessaire également que l'on désignât un praticien qui l'emploierait à propos.

4° et 5° Tout ce que l'on pourra faire pour obliger le public à em-

ployer ce moyen préventif, sera l'obliger à une pratique « dangereuse » sans être certain du résultat ; car pour être utile, il faut que l'emploi en soit parfait, et il ne peut être tel que par l'intervention d'un praticien.

Le but que nous devons poursuivre, c'est de répandre parmi les médecins et les sages-femmes les connaissances indispensables sur la gravité de l'ophtalmie purulente, sur sa prophylaxie et son traitement.

5° Tous les efforts qui se feront pour prévenir et combattre l'ophtalmie purulente sont dignes d'éloges, surtout lorsqu'ils sont guidés par le sens pratique.

Ces décisions sont approuvées par l'assemblée.

Affections de la caroncule lacrymale et du repli semi-lunaire.

M. Menacho (Barcelone). — L'auteur passe en revue les diverses lésions et apporte à l'appui quelques observations. Il conclut en disant que l'intérêt principal de ces affections réside dans la topographie de la région où elles se développent ; ces lésions sont du reste très rares.

Exophtalmie pulsatile de l'orbite droit. Ligature de la carotide primitive.

M. Thomas Blanco (Valence). — La ligature de la carotide fut suivie de guérison dans l'observation d'une exophtalmie pulsatile que rapporte l'auteur.

M. Menacho rappelle qu'à l'assemblée de 1904, il fit part d'une observation dans laquelle la compression de l'artère carotide primitive n'ayant donné aucun résultat, la malade fut guérie par l'électrolyse unipolaire. Cette guérison se maintient encore neuf ans après.

Dans un cas d'angiome, qu'il traita par l'électrolyse unipolaire, le résultat fut fatal, treize jours après la deuxième séance.

Dans un cas d'anévrysme du sinus caverneux, dû à un traumatisme de la tête chez une femme âgée de 57 ans, le résultat fut parfait au bout de six semaines, par l'emploi d'un pansement compressif.

Il émet l'avis que l'on doit toujours commencer par les moyens les plus simples ; il croit l'électrolyse unipolaire dangereuse dans les lésions veineuses à cause des embolies qui peuvent en résulter. En dernier ressort il faut recourir à la ligature de la carotide primitive malgré une mortalité de 12 0/0.

Guérison spontanée de la cataracte.

M. Menacho. — Il s'agit de deux observations rapportées par l'auteur. Dans la première, la guérison d'une cataracte luxée dans le corps, se maintint neuf ans, sans qu'il se produisît de phénomènes réactionnels. Dans la seconde, la résorption se fit lentement dans la chambre antérieure ; mais la vision fut abolie par une complication glaucomateuse.

Deux cas curieux de cataracte sénile. Maturité artificielle.

M. Sanz Blanco. — 1° Malgré la lenteur avec laquelle évoluent les cataractes nucléaires, il est exceptionnel toutefois qu'elles tardent 16 et 32 ans, comme dans les deux cas relatés.

2° Il n'y a pas d'inconvénients à extraire les cataractes lenticulaires incomplètes, si on fait une large discision de la capsule et un lavage de la chambre antérieure : il est préférable toutefois de recourir à la maturation artificielle.

3° Dans certaines circonstances, la diathèse arthritique, le diabète et les diverses maladies constitutionnelles sont des contre-indications dans les cataractes complètes. Dans les incomplètes, la contre-indication est la règle ; il en est de même pour la maturation artificielle.

4° Quand l'indication de la maturation artificielle s'impose, il vaut mieux se contenter de masser la cristalloïde antérieure, sans déchirer la capsule.

Un cas de subluxation congénitale des deux cristallins et une nouvelle forme de strabisme.

M. Marquez (Madrid). — Dans le cas rapporté, on constate qu'il existe une diplopie monoculaire en haut et en dedans ; dans la vision binoculaire il existe une triplopie, due à ce que le malade fusionne les images vues à travers ses cristallins subluxés ; mais voit les deux autres images en diplopie croisée, à cause d'une double iridectomie pratiquée auparavant.

L'auteur conclut, qu'il se forme dans chaque œil deux images distinctes dans la fovea ; il y aurait donc fausse projection et diplopie monoculaire double si les yeux conservaient leur position normale. Mais dans le cas présent, il existe un mouvement de convergence ou de divergence, suivant les images qui se fusionnent entre elles.

C'est là une nouvelle forme de strabisme, qu'on ne peut classer dans le strabisme paralytique, puisque les mouvements musculaires sont normaux ; il n'entre pas non plus dans les cas de strabisme concomitant, puisque dans ce dernier les deux yeux ne fixent pas l'objet en même temps.

Ectropion très prononcé des deux paupières de l'œil droit.

M. B. Castresana (Madrid). — Il s'agit d'une observation dans laquelle le procédé de Dieffenbach pour la paupière inférieure et celui de Frike pour la paupière supérieure ont donné le meilleur résultat.

Accidents et complications du cathétérisme et des injections lacrymales.

M. Menacho (Barcelone). — Voici les conclusions du travail.

Il faut toujours exécuter les temps de ces opérations avec adresse et patience, et ne jamais employer des manœuvres violentes.

Quant aux injections anesthésiques, il faut savoir s'arrêter dès

qu'on sent une légère résistance du piston, et n'envoyer que la quantité de liquide suffisante : se réservant de dilater les régions plus éloignées dans une autre séance.

Pour les injections médicamenteuses, il faut s'en méfier dans le cas de cathétérisme incomplet et ne les employer que quand le cathéter est arrivé à l'extrémité inférieure du canal nasal.

Si le rétrécissement siège en avant du sac, on peut se contenter de la sonde conique ; mais avant l'introduction de la sonde il faut employer le stylet de Weber si la lésion siège au niveau du sac ou du canal nasal et si le rétrécissement est très prononcé.

La sonde n° 3 est suffisante pour vaincre la plupart des rétrécissements, surtout si son extrémité a la forme olivaire.

Dans les cas de rétrécissements rebelles au cathétérisme, on commencera par employer le stylet de Weber pour vaincre le rétrécissement. Si le résultat est négatif, on aura recours à l'électrolyse, et en dernier ressort on essayera de la dilatation forcée, mais seulement dans les rétrécissements d'origine muqueuse, et en se gardant de déchirer les tissus, car dans ce cas, le résultat est transitoire.

Enfin, si le cathétérisme est impossible, s'il s'agit d'une forme suppurative ou d'un mucocèle, on peut détruire le sac au thermocautère, ou en faire l'extirpation totale.

M. Blanco rapporte un cas d'atrophie du nerf optique par phlegmon de l'orbite à la suite d'un cathétérisme. Il est peu partisan de la destruction du sac et préfère l'emploi d'injections modificatrices de nitrate d'argent.

Anesthésie locale dans les interventions sur les paupières produite par l'association de la stovaïne, acoïne et adrénaline.

M. Marin Amat (Almeria). — Le mélange de stovaïne, acoïne et adrénaline est très bien supporté par l'organisme, et l'auteur l'a souvent employé avec de très heureux résultats.

L'adrénaline, par son action vaso-constrictive, rend l'opération plus commode et permet des dissections fines, tout en augmentant l'action anesthésique de la stovaïne.

L'acoïne est par elle-même un bon analgésique et a même un pouvoir anesthésique ; son emploi est indiqué.

Le mélange de ces trois substances donne une anesthésie et une hémostase complètes et l'auteur l'emploie dans toutes les interventions palpébrales.

Les exsudats post-opératoires sont moindres depuis que l'auteur se sert de la stovaïne de préférence à la cocaine, alors que les conditions d'asepsie sont les mêmes.

Illusions d'optique chez un astigmate après correction.

M. Marquez (Madrid). — Il s'agit d'un astigmate qui, après correction de son astigmatisme et de sa presbytie, dessinait des ellipses au lieu de cercles, et voyait les angles droits, obtus.

L'auteur explique ces phénomènes en tenant compte de la grandeur de l'image rétinienne qui sert à apprécier les dimensions ; il fait intervenir également l'effort accommodatif plus ou moins intense et l'éducation de l'œil. Du reste le malade s'est habitué bientôt à l'usage de ses verres, et ces troubles ont disparu.

Etude comparative des échelles d'optotypes ; présentation d'un nouveau modèle.

M. T. Blanco (Valence). — Pour simplifier la notation il faudrait prendre toujours des unités 10 ou 100 fois plus petites.

La gradation entre les diverses rangées d'une même échelle devrait être régulière. De plus, il ne faudrait pas rechercher l'acuité visuelle et le sens chromatique par un même procédé, étant donné leur signification si différente. Enfin les optotypes les meilleurs sont les plus simples ; des points carrés noirs sur fond blanc seraient le procédé idéal.

Relation entre l'acuité visuelle et le diamètre des éléments sensoriels de la rétine.

M. T. Blanco (Valence). — La relation entre les éléments sensoriels et l'acuité visuelle est purement imaginaire, de l'avis de l'auteur ; elle pourrait seulement exister au niveau de la fovea, mais dans des conditions expérimentales favorables pour la vision des formes, conditions qui ne sont pas habituelles.

Les territoires indépendants ont au point de vue de l'acuité une plus grande importance ; mais ici encore, les résultats varient d'un sujet à l'autre à cause des raisons multiples tant physiologiques que pathologiques qui interviennent dans la photochimie rétinienne, et dans la sensibilité des éléments anatomiques.

M. Marquez croit qu'il faut tenir compte au point de vue de l'acuité visuelle de deux substances chimiques, qui sont : l'érythropsine qui se trouve dans la partie externe des bâtonnets, et du pigment mélanique de l'épithélium pigmentaire de la rétine.

M. Menacho rappelle à ce sujet l'hypothèse émise par M. Letamendi sur les échanges chimiques qui se produiraient au niveau des cônes et des bâtonnets, échanges analogues à ceux qui se produisent au niveau des fibres musculaires.

Traitement de la cataracte par des injections sous-conjonctivales d'iodure de potassium.

M. Menacho (Barcelone). — L'auteur rapporte deux nouveaux cas, dans lesquels ce procédé n'a donné aucun résultat, et conclut en proscrivant ce mode de traitement.

Une localisation rare du diplobacille de Morax-Axenfeld.

M. Marquez (Madrid). — L'observation relatée montre l'existence de ce diplobacille dans le pus d'une dacryo-blennorrhée.

Kératite ulcéreuse marginale primitive (bacille de Zur Nedden).

M. Henri B. Demaria (Buenos-Aires). — Cette étude porte uniquement sur l'ulcération primitive de la cornée, sans lésion des autres membranes. L'auteur conclut à l'individualité du bacille de Zur Nedden; il en décrit les aspects morphologiques, il en a étudié les cultures ; il en précise l'action pathogène sur la cornée, et son innocuité pour le reste de l'organisme. Au point de vue du diagnostic différentiel il insiste sur l'absence de réaction générale, ce qui le différencie du bacterium coli et du bacille d'Eberth.

Il fait l'étude histologique des lésions ulcéreuses obtenues expérimentalement, lésions qui aboutissent à un leucome cornéen.

On ignore encore si le bacille se dépose directement sur la cornée, ou si venant des fosses nasales, il peut, comme le diplobacille, atteindre la cornée. Sa localisation sur le bord cornéen explique sa fréquence chez les adultes qui présentent des troubles dystaphiques de cette région (arc sénile). Le pronostic est bénin, le traitement ne présente pas d'indications spéciales.

Kératite à hypopion atypique par le diplobacille de Morax-Axenfeld.

M. Henri B. Demaria. — L'auteur insiste sur le fait qu'au point de vue clinique il est impossible de différencier les kératites à hypopion d'origine diplobacillaire, de celles produites par le pneumocoque. Le microscope et les cultures seuls peuvent trancher le diagnostic ; suivant les cas, la thérapeutique et le pronostic sont différents. Pour l'infection pneumococcique le sérum de Römer n'a aucune action ; en revanche, le sulfate de zinc guérit rapidement les lésions diplobacillaires.

Kératite disciforme de Fuchs (kératite profonde post-vaccinale, de Schirmer).

M. Henri B. Demaria. — Le fait important des deux observations rapportées consiste dans ce qu'elles sont survenues au cours de la variole ; les leucomes produits après guérison affectent la forme allongée que décrit Schirmer, dans les kératites post-vaccinales. L'auteur passe en revue les diverses observations de ces formes spéciales de kératites. La nature microbienne en est encore inconnue, le traitement ne comporte pas d'indications particulières.

Pseudo-tumeur orbitaire de nature probablement syphilitique.

M. Pons Marquès (Mahon). — Il s'agit d'un malade âgé de 63 ans, qui avait eu un chancre syphilitique à 30 ans. Le traitement spécifique avait été négligé. Depuis six mois, il présentait une exophtalmie de l'OG à développement très lent, avec douleurs péri-orbitaires et irradiations au maxillaire supérieur gauche. Il existe du ptosis et une paralysie des muscles extrinsèques : la cornée est mate, l'anesthésie existe

au niveau de la conjonctive, de la cornée ; les paupières et la joue, le côté gauche du nez, la région temporale correspondante sont également insensibles ; immobilité de la pupille : papillite. V = 1/10. La tension est légèrement augmentée. L'examen des sinus et des fosses nasales ne donne aucune indication. On institua le traitement iodo-mercuriel intensif et la guérison eût été complète, si une maladie aiguë survenue en ce moment n'eût enlevé le malade.

L'auteur croit à une pseudo-tumeur d'origine syphilitique, et conclut en recommandant d'employer toujours le traitement syphilitique avant toute intervention, lorsqu'on suppose une lésion de cette origine.

Un cas de cataracte double polaire antérieure.

M. PONS MARQUÈS. — L'observation rapportée est celle d'une malade âgée de 40 ans et qui, depuis l'âge de 7 ans, déclare avoir constaté que sa vision était mauvaise. Gênée surtout à la lumière intense, elle voyait assez bien dans une demi-obscurité. On ne trouve aucun stigmate hérédo-syphilitique, ni autre ; ses antécédents personnels sont excellents. L'examen montre une cataracte polaire antérieure double symétrique, sans autre lésion oculaire. V = 1/3. L'auteur croit à une double cataracte congénitale due à un défaut de développement.

Quelques considérations au sujet de l'opération de la cataracte.

M. SANTOS FERNANDEZ (Havane). — 1° Il est dangereux d'opérer une cataracte sénile, chez un individu qui a été opéré avec succès de l'autre œil ;

2° On doit opérer, en temps opportun, un individu jeune atteint de cataracte d'un œil, alors qu'il aurait une vision normale de l'autre ;

3° Une cataracte traumatique monoculaire chez un enfant, doit être opérée à temps, et on ne doit pas retarder indéfiniment l'intervention ;

4° Certaines circonstances exceptionnelles permettent de hâter la maturité d'une cataracte ;

5° Il en est de même de l'extraction du cristallin non complètement opacifié ; les indications en sont rares ;

6° Autant que possible, il faut opérer la cataracte dans un état de maturité parfaite.

Contribution à l'étude du traitement des cataractes par l'iodure de potassium.

M. J. SANTOS FERNANDEZ. — Les résultats obtenus tant par instillations d'iodure de potassium que par injections sous-conjonctivales n'incitent pas l'auteur à continuer ce mode de traitement ; dans aucun cas, il n'a vu les opacités rétrocéder.

De l'emploi constant de l'alipine en ophtalmologie.

M. SANTOS FERNANDEZ. — De l'avis de l'auteur, l'alipine a un pouvoir anesthésique égal à celui de la cocaïne ; de plus elle ne produirait pas

de mydriase, ce qui serait un avantage sur la cocaïne ; elle est surtout indiquée pour l'extraction des corps étrangers.

Le procédé de Lagleyze dans l'entropion.

M. ZAPATERO (Cordoba). — Ce procédé a l'avantage de rendre la chloroformisation inutile ; l'exécution en est simple et rapide ; il diminue le nombre des incisions et des points de suture ; l'hémorragie est minime, la paupière n'est pas raccourcie. La suture est uniforme et longue, augmentant ainsi l'action correctrice du tractus cicatriciel ; enfin la plaque protectrice du globe est inutile. Autant d'avantages qui plaident en faveur de ce procédé opératoire.

Correction pratique de l'astigmatisme.

M. ZAPATERO. — La correction de l'astigmatisme supérieur à 3 dioptries doit se faire graduellement, en deux ou trois étapes ; on évite ainsi l'asthénopie si fréquente quand la correction se fait brusquement. Dans les cas d'astigmatisme hypermétropique, il faut tenir compte chez les jeunes de la diminution qui s'observe à mesure qu'ils avancent en âge.

Injections sous-conjonctivales d'argyrol, spécialement dans l' « ulcus serpens ».

M. ZAPATERO. — Les injections à dix et quinze pour cent d'argyrol ont une action très efficace pour arrêter le processus infectieux et sont très bien supportées. Détruire ou paralyser l'action des germes pathogènes, exciter la défense de l'organisme, être inoffensifs pour l'organisme tant au point de vue local que général : telles sont les conditions requises pour l'emploi des agents thérapeutiques. L'auteur rapporte sept observations et les résultats thérapeutiques obtenus.

SOCIÉTÉ OPHTALMOLOGIQUE DE BERLIN

Séance du 15 *novembre* 1906.

Amblyopie toxique par le sulfure de carbone.

M. CRZELLITZER. — Un ouvrier dans une fabrique de caoutchouc, buveur de bière et fumeur, présente un affaiblissement marqué de l'acuité visuelle (1/2) après avoir été exposé pendant quatre jours aux vapeurs du sulfure de carbone. Il est en proie en même temps à des maux de tête, des nausées, des vomissements. Le champ visuel est concentriquement rétréci et présente un scotome central pour le rouge. La réaction pupillaire photomotrice est paresseuse. La papille est rougeâtre, à contours indécis. Un repos de vingt jours amène la guérison.

M. Levy communique une observation d'ophtalmoplégie totale

double observée chez une ouvrière de 20 ans, exposée aux vapeurs de sulfure de carbone dans une manufacture de caoutchouc.

M. Fehr remarque que des névrites optiques analogues au cas décrit par M. Crzellitzer ont été observées à la suite d'injections d'atoxyl.

La physiologie comparée des échanges liquides de l'œil.

MM. ABELSDORFF et WESSELY. — Chez les oiseaux, le corps vitré plus liquide que celui des mammifères, remplace rapidement l'humeur aqueuse évacuée ; il peut être presque complètement épuisé par des ponctions de la chambre antérieure répétées ou par aspiration. Après les ponctions, on observe une hyperémie de la choroïde. Chez les pigeons, la source de l'humeur aqueuse est dans les procès ciliaires et dans la choroïde. Les excitations mécaniques, thermiques et électriques produisent chez les oiseaux les mêmes altérations de composition de l'humeur aqueuse que chez les mammifères. Chez les poissons, les liquides oculaires perdus ne se remplacent que difficilement ; les irritations diverses restent sans influence sur leur sécrétion.

Séance du 17 *janvier* 1907

Appareil enregistreur de la pression oculaire.

M. WESSELY. — L'appareil est construit de façon à éviter toute perte de liquide et toute altération consécutive de la pression oculaire. La colonne de mercure du manomètre actionne une pointe enregistreuse par l'intermédiaire d'un tambour de Marey. Les oscillations de la pression sanguine consécutives à l'excitation du nerf pneumogastrique sont suivies par des oscillations analogues de la pression oculaire. L'excitation du sympathique produit tantôt des augmentations et tantôt des diminutions de la pression oculaire. L'augmentation de la pression artérielle et la vaso-constriction artérielle agissent en effet en sens contraire.

Pathogénèse de la kryptophtalmie congénitale.

M. GINZBURG. — J'ai eu l'occasion d'observer un enfant mâle de trois mois, né sans paupières. La peau du front se continue directement avec la peau des joues. A la palpation on aperçoit au niveau des orbites une petite tumeur dure, ne présentant aucune perception lumineuse. L'examen anatomique montre que la peau qui recouvre les orbites est normale. Du tissu cellulaire lâche la réunit à des fibres musculaires (muscle orbiculaire ?) séparées du cristallin par une nouvelle couche de tissu cellulaire. Derrière le cristallin se trouve du tissu pigmenté et plus en arrière les vestiges de la sclérotique. Le nerf optique existe, mais ses fibres sont sans myéline.

III. — REVUE DES JOURNAUX D'OPHTALMOLOGIE

Von Graefe's Archiv für Ophtalmologie

Analysé par Mlle Toufesco.

Vol. LXV, fasc. I, 11 décembre 1906.

I. — **Professeur Wilhelm Czermak,** article nécrologique, par E. Fuchs.

II. — **Sur l'accommodation produite par la pression musculaire chez les aphaques jeunes,** par E. Fuerst, p. 1, avec 8 figures dans le texte.

Depuis les travaux de Yung et de Helmholz, on admet comme un fait indiscutable l'intervention unique des modifications de forme du cristallin dans la production de l'accommodation. On a conclu que l'extraction du cristallin supprime la fonction accommodative. En fait, les opérés de cataracte ne présentent aucune trace d'accommodation. On a, il est vrai, publié un certain nombre de faits tendant à montrer que quelques aphaques sont doués d'un certain pouvoir accommodatif; mais la plupart des observations relatées n'étaient pas suffisamment complètes pour entraîner la conviction. Fuerst a examiné au point de vue de la fonction accommodative un certain nombre d'aphaques jeunes ou âgés. Chez les malades opérés de cataracte sénile il confirme le fait connu de l'absence d'accommodation. Par contre, il a pu établir la présence d'un certain pouvoir accommodateur chez huit aphaques jeunes sur vingt malades examinés.

Voici, résumée, l'une de ses observations.

F... S..., âgée de 12 ans, a été opérée de cataracte corticale, congénitale bilatérale à l'âge de 3 ans. A l'âge de 7 ans, on lui prescrivit des verres de 10 dioptries. Trois ans plus tard, elle fréquenta l'école et renonça à porter des verres en raison des moqueries de ses camarades. Elle suivit l'école sans verres correcteurs et s'y habitua si bien qu'elle put continuer son instruction.

L'acuité, mesurée à distance, est à droite avec

OD + 11 D et Cyl. + 1 D 10° V = 5/25

OG + 11 D V = 5/15 sans amélioration par les cylindres.

De l'œil droit, avec + 16 D et Cyl + 1 D ; elle lit le n° 7 de l'échelle de Snellen à 18 centimètres.

De l'œil gauche, avec + 16 D, elle lit à 16 centimètres le n° 1 1/2 de l'échelle de Snellen.

L'examen ophtalmométrique montre à droite un astigmatisme régulier de 1 D. 5 et à gauche un astigmatisme régulier de 0, 5 D. Le rayon de la cornée, dans le méridien le plus réfringent, est de 7, 3 millimètres. Comme la fillette prétendait que, sans les verres, elle voyait aussi bien de près, on en fit l'expérience et, à l'étonnement général, on constata que le fait était exact pour l'OG tout au moins. Sans verre, l'OD. lit

le n° 30 de l'échelle de Snellen à 10 centimètres ; l' OG, qui sans verre à distance a une acuité de 5/5, lit le n° 1 1/2 de l'échelle de Snellen à 5 centimètres. On s'assura qu'il n'y avait aucune simulation de la part de l'enfant. Un examen attentif montra que dans la vision à distance, la fente palpébrale se rétrécissait (elle passait de 9 millimètres à 4 millimètres) sans que cependant les paupières recouvrissent la région pupillaire. En même temps la peau des paupières se plissait et ce plissement s'exagérait lorsque l'enfant fixait des objets rapprochés. On s'assura que l'amélioration de l'acuité n'était pas liée à une diminution des cercles de diffusion. L'emploi de la fente ou du trou sténopéique ne donnait pas une acuité supérieure à 5/40. Après instillation d'atropine, le résultat de l'examen était le même.

Cette observation fut le point de départ des recherches systématiques de Fuerst. Nous n'analyserons pas les 8 observations plus ou moins semblables qu'il rapporte et qui, toutes, concernent de jeunes sujets ou des adultes aphaques par suite de cataracte congénitale.

Pour expliquer ce phénomène, Fuerst discute les différentes hypothèses qui peuvent être émises et il conclut qu'il ne s'agit pas d'une pseudo-accommodation explicable par l'astigmatisme de la cornée ou par un changement de position des lunettes.

L'augmentation de la réfraction peut être prouvée par l'expérience de Donders ou de Woinow. Cette accommodation particulière est la conséquence d'une pression exercée par l'orbiculaire et les muscles extrinsèques de l'œil. La musculature intérieure de l'œil ne participe pas à cet acte. En effet, il n'y a pas de modification de la longueur de l'axe oculaire, il n'y a pas d'augmentation de la courbure cornéenne ou de saillie plus marquée de la surface antérieure du corps vitré. Il est possible par contre qu'intervienne l'augmentation de l'indice de réfraction des milieux réfringents, ou la régénération partielle du cristallin dont certains éléments peuvent être propulsés dans la région pupillaire.

L'accommodation de l'œil aphaque doit être considérée comme une fonction supplémentaire qui ne se développe que quelque temps après l'opération et dans les cas seulement où le malade n'a pas fait usage de verres correcteurs.

L'accommodation dans l'aphaquie offre une certaine analogie avec certaines observations anormales de la réfraction dans des yeux porteurs de leur cristallin. Fuerst fait allusion à ces cas de spasme accommodatif atteignant 24 ou 25 D chez des emmétropes ou des astigmates. Nous ne saisissons pas très bien le lien supposé par Fuerst entre ces cas et ceux dont il a fait une intéressante étude.

III. — **Rupture spontanée de la capsule postérieure du cristallin après une blessure doublement perforante par un éclat de fer,** par R. Von Heuss, avec une planche, p. 45.

La capsule du cristallin oppose une résistance toute particulière aux suppurations intra-oculaires. Néanmoins, on peut voir au cours des

suppurations du vitré, une macération partielle ou étendue de la capsule se produire après infection endogène ou ectogène. Dans ces cas, le siège de la perforation capsulaire correspond au point où la suppuration est le plus développée. Von Heuss en décrit un nouveau cas où l'infection oculaire succéda à la pénétration d'un corps étranger dans la sclérotique.

L'énucléation est pratiquée 17 jours après l'accident.

L'étude macroscopique du trajet du corps étranger dans le globe permet d'éliminer l'idée d'une blessure directe de la cristalloïde et cependant l'on constate que la capsule postérieure est perforée dans une étendue assez considérable. Il semble que l'agent infectant soit le staphylocoque, mais la détermination exacte n'a pas été faite. Von Heuss suppose que la perforation capsulaire serait due à la colonisation microbienne dans la capsule, à la diapédèse leucocytaire qui en serait la conséquence et qui produirait l'hystolyse de la capsule.

IV. — **Sur la pathologie de la stase papillaire et sa modification, après la trépanation**, par M. H. v. Krudener, avec planche II, fig. 1 et 2, p. 69-98.

L'auteur commence par rappeler les dispositions anatomiques du système vasculaire sanguin et lymphatique du cerveau et du nerf optique. Il discute ensuite les théories émises depuis de Graefe sur la production de la stase papillaire. D'après l'auteur, il faut admettre que les gaines du nerf optique sécrètent une certaine quantité de liquide ; ce liquide a pour fonction de régulariser les variations de la pression à l'intérieur des gaines du nerf optique et de maintenir constante la pression intra-oculaire. L'auteur attire l'attention sur l'existence d'une communication veineuse entre le territoire vasculaire du nerf optique et les sinus de la dure-mère. Passant aux faits cliniques, l'auteur donne 5 observations de stase papillaire améliorée par la trépanation. Il ne s'agit que de cas malheureux, marchant vers la cécité complète et à un stade. Le gonflement papillaire ne commence à diminuer que le 2e ou 3e jour après la trépanation avancé. La trépanation agit en changeant complètement l'état de la circulation cérébrale et en produisant de la décompression.

Obs. I. — H..., 37 ans. Gliome détruisant les radiations optiques du côté droit. Cécité absolue. Stase papillaire considérable (7 D). 48 heures après la trépanation, le malade perçoit et localise la lumière. Papilles dégonflées (2 D). L'amélioration locale la plus considérable se produit 10 jours après l'opération. Un mois plus tard, même aspect ophtalmoscopique qu'avant l'intervention. Cécité absolue. Mort.

Obs. II. — H..., 18 ans. Hydrocéphalie. Stase papillaire considérable (6 D). OD, OG, V = compte les doigts à 8 pieds. La stase diminue et la vision s'améliore 5 ou 6 jours après la trépanation. 2 ans 1/2 après OD, OG compte les doigts à 18 pieds. L'ophtalmoscope montre une stase vasculaire considérable et l'aspect atrophique des papilles.

Obs. III. — H..., 30 ans. Traumatisme cranien. Cécité presque com-

plète. Stase papillaire bilatérale considérable. 24 heures après la trépanation, les papilles sont pâles et le malade localise plus sûrement la lumière. Amélioration notable 8 jours après, mais la stase papillaire se reproduit à mesure que la plaie opératoire se cicatrise.

Obs. IV. — F..., 33 ans. Méningite de la base. Compression du chiasma. Névrite optique bilatérale considérable. OD, OG compte les doigts à 1 pied. 3 semaines après la trépanation, la malade compte les doigts à 2 pieds; l'aspect ophtalmoscopique est amélioré.

Obs. V. — Enfant, 4 ans Hydrocéphalie. Stase papillaire considérable. Vision très réduite. Les papilles s'affaissent 3 jours après l'intervention. 3 semaines après, plus de stase papillaire, vision notablement améliorée.

Dans une autre série d'observations, l'auteur étudie l'action de la ponction lombaire sur la stase papillaire. Cette action fut négative dans 12 cas de tumeurs cérébrales, dans un cas de névrite optique, suite de rougeole dans la méningite tuberculeuse. Dans un cas l'auteur a recueilli du liquide directement dans les gaines du nerf optique : aucune action sur la papille de l'œil correspondant; examen bactériologique négatif. Par contre, les ponctions lombaires répétées se sont montrées très favorables dans deux cas de névrite optique syphilitique et dans un cas de stase papillaire chez un paludique.

L'auteur cite ensuite 4 observations avec autopsie et examen microscopique. La stase papillaire bilatérale était considérable.

Obs. VI. — H..., 21 ans. Echinocoque dans le ventricule latéral gauche et sur le plancher du 4e ventricule. Distension considérable de tous les ventricules. Œdème des nerfs optiques : pas de phénomènes inflammatoires.

Obs. VII. — H..., 41 ans. Tumeur de l'hémisphère gauche. Pachy et leptoméningite des nerfs optiques; névrite interstitielle et parenchymateuse; infiltration abondante de cellules rondes, exsudats; lésions inflammatoires étendues se poursuivant sur le chiasma et les tractus optiques.

Obs. VIII. — H... 40 ans. Leptoméningite de la base, stase cérébrale considérable. Légères altérations inflammatoires, surtout de la papille et de la portion intracanaliculaire du nerf optique. Forte compression des vaisseaux centraux.

Obs. IX. — Enfant 10 ans. Hydrocéphalie interne aiguë. Phénomènes inflammatoires. Névrite parenchymateuse et interstitielle des nerfs optiques. Œdème et leptoméningite des nerfs optiques jusqu'au delà des tractus.

La condition *sine qua non* pour la production d'une stase papillaire est donc l'augmentation de la pression intracrânienne. La vie est le mouvement, le mouvement du sang dans le cerveau est la vie, l'arrêt de la circulation cérébrale ou un stade en approchant est la mort : entre les deux nous voyons se produire les phénomèmes de la compression cérébrale. Les phénomènes de compression peuvent se produire sans surabondance du liquide céphalo-rachidien : il existe,

comme symptôme de la compression cérébrale, une stase papillaire sans liquide (compression directe du sinus caverneux, etc.). Dans ces cas la stase papillaire peut rester longtemps unilatérale. L'atrophie consécutive à la stase papillaire est due surtout à la compression de l'artère ophtalmique. En étudiant le champ visuel, on peut déterminer si c'est la compression du chiasma ou l'ischémie qui est cause de cette atrophie. Dans la syphilis, dans certaines formes d'hydrocéphalie, la stase papillaire peut être de nature inflammatoire. En terminant, l'auteur cite deux formes rares de stase papillaire, unilatérale ou pouvant longtemps rester telle. C'est la stase papillaire dans l'anévrysme de la carotide, c'est enfin la stase papillaire accompagnée de paralysie de la 6e paire que l'on peut observer après une intervention sur l'oreille.

V. — **Anophtalmie congénitale et voie optique,** par M. St. Bernheimer avec pl. III et IV, fig. 1-3 et I-XII, p. 99-105.

Dans l'anophtalmie vraie dans laquelle les éléments rétiniens, et tout particulièrement la couche des cellules ganglionnaires, ne sont pas différenciés, les fibres visuelles correspondant aux cellules ganglionnaires de la rétine manquent dans toute l'étendue de la voie optique. Les noyaux terminaux appartenant à ces fibres (corps genouillés, thalamus, tubercules quadrijumeaux) sont plus petits : il s'y termine moins de fibres que normalement et moins de fibres en sortent pour atteindre l'écorce. Naturellement, il n'existe nulle part de signes de dégénérescence ou d'atrophie. L'auteur a réuni des pièces anatomiques provenant de rats blancs, de lapins et d'un enfant.

Chez le rat blanc le nerf optique d'un côté manque complètement ; il manque toute union avec l'orbite où macroscopiquement on ne trouve rien qui ressemble à un globe oculaire. La portion croisée du chiasma est bien reconnaissable comme telle. Le tractus correspondant est extrêmement fin et se laisse poursuivre dans le corps genouillé externe et la couche optique, délicats, mais nettement développés. Le tractus droit ne conduit que des fibres croisées provenant du nerf optique gauche. La quantité de fibres homonymes est considérable et peut être estimée à 1/6 ou 1/5 des fibres croisées (souris, rat, lapin). Dans l'angle postérieur du chiasma on trouve des fibres commissurales de Gudden et de Meynert, plus minces et en plus petit nombre d'un côté. Du chiasma vers les noyaux terminaux le mélange des fibres croisées et homonymes devient de plus en plus intime. Les deux variétés de fibres atteignent la moelle et le *stratum zonale* du corps genouillé externe. Dans le corps genouillé droit entrent exclusivement des fibres homonymes. Plus la différence dans la quantité de fibres croisées et homonymes est faible, plus leur mélange est intime et uniforme ; il atteint son plus haut perfectionnement chez le singe et chez l'homme. La projection partielle de la rétine sur une partie circonscrite du lobe occipital est anatomiquement impossible.

VI. — **Contribution expérimentale à la connaissance de la contraction pupillaire à l'excitation lumineuse,** par E. HERTEL, avec une figure dans le texte, pp. 106-134.

Ayant été frappé par la contraction pupillaire à la lumière chez des lapins dont le nerf optique avait été sectionné, l'auteur fit une série d'expériences sur le lapin, le chat et l'homme avec la lumière du jour, l'éclairage au gaz et la lumière électrique. Les expériences avec la lumière du spectre furent faites sur le lapin et la grenouille.

I. *Expériences avec la lumière non décomposée. — Lapin.* — Après section du nerf optique, l'auteur n'a jamais obtenu de contraction pupillaire avec la lumière du jour, ni avec l'éclairage au gaz. Sous l'action de la lumière électrique la pupille se contracta lentement et progressivement au bout de 10-15 secondes. Pour éliminer l'action de la chaleur, l'auteur interposait entre l'œil de l'animal et la lumière électrique un bassin d'eau distillée, mais les résultats ne changèrent pas.

Chat. — Mêmes résultats. Avec la lumière électrique la pupille se contracte au bout de 8-10 secondes. Lorsque l'auteur interposait entre la source de lumière électrique et l'œil de l'animal un bassin d'eau distillée, la pupille restait rétrécie pendant les 10 minutes de l'expérience ; lorsque l'auteur supprimait le bassin, la pupille, rétrécie depuis 5 minutes, se dilatait rapidement. Les radiations caloriques produisent donc de la paresse musculaire.

Homme. — A la suite d'un traumatisme, amaurose complète OG., pas de réaction pupillaire. La pupille de l'OD. réagit normalement, mais en éclairant l'OG. on n'obtient pas de réaction consensuelle. L'auteur éclaira l'OG. et obtint une réaction lente et progressive, mais pas de réaction consensuelle du côté droit. En éclairant, à travers un diaphragme, l'ouverture pupillaire seule, pas de réaction ; réaction partielle, puis généralisée en éclairant l'iris. Cette même expérience réussit chez l'animal. L'auteur a fait d'autres expériences sur l'homme; elles furent surtout démonstratives dans un cas où il a pu suivre cliniquement la destruction de la voie optique.

II. *Expériences avec la lumière du spectre. — Lapin et grenouille.* — Pour obtenir des effets à peu près égaux avec les rayons ayant des longueurs d'onde différentes, les intensités de ces rayons doivent être choisies très différentes et en général d'autant plus hautes que la longueur d'onde d'un rayon est plus considérable. Le temps d'éclairage utile est plus long chez le lapin. Si l'on représente les résultats obtenus sous la forme de deux courbes, la courbe de la grenouille est plus basse que celle du lapin ; dans la partie ultra-violette du spectre les deux courbes sont rapprochées, à partir du violet elles s'écartent, mais celle du Lapin monte beaucoup plus vite ; l'écartement est le plus considérable dans le vert ; vers l'orangé et le rouge les courbes se rapprochent de nouveau. Chez les deux espèces animales le tissu irien est le plus impressionné par les rayons à faible longueur d'onde. Le tissu irien de la grenouille est plus facile-

ment impressionné par les rayons à onde longue que le tissu irien du lapin. Cette constatation est à rapprocher de ce fait que les fibres du sphincter irien des Amphibiens et des Poissons sont pigmentées, tandis que le sphincter du lapin et de tous les animaux à sang chaud (sauf le bœuf) ne contient pas de pigment. En résumé, il faut considérer le rétrécissement pupillaire à la lumière, après l'interruption des voies optiques, aussi bien chez les animaux à sang froid que chez les animaux à sang chaud, comme le résultat d'une action directe des rayons lumineux sur les sphincters de l'iris.

VII. — **Observations critiques sur le diagnostic histologique de l'inflammation sympathique de l'œil d'après Fuchs**, par S. Ruge, p. 135-149.

Dans ses deux articles, publiés dans les volumes LVIII et LXI des *Archiv. für Ophtalmologie* (V. ces *Annales*, t. 133, p. 226 et t. 134, p. 455) Fuchs arrive à des conclusions qui peuvent se résumer de la manière suivante : après une blessure perforante infectée de l'œil il peut se produire : 1° une inflammation purulente aiguë, l'endophtalmie septique ; 2° une inflammation sympathique qui peut être toujours sûrement caractérisée par l'étude histologique et nettement distinguée de la première forme ; 3° une inflammation mixte par infection simultanée par les phlogogènes des deux espèces 1° et 2°. En résumant les conclusions de son travail publié dans le volume LVII des *Archiv. für Ophtalm.* (V. ces *Annales*, t. 131, p. 392), l'auteur montre que les conclusions de Fuchs ne diffèrent pas essentiellement des siennes. En effet, après une blessure perforante infectée de l'œil il peut se produire : 1° une inflammation purulente aiguë ; 2° une inflammation chronique d'emblée fibrino-plastique qui comprend : *a*) l'inflammation purement fibrino-plastique, *b*) l'inflammation sympathique ; 3° une inflammation mixte par les phlogogènes des deux espèces 1° et 2°. L'auteur admet, parmi les agents de l'inflammation non suppurée, *une seule variété* pouvant produire l'ophtalmie sympathique.

Pour Fuchs la présence des cellules géantes, épithélioïdes et rondes est caractéristique de l'ophtalmie sympathique. Ces trois formes furent trouvées par Ruge dans l'inflammation fibrino-plastique. Les formes typiques peuvent être nettement caractérisées au microscope, mais il existe de nombreuses formes de passage. L'auteur n'admet pas que l'état de l'iris, du corps ciliaire, ni même de la choroïde soit caractéristique : l'infiltration plus prononcée au pôle postérieur de l'œil n'a rien de constant. Pour Fuchs, la limitante peut se laisser traverser par les lymphocytes, mais reste toujours intacte. Or, Ruge a vu cette limitante détruite par places, présentant des dépôts de tissu conjonctif et même de l'ossification. Contrairement à l'opinion de Fuchs, l'auteur affirme l'existence des exsudats plastiques abondants à la surface de l'iris et du corps ciliaire dans 25 0/0 des cas ; personne ne nie l'existence des synéchies postérieures, conséquence de ces exsudats. Dans l'état actuel de nos connaissances, le dia-

gnostic de l'ophtalmie sympathique est surtout clinique. La condition essentielle pour la production de l'ophtalmie sympathique c'est l'ouverture de la coque oculaire. On ne doit donc pas parler d'ophtalmie sympathique dans le sarcome de la choroïde : si le sarcome présente des phénomènes de nécrose, l'affection de l'autre œil n'est que la conséquence de l'état constitutionnel de tout l'organisme ; si la coque oculaire est intacte et qu'on veuille admettre l'origine endogène de l'ophtalmie sympathique, on prive cette affection du seul signe clinique caractéristique qui la distingue des uvéites chroniques d'origine obscure.

VIII. — **Nouvelle note sur la théorie de la rotation de l'ombre pupillaire dans l'astigmatisme**, par M. Weinhold, avec une figure dans le texte, pp. 150-154.

Cet article est une réponse aux critiques de Borschke (*Archiv. für Ophth.*, vol. LXIII, fasc. 2). L'auteur confirme ce qu'il avait dit dans les *Archiv. für Ophth.*, vol. LXII, fasc. 2 ; par suite de la différence de réfraction dans les axes principaux normaux, il se produit un grossissement différent dans ces axes : ainsi, un carré dont les côtés sont parallèles aux axes principaux doit apparaître comme un rectangle, et par suite, une diagonale ne paraît plus à 45°. Borschke n'a rien ajouté en disant que si l'on regardait à travers un verre cylindrique une ellipse (pupille regardée à travers une cornée astigmate), on verrait un cercle. Borschke admet, pour une cornée astigmate, *deux* points de rotation. En réalité, il y en a autant que cette cornée possède de méridiens à réfraction différente, c'est-à-dire un nombre infini. Pour s'en convaincre, on n'a qu'à regarder une cornée astigmate à travers un trou sténopéique.

IX. — **Théromorphie dans l'œil d'un enfant**, par R. Bergmeister. avec planches VIII, IX, figures 1 à 11 et une figure dans le texte, pp. 155-169.

Il s'agit d'une enfant, bien développée par ailleurs, admise à l'hôpital avec le diagnostic de kératomalacie bilatérale et morte à l'âge de 7 mois. L'auteur donne les résultats de l'examen histologique de l'œil gauche surtout.

Observation. — Destruction nécrotique de la cornée ; prolapsus irien. Du cristallin il ne reste plus que la capsule entourée de tissu de granulation. Légère névrite optique. Pas d'exsudats dans le corps vitré, peu dans la région ciliaire. *Pas de colobome de la choroïde*. La rétine présente des plis : 1° les uns au niveau du passage de la *pars optica* dans la *pars ciliaris*, 2° d'autres parcourent sagittalement la moitié inférieure du globe, 3° il en existe aussi autour de la papille, 4° on trouve enfin de petits plis épars dans le segment postérieur. L'auteur résume les résultats de l'examen histologique de la façon suivante : pénétration du mésoderne dans le globe à travers une lacune dans l'épithélium pigmentaire située au-dessous de la papille ; grand pli de la *pars optica* parcourant sagittalement la moitié

inférieure du globe ; plis de la *pars optica* avant son passage dans la *pars ciliaris*. Leur réunion avec le pli sagittal en une circonvolution située derrière le cristallin ; prolongements mésodermiques particuliers provenant de la *pars plana* du corps ciliaire ; plis de la rétine autour de la papille ; absence complète d'une macula ou fovea ; développement incomplet et sporadique des cônes et des bâtonnets ; développement imparfait des couches des grains, externes et internes, et de la couche des cellules ganglionnaires ; pénétration de vaisseaux du pli mésodermique dans les couches des grains ; existence des cellules épithéliales embryonnaires, imparfaitement différenciées, dans la couche des grains externes ; prolongements particuliers, en palissade, des cellules de l'épithélium ciliaire ; tendance de la *pars ciliaris* à la production des excroissances papillomateuses.

Dans l'œil droit, lésions analogues, moins prononcées et à topographie un peu différente. La capsule du cristallin est presque complètement appliquée aux procès ciliaires et se trouve reliée à ceux-ci par un tissu très délicat. Du sommet de certains procès des fibres nucléées se dirigent vers l'équateur du cristallin.

La structure particulière de ces yeux rappelle beaucoup celle de l'œil de poisson : pénétration du tissu mésodermique par une lacune dans l'épithélium pigmentaire au-dessous de la papille (processus *falciformis*) ; prolongements mésodermiques dans la région ciliaire se terminant vers l'équateur du cristallin par des renflements en forme de boutons, évagination de la *pars ciliaris* dans la moitié nasale du globe, portant un vaisseau dans son axe (campanule de Haller) ; absence de la région maculaire : vaisseaux dans les couches des grains. Mais contrairement à ce qui se passe chez les poissons, la rétine recouvre tous les prolongements mésodermiques.

X. — **Critique des observations de G. Levinsohn sur mon travail : sur les couches limitantes postérieures de l'iris,** par A. v. Szily, pp. 172-175.

Suite de la polémique entre les deux auteurs sur le même sujet. La membrane de Bruch est énucléée ; si l'on rencontre des noyaux sur ses bords pupillaire et ciliaire, ils appartiennent aux insertions du dilatateur. L'auteur rappelle que ses recherches sont d'accord avec celles de Forsmark, Grynfelt, Juler et Widmark.

XI. — **Sur un nouvel appareil pour déterminer la distance du milieu des verres pour lunettes de loin et de près,** par E. Hertel, avec 3 figures dans le texte, pp. 176-183.

L'auteur critique l'appareil de Dönitz difficile à manier en clinique. Le professeur Czapski a fait observer que si l'on fait un index dans le plan focal d'une loupe sur sa ligne d'entrecroisement avec un autre plan à axe déterminé, on sait que l'image de cet index projetée par la loupe se trouvera dans le plan d'axe choisi et à l'infini. L'œil de l'observateur peut occuper derrière la loupe une position quelconque, mais

toujours, en fixant l'image de l'index, sa ligne visuelle sera parallèle au plan de l'axe déterminé. Si ce plan est parallèle au plan médian d'un malade en expérience, l'œil qui fixe l'image de l'index est dirigé *tout droit*, c'est-à-dire à l'infini. A l'état normal, la ligne visuelle de l'autre œil court parallèlement à celle du premier. Ces considérations ont permis à l'auteur de construire son nouvel appareil.

Description de l'appareil. — Deux tubes, distants l'un de l'autre de 62 millimètres, sont réunis à un bout par une anse pour le nez du malade et à l'autre bout par un masque pour l'observateur. Deux index, un pour chaque tube, sont marqués sur ce masque. Au milieu des tubes sont disposées deux loupes de telle façon que la distance de chaque index de fixation soit exactement égale à leur distance focale. Les loupes sont choisies de façon que leur distance aux yeux du malade soit au moins à peu près égale à leur distance focale. Du côté du malade se trouvent deux échelles disposées l'une au-dessus de l'autre de manière à laisser entre elles une fente horizontale située à la hauteur des pupilles du malade. Le zéro des échelles se trouve au milieu de l'anse nasale. Les échelles inférieures sont divisées en demi-millimètres, mais pour la lecture chaque division correspond à 1 millimètre. La valeur lue indique directement la distance interpupillaire cherchée dans le regard au loin. Les échelles supérieures sont ainsi disposées qu'à une longueur des échelles = 50 millimètres ne correspondent pas 100 parties, comme dans les échelles inférieures, mais seulement 91 parties. Sur ces échelles supérieures on peut lire directement la distance interpupillaire dans le regard de près. Comme les deux échelles du tube gauche ont leur zéro situé à droite, on a placé dans ce tube un prisme à réflexion totale. A chacune de leurs extrémités les tubes sont ouvert à leur partie supérieure pour laisser passer la lumière. Une cloison horizontale sépare les index des ouvertures pratiquées dans le masque pour les yeux de l'observateur. Entre les lentilles et les yeux du malade il existe une coulisse pour permettre à chaque instant de fermer l'un des tubes et éviter à l'observateur la production des images stéréoscopiques. Cet appareil permet de tenir compte, pour la construction des lunettes, de l'asymétrie faciale du malade. Les mesures peuvent être prises à 1/4 ou 1/2 millimètre près. On trouve l'appareil à la maison Zeiss au prix de 65 marcs.

XII. — Prix de Graefe pour l'année 1906 institué par le professeur V. Welz, p. 184.

Ce prix est attribué au Dr A. Birch-Hirschfeld pour ses deux ouvrages institulés : *Action des rayons ultra-violets sur l'œil* (ces *Archives*, vol. LVIII, p. 469-563) et *Action des rayons de Rœntgen et du radium sur l'œil* (ces *Archives*, vol. LIX, p. 229-311). Signé E. Fuchs, Dimmer, Stölting, Uhthoff, Wagenmann.

Recueil d'Ophtalmologie

Analysé par M. E. VALUDE.

Janvier 1907.

I. — **Injections intra-orbitaires dans un cas d'ophtalmie sympathique**, par M. VALOIS, p. 1.

L'auteur rapporte un cas, où une menace d'ophtalmie sympathique persistant après l'énucléation, celle-ci fut enrayée par une injection d'une solution de cyanure de mercure à 1 0/0 dans l'orbite énucléé. On répéta l'injection 3 fois à quelques jours d'intervalle à raison de 2 à 10 gouttes de la solution. J'ai obtenu un résultat analogue avec une injection de sublimé à 1/5000e.

II. — **Quelques manifestations oculaires de l'hystérie**, par M. X. GALEZOWSKI, p. 3 (*à suivre*).

III. — **Vision entoptique des grains du vitré**, par M. FORTIN, p. 9.

M. Fortin conseille pour examiner le spectre perlé du vitré de regarder une plage très lumineuse à travers un carton percé de trous d'épingle.

Février 1907.

Quelques manifestations oculaires de l'hystérie, par M. X. GALEZOWSKI, p. 56.

Dans ce mémoire qui est le dernier de la liste si nombreuse des travaux de son auteur et qui se publiait au moment même de la mort de Galezowski, il conclut que les troubles visuels hystériques sont généralement monoculaires et correspondants au côté de l'hémi-anesthésie ; qu'il existe parfois un myosis hystérique monoculaire par contracture des fibres de l'iris ; que l'acuité visuelle est souvent plus diminuée dans un œil que dans l'autre.

Mars 1907.

I. — **Nouvelle échelle optométrique décimale universelle**, par M. ARMAIGNAC, p. 147.

II. — **Amblyopie double avec périnévrite optique**, par M. RAIMONDI, p. 168.

Il s'agit d'un cas de névrite rétro-bulbaire avec scotome central, consécutif à l'absorption des tablettes de glande thyroïde ; la suppression du médicament a été suivie d'une guérison complète, et l'acuité visuelle était réduite à 1/10.

Avril 1907.

Des conditions de l'aptitude au travail après les traumatismes oculaires, par M. DE MIGAS, p. 243 (*A suivre*).

Mai 1907.

I. — **Névrites optiques périphériques ; essai d'un traitement chirurgical**, par M. Kœnig, p. 273.

M. Kœnig rappelle d'abord les principaux caractères de la névrite rétro-bulbaire infectieuse, ordinairement unilatérale et dont le type a été jadis si bien établi par Parinaud. On sait qu'elle a été attribuée au rhumatisme, à cause de l'action occasionnelle du froid qui paraît indéniable dans certains cas ; il faut ajouter à cette cause certaine les états rhumatoïdes dus à des infections d'origine diverse, et dont le point de départ peut être le sinus ethmoïdal, sphénoïdal ou les fosses nasales. Nous ne reviendrons pas sur la symptomatologie bien connue de cette affection, encore que les cas en soient peu communs.

Kœnig propose, en pareil cas, de pratiquer sur l'œil atteint une sclérotomie ordinaire, soit du type de Wecker, soit d'après la pratique de Galezoswki en ponctionnant la sclérotique à 3 millimètres environ du limbe et aux deux extrémités des deux diamètres principaux.

Le but de l'auteur est d'exercer une action dérivatrice sur la circulation postérieure de l'œil en agissant sur les voies antérieures de la circulation oculaire ; la diminution de pression de l'œil serait le principal facteur de cette action à distance. C'est une déplétion sanguine antérieure destinée à dégager le trop-plein de la circulation postérieure.

A l'appui de sa manière de voir, Kœnig publie 7 observations. Il ne faut pas oublier toutefois que la névrite rétro-bulbaire rhumatismale ou infectieuse guérit d'ordinaire seule, complètement.

II. — **Des conditions de l'aptitude au travail après les traumatismes oculaires**, par M. de Micas, p. 294.

Ce travail comporte un certain nombre de tableaux et de statistiques concernant l'aptitude au travail, dans des conditions diverses : suivant qu'un œil est sain et l'autre intéressé, par exemple, ou que les deux sont intéressés à des degrés variables etc..... Il est à consulter le cas échéant.

Juin 1907.

I. — **Traitement de l'exophtalmie pulsatile par la méthode de Lancereaux-Paulesco**, par M. Beauvois, p. 337.

On sait que le traitement de choix de l'exophtalmie pulsatile est la ligature de la carotide ; la méthode des injections de sérum gélatiné arrivera-t-elle à la remplacer ? M. Beauvois le pense et il donne ici la technique de la méthode de Lancereaux-Paulesco, en invitant les ophtalmologistes à l'essayer dans les cas d'anévrysme. L'injection de sérum gélatiné ne doit pas se faire *in situ*, elle peut être dangereuse. Solution à injecter :

Gélatine blanche . . . . 4 à 5 grammes.
Solution physiologique de NaCl (à 7 0/00) 200 centimètres cubes.

dans un ballon scellé, stérilisé.

Pour l'injection,on commence par liquéfier la gélatine au bain-marie à 37°, puis on l'injecte dans le *tissu cellulaire de la fesse* au moyen d'une seringue ou d'un injecteur spécial bien stérilisé.

Cette injection sera répétée tous les six à huit jours jusqu'à oblitération de la poche.Le repos au lit doit être observé pendant la durée des injections. Il se montre parfois à la suite de l'injection un peu de fièvre qui sera combattue par de la quinine.

L'auteur cite deux observations, dont une personnelle, favorables à cette méthode de traitement.

II. — **Formule du champ visuel**, par M. Lopez, p. 354.

III. — **L'œil et la fièvre des foins**, par M. Vigier, p. 560.

L'auteur rappelle les caractères si particuliers de la conjonctivite de *hay fover* qui s'accompagne d'une cuisson parfois intolérable. Le réflexe de l'éternuement dans la fièvre des foins est dû à deux causes : 1° l'excitation de la conjonctive par le contact des paupières ; 2° par l'impression brusque de la lumière sur la rétine.

IV. — REVUE DES LIVRES

The muscles of the eye. par Lucien Howe, M. A., M. D. professor of ophtalmology, university of Buffalo. In two volumes. Volume I. *Anatomy and physiology*. Putnam's Sons, New York and London, 1907.

Tout le monde sait le brillant essor qu'a pris, depuis un quart de siècle, l'étude des anomalies musculaires dans les Etats-Unis de l'Amérique du Nord. Nombreux sont les instruments et les appareils servant à l'observation des mouvements oculaires imaginés pendant cette période par des Américains, nombreux les travaux auxquels ils ont donné lieu.

Lucien Howe réunit aujourd'hui dans un traité d'ensemble les résultats acquis, anciens et récents, plaçant les tentatives à côté des faits établis, s'efforçant partout de distinguer des théories et des hypothèses, les données de l'expérience et de l'observation.

L'anatomie de l'orbite et des muscles extérieurs est traitée avec un soin tout à fait particulier. L'auteur y apporte le fruit de nombreuses dissections personnelles, représentées par des photographies sans retouche. Tout oculiste et tout physiologiste lira ce chapitre avec plaisir et profit. L'auteur y tient compte de tous les travaux qui ont fait faire un progrès à ce sujet si complexe La synthèse qu'il nous en donne me fournit l'occasion d'une remarque de caractère général.

On considère l'abandon du latin, en tant que langue scientifique internationale, en faveur des différentes langues nationales comme un des progrès marquants des temps modernes. La critique impartiale de

ce qui s'est passé depuis, en anatomie par exemple, nous oblige à porter un jugement moins enthousiaste. L'étude attentive de l'anatomie de l'orbite montre à l'évidence qu'il existe actuellement une anatomie française, une anatomie allemande et une anatomie anglaise de cette région. Les trois représentations sont loin d'être identiques. La trifurcation remonte à Tenon, premier auteur qui ait écrit une œuvre fondamentale sur ce sujet en langue nationale. Il est facile d'en apercevoir le mécanisme psychologique : à partir du moment où une même chose est désignée en trois langues par trois termes différents, il se forme auprès de chaque nation une conception différente persistante. Il est par contre impossible d'associer pendant un temps appréciable à un terme identique et commun (latin) des conceptions divergentes et l'accord se fera par l'observation et l'expérimentation, c'est-à-dire conforme à la réalité. La terminologie nationale non seulement n'incite pas à l'unification de la représentation mais elle rend tout accord, impossible. Il est en effet irréalisable, pour peu que le sujet soit compliqué, de le représenter d'une façon identique en deux langues différentes et les divergences une fois créées ont une tendance manifeste à s'accroître. Les ailerons ligamenteux de Motais et l'adminiculum tendinis de Merkel désignent le même organe. Les conceptions des deux auteurs sont divergentes et le resteront à cause de l'incongruité (dans le sens étymologique du mot), des différentes langues nationales.

L'esperanto va-t-il nous tirer de cette impasse ? C'est d'autant plus à désirer que la même chose arrive en physique, d'après ce que me disent des physiciens distingués, avec cette aggravation que certaines langues nationales se sont tellement éloignées de la langue courante qu'elles ne sont accessibles qu'aux seuls initiés.

Mais revenons au beau livre de M. Howe. L'action de différentes doses d'atropine y est exposée par des tracés simples et instructifs. Comme de juste la question des hétérophories y occupe une large place. Les mouvements associés en général, et la torsion associée à la convergence sont exposées avec soin et clarté. Il est rare que le lecteur soit satisfait d'un livre qui traite un sujet qui a été l'objet de ses recherches personnelles. Tel a été pourtant mon cas pour le livre de M. Howe.

Avant de quitter sa lecture attrayante il convient de dire un mot de l'enregistrement, ou mieux dit de la chromophotographie des mouvements oculaires. C'est la première fois qu'un traité d'ensemble nous donne des tracés de ce genre. Bien mieux que des conceptions géométriques aprioristiques telles que la loi de Listing, des constatations de ce genre, images de la réalité, jetteront de vives lumières sur la physiologie des mouvements oculaires et leurs anomalies, à peine entrevues jusqu'ici. L'appareil qui sert à l'enregistrement photographique des mouvements oculaires, l'ophtalmocinétographe, a été décrit dans le temps dans ces *Annales* (V. t. CXXXIV, p. 57). Le livre de M. Howe nous montre que l'appareil primitif, quelque peu encombrant, a fait place à un appareil portatif très simple.

Tout semble indiquer que les temps sont proches et que bientôt des conceptions rationnelles remplaceront les théories classiques ayant cours dans ces matières. Le livre que nous analysons y aura certainement contribué pour une large part. SULZER.

Manuel des maladies des yeux, par Ch. H. MAY (W. M. Wood et Cie, New-York, 1907).

La première édition du manuel de May a paru en 1900 et voici la 5e édition américaine en sept ans, sans compter un grand nombre de traductions. Nous avons signalé en son temps la traduction allemande par Oppenheimer. Les figures de cette édition en étaient déjà très nombreuses, mais d'une exécution grossière et souvent peu démonstrative. Cette critique ne saurait plus être faite aux figures et planches de l'édition actuelle. Le texte est remarquable par son extrême concision, mais le plan de l'ouvrage ne s'écarte pas des données classiques. V. M.

Les opérations oculaires, par W. CZERMAK, 2e édition augmentée publiée par A. Elschnig, 1er volume, 1re partie (Urban et Schwarzenberg, éditeurs, Berlin-Vienne, 1907).

Le successeur de Czermak à Prague, le professeur A. Elschnig, publie une nouvelle édition de cet excellent traité de chirurgie oculaire dont la première édition avait été rapidement épuisée. Le volume paru ne comprend que les généralités et la chirurgie palpébrale. Ce traité est trop connu pour que nous en donnions l'analyse. Elschnig a fait dans le texte un certain nombre d'additions utiles et nous regretterons seulement qu'il n'ait pas multiplié les figures ; certains chapitres y auraient gagné en netteté. V. M.

La photographie du fond de l'œil, par F. DIMMER. 1 vol. avec 53 figures dans le texte et 15 planches (Bergmann, éditeur, 1907).

Le professeur Dimmer de Graz s'est fait une spécialité de l'étude de la photographie du fond de l'œil et ses premières recherches sur ce sujet remontent à 1897. Les congressistes de Lucerne ont pu se rendre compte *de visu* des difficultés qu'il fallait vaincre pour obtenir quelques résultats et ils ont admiré la patience et la persévérance de notre confrère. L'appareil compliqué, nécessaire à l'obtention des photographies de la rétine a peut-être déçu nombre de ceux qui espéraient substituer à l'examen ophtalmoscopique subjectif le procédé objectif de la photographie.

On trouvera, dans ce volume, l'histoire de ces recherches et l'exposé théorique et pratique de la photographie du fond de l'œil. Dirons-nous avec Dimmer que la solution du problème est trouvée ? Au risque de froisser sa susceptibilité d'inventeur, il me semble que c'est aller trop loin que de proclamer l'affirmative. Certes on reconnaît sur les clichés et sur les planches de son volume, l'image de la papille, des vaisseaux et de la macula, mais à quelques exceptions près il faut beaucoup de bonne volonté pour déceler les lésions ou les anomalies ; la

plupart des images sont floues, il semble que la mise au point constitue encore une des plus grandes difficultés. Nul doute que des perfectionnements nouveaux, tant dans l'appareil lui-même que dans les procédés photographiques, donneront à la photographie du fond de l'œil une valeur qu'elle n'a pas encore. Les recherches de Dimmer y auront contribué pour une large part. V. M.

Lettres de A. von Graefe à son ami A. Waldau, par R. Greeff (Bergmann, éditeur, Wiesbaden, 1907).

Ces lettres ont toutes été adressées à l'ophtalmologiste berlinois Waldau, mort en 1895, et qui resta jusqu'à la mort de de Graefe son ami intime. Leur publication atteste la persistance du culte que nos confrères d'outre-Rhin ont institué à la mémoire de leur chef d'école. Il met bien en relief le sentimentalisme de cet esprit. Nous y avons glané ces quelques passages dont la traduction intéressera peut-être nos lecteurs.

Dans une lettre de Paris, datée de mai 1850, de Graefe expose à son ami l'emploi de ses journées. La matinée de 6 h. 1/2 à midi est occupée à des lectures et à des travaux de microscopie. « A midi.... je me rends aux cliniques ophtalmologiques. Sichel ne fait plus ses cliniques que deux jours par semaine; comme il est indiciblement ennuyeux, j'examine d'abord les malades et je lis dans l'encognure de la fenêtre pendant qu'il fait sa leçon ; [j'y vais] uniquement pour chercher des préparations et pour remplir mes tubes. Desmarres est aussi très négligent et s'en va toujours au beau milieu vers la clientèle. Cela m'est d'ailleurs très agréable parce qu'alors je ne suis pas gêné. Les opérations ne manquent pas ; récemment j'ai eu de la déveine, mais sans conséquence fâcheuse. Dans une paracentèse de la chambre antérieure, un spectateur se rapprocha de ma chaise et je blessai l'iris profondément, ce qui eut pour conséquence une hémorragie qui remplit le chambre antérieure jusqu'au bord inférieur de l'iris. Une antiphlogose locale énergique prévint toute inflammation et en examinant le malade le lendemain, le sang était déjà entièrement résorbé... En dehors des cliniques, je ne fréquente que la Société biologique et les cours du physicien Pouillet sur l'optique, qui ont lieu deux fois par semaine à la Sorbonne ; ce professeur unît à une démonstration claire jusqu'à la transparence, l'exécution d'une série des expériences les plus importantes .... En ce qui concerne les hôpitaux, je ne vais qu'exceptionnellement à la clinique à nouveau ouverte de Ricord pour m'y divertir, parfois à la clinique dermatologique de Cazenave très compréhensible mais peu élevée, ou à Saint-Lazare où j'assiste Desmarres pour quelques opérations. »

En juin 1850 nous trouvons dans une autre lettre : « Le départ de Paris ne me sera pas très facile, car au point de vue scientifique j'y avais trouvé une existence exquise, libre et féconde. Enfin il en sera peut-être un jour de même dans mon pays..... »

De passage en 1855 à Paris, il écrit à son ami : « Me voici de nouveau

dans la grande ville qui, en dehors de ses attraits véritables, lève en moi une telle armée de souvenirs vivants, que je lui souhaite la bienvenue... Douce vie d'étudiant que nous avons menée ici ! Que ne puis-je d'une secousse brusque de la tête me débarrasser de mon masque gênant de docteur et courir le monde comme étudiant. L'étude est et reste la plus noble activité de l'esprit ; l'enseignement n'est qu'un devoir, un mal nécessaire qui ne nous impressionne pas plus que la lumière n'impressionne le miroir qui la réfléchit. » V. M.

Les corps étrangers magnétiques intraoculaires et leur extraction, par R. Béal, 1 vol. de 128 pages avec 32 figures (Steinheil, éditeur, Paris, 1908).

Le petit volume que publie M. R. Béal sur les corps étrangers magnétiques intra-oculaires comble une lacune de notre littérature ophtalmologique et sera sûrement très apprécié de tous nos confrères. La question de l'extraction des corps étrangers magnétiques est envisagée, il est vrai, dans un certain nombre de manuels ou de traités, mais les indications fournies sont le plus souvent plus théoriques que pratiques ; si quelque ophtalmologiste désirait approfondir la technique opératoire des gros électro-aimants ou faire un choix dans les différents appareils réalisés,il était obligé de recourir à la littérature étrangère et forcé de parcourir un grand nombre de publications.M.Béal a traité le sujet à un point de vue technique et pratique et les conseils qu'il donne sont basés sur les nombreuses extractions auxquelles il a assisté ou qu'il a pratiquées lui-même dans le service ophtalmologique de Lariboisière. Après un chapitre consacré au diagnostic, où l'on trouvera la description des différents appareils (magnétomètres, sidéroscopes, sidérophone), les procédés de radiographie destinés à la localisation des corps étrangers, M. Béal envisage la technique de l'extraction proprement dite et décrit les différents modèles de gros électro-aimants. Cette description est accompagnée de nombreuses figures. Un chapitre de pronostic et un index bibliographique étendu terminent l'ouvrage. V. M.

Graefe-Sæmisch Handbuch der Gesamten Augenheilkunde, 2e édition. Engelmann, édit. Leipzig.

Les derniers fascicules parus de l'Encyclopédie allemande d'Ophtalmologie renferment :

1° L'anatomie microscopique de la cornée du professeur Hans Virchow, excellente monographie très détaillée, avec étude anatomique de différents types d'animaux.

2° Les rapports entre les maladies générales et celles de l'œil, traités par Grœnouw et Uhthoff et qui ont trait dans ces fascicules : aux symptômes oculaires dans les affections de la moelle et du bulbe et enfin au retentissement des maladies corticales du cerveau et des méninges sur l'appareil de la vision. Ce dernier fascicule, très important,contient la méningite cérébro-spinale, la méningite chronique et

la méningite aiguë simple et tuberculeuse. La thrombose septique des sinus est longuement décrite dans un chapitre spécial.

3° Le professeur Hirschberg continue son étude de l'histoire de l'ophtalmologie. Dans le présent fascicule, il traite des oculistes d'Europe au Moyen-Age.

4° Bielschowsky étudie dans un fascicule nouveau les troubles de la motilité des yeux, envisagés d'après les données récentes de la science. Les mouvements d'association, et leurs centres, le rôle des muscles antagonistes, la diplopie paralytique, le diagnostic enfin des déviations oculaires et du strabisme sont envisagés avec de grands détails.

5° Birch-Hirschfeld à qui est attribué le chapitre des maladies de l'orbite commence par exposer longuement les caractères de l'exophtalmie et les moyens de la mesurer et d'en diagnostiquer la cause. Il étudie ensuite l'exophtalmie intermittente et l'enophtalmie traumatique.

6° Le professeur Hering continue dans le fascicule 115 son étude si complète du sens lumineux. Le chapitre actuel renferme une description du contraste simultané avec des faits nouveaux et intéressants.

V.

L'anatomie pathologique de l'œil, par R. Greeff, in *Lehrbuch der speciellen pathologische Anatomie* du Dr Orth., 11e et 12e livraisons de 200 pages. Aug. Hirschwald, éditeur, Berlin, 1906.

Nous avons signalé, il y a quelques années, les deux premiers volumes de cet important chapitre d'anatomie pathologique oculaire écrit par Greeff pour le Traité de Orth. Les deux livraisons parues depuis lors les complètent et terminent la publication. Elles contiennent l'étude des lésions du cristallin, du corps vitré, des paupières et des voies lacrymales. De nombreuses figures dont quelques-unes en couleur, illustrent le texte et contribuent à la clarté de l'exposé. Greeff nous donne dans ces 689 pages des notions très complètes et très précises. Il a soin de décrire pour chaque affection cliniquement différenciée, les lésions macro-et microscopiques observées et je ne connais pas actuellement de traité d'anatomie pathologique oculaire pouvant lui être préféré.

V. M.

V. — NOUVELLES

Le Dr Roemer, premier assistant à la clinique ophtalmologique de Wurzbourg, est nommé directeur de la clinique ophtalmologique de l'Université de Greifswald, en remplacement du professeur Heine qui prend la direction de la clinique universitaire de Kiel.

Le Dr Cirincione a été nommé professeur ordinaire d'ophtalmologie à l'Université de Palerme.

ANNALES D'OCULISTIQUE

Tome CXXXVIII. — 5e Livraison.

NOVEMBRE 1907

I. — TRAVAUX ORIGINAUX

LES PARALYSIES OCULAIRES ET LES TROUBLES PUPILLAIRES DANS LES AFFECTIONS DE L'OREILLE, DES SINUS ET DES DENTS, ET AU COURS DES AFFECTIONS BRONCHO-PULMONAIRES ET CARDIO-AORTIQUES (1)

par le Dr **Ch. Sauvineau.**

I.— AFFECTIONS DE L'OREILLE, DES SINUS, DES DENTS.

a. *Affections de l'oreille.* — Les affections de l'oreille, particulièrement de l'oreille moyenne, ont été depuis longtemps signalées comme pouvant donner naissance à des paralysies oculaires.

Dans la plupart des cas, il s'agit d'une paralysie du moteur oculaire externe du côté correspondant à l'otite, développée isolément ou bien au milieu de symptômes méningitiques, céphalalgies, vomissements, etc. La 3e paire peut aussi être intéressée. La paralysie du grand oblique a été signalée (Schwartze, de Lapersonne).

Lorsqu'on examine les rapports anatomo-physiologiques existant entre l'organe de l'ouïe et celui de la vision, on s'explique aisément le retentissement pathologique de l'oreille sur l'appareil oculaire, mais la difficulté apparaît lorsqu'on veut interpréter les symptômes observés et établir la pathogénie des paralysies oculaires d'origine otique.

Elles furent d'abord considérées, assez vaguement comme des troubles réflexes (Urbantschitsch). Puis à la faveur des

(1) Extrait de l'*Encyclopédie française d'ophalmologie*, tome VII, sous presse.

théories microbiennes, on les attribua à des névrites infectieuses dues aux toxines engendrées par l'infection otique (Berger). Mais on a observé de nombreux cas dans lesquels la paralysie doit, suivant toute vraisemblance, son apparition à la propagation d'une lésion infectieuse directement propagée (Gradenigo, Terson, etc.).

Bien entendu, nous mettons à part les cas graves de suppuration otique donnant naissance à de graves complications cérébrales (abcès du cerveau, méningites, thrombo-phlébite intracranienne) dans lesquels l'origine infectieuse n'est pas discutable, et que nous avons étudiés à propos des abcès du cerveau.

Dans ces cas, la paralysie oculomotrice n'est qu'un épiphénomène d'importance secondaire.

Gradenigo a, l'un des premiers, établi la relation existant entre la paralysie de la 6e paire et l'otite moyenne aiguë, par l'intermédiaire d'une méningite localisée de la base. Forselles, recherchant les observations de ce genre déjà publiées, en trouve vingt dans lesquelles le plus souvent la cause de la paralysie fut attribuée à une méningite après une otite aiguë ; trois fois seulement il s'agissait d'une otite chronique. Jacques a observé deux fois la paralysie du moteur oculaire externe au cours de l'otite aiguë chez des enfants. L'un d'eux présenta des accidents méningitiques aigus rapidement mortels. La paralysie de l'abducteur avait été précédée d'une parésie du releveur de la paupière. L'otite suivait son cours vers la guérison, quand éclatèrent des phénomènes méningés accompagnés d'un flux de liquide céphalo-rachidien par l'oreille.

Mais la paralysie de la 6e paire, apparaissant au cours d'une otite, n'est pas forcément un signe précurseur de ces graves complications. La guérison se produit assez souvent, sans que pour cela l'origine infectieuse cesse d'être admissible (Terson).

En dehors d'un foyer de méningite intéressant le nerf de la 6e paire dans son trajet basilaire, le nerf moteur oculaire externe peut encore être intéressé directement par une nécrose de la pointe du rocher à laquelle il adhère intimement. La propagation de l'infection à la 6e paire par une anastomose nerveuse paraît peu probable. Mais il est possible que les ac-

colements des filets sympathiques qui accompagnent la carotide, la 6e paire, et tous les vaisseaux qui nourrissent le nerf, la paroi vasculaire et la caisse du tympan, puissent aider, de même que les plexus veineux et lymphatiques communicants, à la propagation de l'infection de la caisse du tympan à la 6e paire, en suivant le canal carotidien (Terson).

Dans nombre de cas, en effet, la paroi du canal carotidien est papyracée, mince, transparente ; elle présente des déhiscences spontanées, des pertes de substance et des solutions de continuité qui mettent directement en contact la paroi du canal et la muqueuse de la caisse du tympan.

Ces rapports spéciaux de l'otite et de la 6e paire par le canal carotidien expliqueraient la fréquence des paralysies de ce nerf au cours des affections de l'oreille moyenne.

Les paralysies oculaires au cours des otites peuvent s'accompagner d'autres phénomènes oculaires. On a signalé notamment la névrite optique.

Cette théorie de l'origine infectieuse des paralysies oculaires d'origine otique mérite d'être prise en considération, mais en l'absence de preuves anatomiques, elle ne saurait être admise sans discussion, et il est des cas nombreux où la possibilité d'une lésion basilaire paraît bien peu admissible.

Nous avons observé un cas de ce genre avec Furet :

Un enfant de quatorze ans, atteint depuis longtemps de suppuration de l'oreille droite, est pris brusquement de vives douleurs d'oreille et d'un gonflement inflammatoire de la région mastoïdienne. Furet pratique la trépanation de l'apophyse avec curettage des cellules mastoïdiennes, du conduit osseux, et de la coupole de la caisse.

Trois jours après, céphalalgie frontale, vomissements qui durent deux ou trois jours, puis recommencent au bout de quarante-huit heures. Le neuvième jour, apparition de la diplopie, qui persiste, alors que les douleurs et les vomissements disparaissent au contraire.

J'examine l'enfant trois semaines après le début des accidents. Il existe à l'œil gauche une impotence fonctionnelle très nette ; l'abduction est limitée, et ce mouvement s'accompagne de secousses nystagmiformes. Tous les autres mouvements sont normaux. Il existe une diplopie homonyme caractéristique. Le diagnostic de paralysie de la 6e paire gauche s'impose.

Tout le reste de l'appareil oculaire est normal, anatomiquement et fonctionnellement.

Quinze jours après, la diplopie diminue d'intensité et disparaît complètement en quelques jours. Etat général excellent.

La production de semblables paralysies s'explique à merveille, en dehors des complications infectieuses basilaires, par un réflexe partant de l'oreille et agissant sur les noyaux des nerfs oculaires, par l'intermédiaire du noyau de Deiters. P. Bonnier a publié sur cette question une série de remarquables travaux. Dès 1893, il signalait l'intérêt clinique et physio-pathologique des connexions labyrintho-oculomotrices, et donnait comme symptômes labyrinthiques les troubles oculomoteurs irradiés (strabisme, diplopie, myosis), observés par Duret, Bochefontaine, Deleau, Tillaux, Gervais, Gellé, Verdos ; le nystagmus observé par Schwabach, dans une otite avec gonflement mastoïdien dont l'attouchement provoquait les troubles oculo-moteurs ; par Pfluger enlevant un polype, etc.

La même année, il rapportait l'observation d'un malade qui eut à plusieurs reprises, après des injections fortes qu'il se fit faire dans l'oreille droite pour chasser un bouchon de cérumen, des troubles d'accommodation de l'œil correspondant, le droit, et devint momentanément presbyope de cet œil pendant plusieurs heures. Tout disparut avec le cérumen.

Avec un grand sens clinique, Bonnier, dès 1895, signalait la paralysie de la 6e paire du côté malade comme le phénomène oculaire de beaucoup le plus fréquent.

Le syndrome qu'on appelle aujourd'hui syndrome de Gradenigo, formé de l'association d'une otite moyenne purulente aiguë, d'une céphalalgie violente et d'une paralysie isolée de l'abducteur du côté correspondant à l'oreille malade, n'est en somme qu'un cas particulier du syndrome décrit par Bonnier. Quant à la production constante de ce syndrome par une lésion méningée, comme le veut Gradenigo, souvent sans aucune vraisemblance, elle est vivement combattue (Bonnier, Géronzi, Lannois). La méningite, en effet, d'après les observations publiées jusqu'à ce jour, semble ne devoir être qu'exceptionnellement la cause capable de composer ce complexus symptomatique ; il suffit de pousser l'analyse clinique un peu plus qu'on ne le fait souvent pour pénétrer dans le domaine des centres bulbaires, topographiquement, vasculairement, physiologiquement et histologiquement associés aux centres labyrin-

thiques, et pour voir apparaître une physionomie clinique et anatomo-pathologique autrement significative que l'évocation d'une méningite, qui n'explique nullement les phénomènes si nettement réflexes que l'oculomotricité de la 3e paire et de la 6e associe, si fréquemment, aux moindres irritations labyrinthiques, tant périphériques que centrales (1).

Laurens admet pour un certain nombre de cas que la voie centrifuge du réflexe passe par le trijumeau. Mais l'hypothèse la plus vraisemblable est celle de Bonnier, à laquelle se rallie Lannois, et d'après laquelle le centre d'association serait le noyau de Deiters, auquel aboutissent dans le bulbe les fibres du nerf vestibulaire, et duquel partent d'autres fibres le reliant directement au noyau de la 6e paire (Bechterew, Edinger, Bonnier).

Si les paralysies réflexes paraissent démontrées cliniquement et expérimentalement pour le moteur oculaire externe, la question est plus obscure pour les autres noyaux. De Lapersonne a pourtant observé une paralysie du grand oblique qu'il croit pouvoir attribuer à cette origine. Effectivement les communications sont nombreuses entre les noyaux bulbaires; Thomas a décrit des fibres allant du noyau de Deiters à la 3e paire du côté opposé. Une connexion analogue entre les noyaux vestibulaires et le noyau opposé de la 4e paire ne paraît nullement impossible.

Comme nous l'avons vu, non seulement les muscles moteurs de l'œil, mais aussi la musculature intrinsèque peut présen-

(1) Il est intéressant de rapprocher des paralysies d'origine otique les paralysies oculaires signalées ces derniers temps à la suite de la rachicocaïnisation. Muhsam a réuni 6 observations de ce genre, consécutives à l'anesthésie rachidienne par la novocaïne ou la stovaïne : 5 fois la paralysie intéressait l'abducteur et une fois le pathétique. La paralysie survint tardivement, du troisième au dixième jour après l'injection rachidienne, tandis que les phénomènes d'intoxication générale (céphalées, vomissements) furent immédiats.

Tout récemment, Blanluet et Caron ont communiqué à la Société d'Ophtalmologie de Paris un nouveau cas de paralysie oculomotrice après rachicocaïnisation. Fait curieux, c'est encore dans ce cas la 6e paire qui est intéressée. Il y a lieu de se demander si ces paralysies de la 6e paire sont réellement dues à une intoxication,ce qui n'explique guère que la 6e paire soit si constamment intéressée, tandis que ce fait s'explique au contraire fort bien, si l'on admet que l'injection intra-rachidienne peut déterminer du côté de l'oreille interne, des troubles vestibulaires et labyrinthiques, et à leur suite une paralysie de la 6e paire correspondante par l'intermédiaire du noyau de Deiters, suivant la théorie de Bonnier. Cette question mérite d'être étudiée.

ter des paralysies réflexes à la suite d'une lésion de l'oreille.

On a signalé des paralysies accommodatives, de la mydriase, du myosis. Il ne paraît même pas nécessaire, pour les déterminer, qu'il se produise un retentissement grave sur l'oreille interne et le système ampullaire, ainsi que cela se passe quand se produisent les vertiges, les douleurs violentes, le bourdonnement, la surdité. Il suffit parfois d'une faible irritation, et le point de départ peut être l'oreille externe. Sabrazès a publié un cas de mydriase unilatérale, produite par la présence dans le conduit auditif externe d'un fragment d'épi de graminées. Il s'agissait d'une mydriase spasmodique, très manifeste, avec persistance des réflexes pupillaires simplement affaiblis, qui disparut complètement presque aussitôt après l'extraction du corps étranger. Un cas analogue a été publié par Bandelier (bouchon de cérumen autour d'une perle de verre).

Origine réflexe, complication d'ordre infectieux, telles sont, on le voit, les deux grandes classes dans lesquelles se rangent les paralysies oculaires au cours des otites. Souvent, il sera bien difficile d'arriver avec précision au diagnostic étiologique, et pourtant celui-ci ne laisse pas de présenter un grand intérêt, car de sa détermination précise dépendra souvent l'indication d'opérer, ou non, dès l'apparition des premiers symptômes méningés. On pourrait utilement, dans les cas douteux, recourir à la ponction lombaire, excellent moyen pour juger dès le début de l'état des méninges.

b. *Affections des sinus.* — Les affections des sinus peuvent retentir sur la motilité oculaire, mais très fréquemment il ne s'agit que d'une gêne mécanique et non d'une paralysie.

Jocqs a rapporté le cas d'une femme qui se plaignait depuis quelque temps de névralgies circumorbitaires et de troubles de la vue. Elle avait une diplopie dans la partie supérieure du champ de regard, mais dont les caractères ne cadraient pas avec la paralysie d'un des muscles. La pression au niveau de la paroi supéro-externe de l'orbite était douloureuse. Luc, ayant diagnostiqué une sinusite frontale, en fit l'ouverture, et l'on trouva la paroi inférieure presque complètement détruite par l'ostéite, en sorte que le pus et les fongosités reposaient directement sur la portion supérieure de la capsule de Ténon et gênaient les mouvements d'élévation.

Bernheimer rapporte des faits analogues produisant l'apparence du ptosis, de la paralysie du grand oblique, et de celle du droit supérieur, au cours des sinusites frontales. D'après lui, l'empyème de l'antre d'Highmore peut donner des phénomènes semblables du côté du droit inférieur et du petit oblique.

Moins encore appartiennent à notre sujet les cas où le globe projeté en avant est immobilisé par le phlegmon orbitaire, propagé du sinus voisin.

Mais on a signalé de véritables paralysies oculaires paraissant occasionnées par des sinusites.

Kuhnt parle, au cours de sinusites frontales, d'asthénopie et de parésie des droits internes. Fish a décrit récemment cinq cas où la parésie accommodatrice, avec intermittences et de degrés variables, aurait été en rapport avec une sinusite frontale. Bernheimer a observé un cas d'empyème du sinus frontal gauche avec paralysie isolée du grand oblique du même côté, sans qu'il ait apparu aucun signe d'inflammation du contenu orbitaire. Avec l'empyème du sinus coexistaient des polypes nasaux, dont l'ablation n'eut aucune influence ni sur l'affection sinusale, ni sur la paralysie du grand oblique. Au contraire, la trépanation et le curettage du sinus amenèrent la guérison de la paralysie, qui disparut en moins de quatre semaines.

Chez une autre malade, fillette de onze ans, le même auteur a observé une ophtalmoplégie incomplète bilatérale (ptosis, parésie des abducteurs, des droits internes et des droits supérieurs et mydriase gauche) en rapport avec une sinusite sphénoïdale consécutive à une rhinite chronique. Le traitement de la sinusite suppurée amena rapidement une amélioration des paralysies. Mais une laryngite intercurrente l'ayant fait suspendre pendant quelques jours, les phénomènes paralytiques reparurent de plus belle. De nouveau repris, le traitement de la sinusite amena l'amélioration des paralysies. Malheureusement l'enfant quitta l'hôpital avant d'être complètement guérie.

Bernheimer pense que ces paralysies, qui se produisent dans les sinusites sans aucune lésion orbitaire, sont d'origine toxique et doivent être rapprochées des paralysies qu'on observe dans les maladies infectieuses et les auto-intoxications. Cette opinion ne laisse pas que d'être assez vraisemblable tout au

moins pour certains cas, notamment pour les sinusites d'origine grippale.

Cependant il se pourrait que les nerfs moteurs fussent dans des cas semblables directement intéressés à la base du crâne. Panas a rapporté l'histoire d'un malade atteint de paralysie de la 6e paire avec paralysie du trijumeau, limitée à la branche ophtalmique. Cet homme, non syphilitique, présentait un ozène très accusé. Panas admit qu'il s'agissait d'un processus infectieux de la base, venu des fosses nasales par l'intermédiaire du sinus sphénoïdal, la minceur de la paroi osseuse permettant la lésion des nerfs atteints au point où ils sont le plus rapprochés, sur le côté de la selle turcique, vers le sommet du rocher, au voisinage du ganglion de Gasser.

Il faut rapprocher de cette observation le cas récemment publié par Richter, d'une femme atteinte de céphalées frontales et occipitales depuis un an et demi, chez laquelle apparut une paralysie du muscle droit externe. L'opération faite par le pharynx permit de constater une carie du sphénoïde. On retira un certain nombre de petits séquestres, dont l'un avait le volume d'un pois.

Enfin, il convient de signaler une complication, spéciale aux sinusites frontales, et fort gênante, la paralysie du grand oblique, par déchirure du muscle ou destruction de sa poulie de réflexion.

Cette destruction peut, à la rigueur, être produite par une lésion osseuse de la paroi inférieure du sinus ; en fait, elle a été rarement observée spontanément. Même après destruction de l'os, il est possible que le périoste et le tissu fibreux soutiennent encore le ligament trochléaire.

C'est surtout à la suite d'interventions chirurgicales que cette paralysie a été constatée, soit dans l'opération de Kuhnt, soit dans l'intervention par voie orbitaire. Il est positif que dans certains cas on est fatalement amené à détacher la poulie du grand oblique. Mais cette intervention ne produit pas nécessairement la paralysie. Vacher, Lermoyez, Laurens ont pu la pratiquer sans amener de diplopie. Dans un cas qui m'est personnel, où une ostéomyélite de la paroi interne avait entraîné un phlegmon orbitaire, l'intervention pratiquée par Sebileau détacha, nécessairement, la trochlée. Mais la diplo-

pie ne fut que transitoire, et le muscle reprit complètement ses fonctions.

Mais il n'est pas douteux cependant que cette paralysie puisse être définitive. Stanculeanu a rapporté deux observations de paralysie du grand oblique après la cure radicale de la sinusite frontale. Dans l'un et l'autre cas, c'était la méthode Luc-Kuhnt qui avait été suivie : on n'avait pas eu à toucher à la face orbitaire du sinus. La lésion de la poulie du grand oblique avait pu se faire soit au moment de la résection de la partie inférieure de la paroi antérieure, soit au moment du curettage du canal naso-frontal. Il est peu probable que le grand oblique soit lésé dans ce dernier temps, le canal étant situé très en arrière de la poulie du grand oblique.

En présence de cette complication, il ne faudra cependant pas, comme le conseille de Lapersonne, se hâter d'intervenir, puisque nous savons que la diplopie peut disparaître d'elle-même. Ce n'est pas avant cinq ou six mois, lorsque l'insuffisance du grand oblique sera définitive, qu'on devra essayer de la corriger par une opération.

c. *Affections dentaires.* — Les rapports entre les affections dentaires et certaines paralysies oculaires ont été signalés depuis longtemps. Dans la deuxième édition de son *Traité des maladies des yeux*, en 1858. Desmarres dit avoir observé plusieurs mydriases liées à la carie dentaire, et parle d'un malade qui recouvra la mobilité de sa pupille « tout aussitôt » après l'extraction de la dent cariée. L'observation de ce malade est curieuse. Il s'agissait d'un chasseur émérite, qui se plaignait de ne plus pouvoir tirer avec sa précision habituelle. Desmarres l'examina et reconnut qu'il était porteur à l'œil droit d'une mydriase peu marquée. Il paraît vraisemblable que son accommodation était également intéressée. Fait intéressant, et qui a été signalé depuis pour d'autres troubles réflexes à point de départ dentaire, la dent cariée dont l'ablation amena la suppression des troubles oculaires droits était la deuxième molaire du côté opposé.

Plus près de nous, Galezowski s'est montré partisan convaincu de l'importance du rôle des affections des dents dans l'étiologie de certaines affections oculaires, et il a fait publier dans le *Recueil d'ophtalmologie* par ses élèves Despagnet,

Mengin, Metras, un grand nombre d'observations de ce qu'il propose d'appeler affections oculo-dentaires. Quelques-unes sont intéressantes au point de vue que nous traitons ici. Ainsi, Mengin rapporte l'histoire d'un homme de trente-cinq ans, qui se plaignait de voir trouble depuis six semaines de l'œil droit. Il ne présentait aucune lésion oculaire ni aucune anomalie de réfraction. Mais la pupille droite était en mydriase, et l'accommodation en partie paralysée, puisque un verre convexe + 3 était nécessaire pour la lecture. L'origine dentaire fut admise par élimination, et l'avulsion de la racine de la deuxième petite molaire supérieure droite, atteinte de périostite chronique, fit disparaître l'affection oculaire presque instantanément. Quelques minutes après l'avulsion, le malade lisait facilement le n° 3 de l'échelle typographique, sans verres convexes. Revu trois jours après, on constatait que la mydriase avait totalement disparu.

Dans une autre observation analogue, Mengin donne des détails sur la mydriase : « la pupille, dit-il, se resserre sous l'influence d'une lumière vive sans toutefois atteindre le diamètre de l'autre. »

Despagnet (cité par Redard) a noté la mydriase coïncidant avec un scotome central.

Dans un mémoire sur ce sujet, Hermann Schmidt dit avoir, sur 92 malades souffrant des dents, observé 73 fois la perte de la faculté d'accommodation. Ce travail remontant à 1868, ce chiffre est sans doute discutable (erreurs de réfraction), mais enfin il paraît établi que les affections dentaires peuvent influencer la musculature intérieure de l'œil soit sous forme de paralysies, comme dans les observations précédentes, soit sous forme de spasmes (myosis, spasmes de l'accommodation) comme on le voit signalé dans plusieurs observations (Mengin, Metras, etc.).

Les muscles moteurs eux-mêmes, du moins ceux innervés par la 3e paire, ont été signalés comme intéressés dans quelques cas, soit par paralysie soit par contracture (Thèse de Courtaix). On a décrit notamment le ptosis (Hancock), le blépharo-spasme (Metras, Pietkiewicz), des contractures des droits supérieurs et externes (Terrier), du droit interne, etc. La paralysie faciale complète a également été signalée (James Salter).

Il est possible, comme l'a avancé Terrier, que les répercussions sur l'œil ne se manifestent que dans certains cas et chez certains sujets prédisposés, à tares névropathiques. Il ne s'agirait en somme que de manifestations hystériques. Néanmoins Parinaud, qui connaissait si bien l'hystérie, se garde d'être affirmatif sur ce point : « une mydriase monoculaire, avec abolition des réflexes, peut, dit-il, se montrer à la suite de traumatismes de la face ou d'irritation des branches du trijumeau. Je ne saurais dire si le terrain hystérique est nécessaire pour la production de ces mydriases réflexes. »

En effet, si l'hystérie peut être invoquée pour les spasmes et les contractures, on ne saurait la faire entrer en ligne de compte lorsqu'il s'agit de paralysies véritables, celles-ci, nous l'avons vu, n'étant pas occasionnées par l'hystérie. Par suite, il est désirable que la possibilité de l'origine dentaire de ces paralysies cesse d'être aussi oubliée qu'elle paraît l'être, à en juger par la pénurie d'observations actuelles sur ce sujet.

II. — Affections broncho-pulmonaires et cardio-aortiques.

1° *Inégalité pupillaire dans la tuberculose pulmonaire.* — Cette question est encore peu connue. Elle a cependant été signalée depuis un certain temps déjà, puisque dès 1872, Roque mentionnait l'existence de l'inégalité pupillaire dans les affections unilatérales des diverses régions du corps, en particulier dans les affections pulmonaires aiguës ou chroniques, dans l'engorgement des ganglions bronchiques, celui des ganglions cervicaux, etc.

Roque admettait que sous l'influence d'une lésion unilatérale d'une région quelconque du corps, il peut se produire une modification particulière du centre cilio-spinal du côté correspondant, modification que l'on peut considérer comme une sorte d'éréthisme fonctionnel. Les excitations provoquées dans un point quelconque réagissent dans ces conditions, en déterminant une contraction plus forte des fibres radiées de l'iris du côté correspondant au siège de la lésion.

Rampoldi, à partir de 1885, dans une série d'intéressantes publications, a nettement posé la question de la mydriase unilatérale, en rapport avec la tuberculose pulmonaire. Dans plusieurs des cas publiés par cet auteur, il existait une my-

driase, unilatérale, qui fut attribuée par lui à l'irritation du sympathique par un processus tuberculeux du sommet pulmonaire du côté correspondant. Dans un autre cas, une femme atteinte de caverne tuberculeuse à droite, présentait un myosis très prononcé du même côté. A l'autopsie, on constata que le ganglion inférieur du sympathique était compris dans l'épaisseur de la plèvre et l'examen histologique montra une infiltration leucocytaire très intense dans ce ganglion.

D'après Destrée (1894) on observerait l'inégalité pupillaire dans l'immense majorité des cas de tuberculose pulmonaire, la dilatation d'une pupille dépendant, d'après cet auteur, de l'irritation du plexus sympathique du hile pulmonaire, sous l'influence des ganglions bronchiques tuberculeux. L'anisocorie ainsi produite n'est pas permanente, et peut disparaître pour un temps plus ou moins long. L'examen quotidien du malade la montre nettement à certains moments ; à d'autres, elle diminue ou disparaît pour reparaître plus tard. L'existence de l'inégalité pupillaire, dans certaines conditions, constituerait donc un signe prémonitoire de la tuberculose pulmonaire.

Un peu plus tard, Amat, puis Bozzolo, sont revenus sur cette question, et considèrent la mydriase spasmodique unilatérale, exceptionnellement bilatérale, comme un symptôme initial de la tuberculose pulmonaire, déterminé par l'irritation du sympathique du côté malade.

En 1902, Souques observa les troubles oculo-pupillaires liés à la paralysie du sympathique (myosis, rétrécissement de la fente palpébrale, rétraction du globe oculaire) chez trois malades, n'offrant aucune des causes habituelles de ce syndrome, mais atteints tous les trois de tuberculose localisée au sommet du poumon. Pour lui, ces troubles sont le résultat de la destruction des filets irido-dilatateurs du sympathique : ces filets passent par les rami communicantes du premier nerf dorsal qui sont en rapport immédiat avec le cul-de-sac supérieur de la plèvre. La pachypleurite qui accompagne ordinairement la bacillose du sommet peut donc détruire ces rameaux et produire les phénomènes oculo-pupillaires mentionnés plus haut.

Dehérain dit avoir rencontré l'inégalité pupillaire 26 fois

sur 120 cas de tuberculose pulmonaire. La localisation au sommet n'est pas, pour cet auteur, indispensable. L'inégalité pupillaire peut présenter des rémissions, mais sa persistance habituelle est remarquable. La mydriase, d'après Dehérain, est causée vraisemblablement par la compression exercée sur le sympathique par un ganglion médiastinal enflammé, sans qu'il soit nécessaire que ce ganglion excitateur soit celui du dôme pleural incriminé par Souques.

Pernot, dans une remarquable thèse toute récente, inspirée par Souques,publie les examens qu'il a pratiqués sur de nombreux tuberculeux, aux diverses périodes. Il résulte de ses statistiques que les troubles pupillaires, assez rares à la première périole (1/17),sont plus fréquents au deuxième degré de l'affection (1/13), et s'observent plus fréquemment encore à la période cavitaire (1/7). Mais tandis que dans le 1er et le 2e degré de la tuberculose, c'est la mydriase qui s'observe, la pupille anormale étant du côté atteint ou le plus atteint, au 3e degré au contraire, c'est le myosis que l'on constate le plus souvent. Certains malades, chez lesquels on avait constaté de la mydriase pendant un premier séjour à l'hôpital, y revenaient présentant la pupille en myosis, les lésions pleuro-pulmonaires ayant augmenté.

Dans ces cas de tuberculose au 3e degré, Pernot admet que le myosis est produit par la destruction des filets irido-dilatateurs du sympathique. Il a observé d'ailleurs, dans quelques cas, le myosis accompagné d'autres symptômes tels que la rétraction du globe oculaire, le rétrécissement de la fente palpébrale, etc., tous symptômes en rapport avec la paralysie du sympathique, ou avec sa section, comme dans la célèbre expérience de Pourfour du Petit.

La destruction, opérée par les lésions du dôme pleural, peut porter soit sur les rami communicantes du premier nerf dorsal (les filets pupillo-dilatateurs sont alors seuls touchés, et il y a seulement de l'anisocorie), soit sur le trajet des fibres sympathiques à travers le premier ganglion thoracique et le ganglion cervical inférieur (il y a alors destruction des filets vaso-moteurs de la face et troubles de cette région).

L'excitation du sympathique produit des phénomènes inverses à ceux de sa destruction : dilatation pupillaire, protu-

sion du globe oculaire, élargissement de la fente palpébrale, etc. Bichelonne, qui a publié tout récemment une très intéressante étude sur cette question, a observé ces derniers symptômes assez fréquemment (1/7 environ), chez un certain nombre de malades tuberculeux au premier degré ou seulement suspects de tuberculose. La mydriase, coexistant avec un certain degré d'agrandissement de l'ouverture des paupières, s'observait du côté pulmonaire atteint. Encore quelques-uns des malades observés par Bichelonne étaient-ils plutôt en imminence de tuberculisation que bacillaires. Quelques signes peu nets de localisation au sommet, un certain degré d'amaigrissement, un mauvais état général, faisaient envoyer ces hommes en observation à l'hôpital militaire. Ils étaient seulement suspects en somme, et cependant le mydriase unilatérale était nette, les différents réflexes de l'iris étant conservés, la vision franche, la cocaïne sans action sur le diamètre pupillaire. En somme tous les caractères d'une mydriase spasmodique.

Les nombreux rapports qu'affecte le nerf grand sympathique non seulement avec la plèvre, les ganglions du hile pulmonaire, mais encore avec la chaîne des ganglions cervicaux (et l'on sait combien fréquemment ceux-ci sont touchés dans la bacillose), les nombreux rameaux que le sympathique envoie dans le tissu pulmonaire, les rapports du ganglion cervical inférieur, du premier ganglion thoracique du sympathique, des rami communicantes, avec le dôme pleural et avec les ganglions lymphatiques de cette région, nous expliquent suffisamment comment une localisation tuberculeuse même minime, soit pleurale, soit pulmonaire, soit ganglionnaire, irrite le nerf grand sympathique et produit ainsi la mydriase (Bichelonne).

Toute localisation tuberculeuse, ganglionnaire ou pulmonaire, quel que soit son siège, paraît donc pouvoir produire la dilatation pupillaire unilatérale ou, à un degré plus avancé, le myosis.

Il y aurait donc là, surtout en ce qui concerne la mydriase, susceptible d'apparaître dès le début du processus, un phénomène digne de retenir l'attention du clinicien, un symptôme important de localisation tuberculeuse, à rechercher de

parti-pris, dès qu'on soupçonne chez un sujet la possibilité de l'évolution de la tuberculose, à condition bien entendu qu'on ait d'abord pu éliminer les causes habituelles d'inégalité pupillaire (affections du système nerveux central, syphilis, traumatisme, causes intra-oculaires, etc.).

2° *Inégalité pupillaire dans les maladies de la plèvre et des bronches.* — Comme nous venons de le voir, la tuberculose de la plèvre peut s'accompagner d'inégalité pupillaire, en particulier lorsqu'elle se localise au dôme pleural, et qu'elle produit directement l'irritation du sympathique. Dans ce cas, la mydriase siège du côté correspondant à la pleurésie.

Mais dans de nombreux cas de pleurésie avec épanchement, cette interprétation ne semble pas pouvoir être admise.

Chauffard et Lœderich, qui ont étudié cette question, ont constaté la présence de l'inégalité, dans les pleurésies avec épanchement, dans la proportion de 41 p. 100 des cas. Elle se traduit par une dilatation de la pupille du côté correspondant à l'épanchement. La dilatation pupillaire est modérée ; elle disparaît dans l'effort maximum d'accommodation et de convergence. La contractilité du sphincter n'est donc pas abolie, mais seulement paresseuse. La mydriase est variable d'un jour à l'autre, au cours de la maladie, et cesse habituellement d'être perceptible lorsque toute trace d'épanchement a disparu.

On n'observe rien de constant dans la date d'apparition de ce symptôme. Il apparaît quelle que soit la cause de la pleurésie (tuberculose, cardiopathie, cancer, pneumonie), quelles que soient l'abondance, la nature et l'évolution de l'épanchement. La thoracentèse n'a aucune influence sur lui.

Chauffard et Lœderich ne croient pas que cette inégalité pupillaire soit due à une cause anatomique, telle qu'une adénopathie médiastinale, une compression nerveuse par le liquide, etc. Ils admettent qu'il s'agit d'un phénomène purement fonctionnel, un affaiblissement unilatéral du réflexe lumineux irido-constricteur, variable suivant les individus, suivant le degré personnel de réactivité réflexe. On se trouverait en présence d'une parésie fonctionnelle en rapport avec l'irritation périphérique anormale, conformément au réflexe décrit par Schiff : toute excitation sensitive périphérique pro-

voque la dilatation irienne. La loi de l'unilatéralité des réflexes de Pfluger expliquerait la mydriase d'un seul côté.

Cette interprétation pathogénique permet d'expliquer l'inconstance et l'extrême variabilité de ce symptôme, et aussi d'interpréter les cas où, contrairement à la règle, les troubles pupillaires siègent du côté opposé à la pleurésie (Ledroit).

L'inégalité pupillaire a encore été signalée au cours de diverses affections des bronches : bronchite aiguë, emphysème compliqué de bronchite chronique (Dehérain), sans qu'il soit possible d'en donner une explication hors de contestation.

3° *Inégalité pupillaire dans la pneumonie.* — Certains traités classiques énumèrent, parmi les symptômes de la pneumonie à la période d'état, l'inégalité pupillaire avec mydriase du côté où siège le foyer pulmonaire.

Ce symptôme est considéré par ceux qui le décrivent comme un trouble unilatéral associé aux troubles vaso-moteurs, tels que la rougeur de la pommette.

Il était intéressant de savoir si cet état des pupilles est constant chez les pneumoniques, et si, comme chez les cholériques (Costes, de Micas), il est susceptible de devenir un élément de pronostic. Cette étude a été faite par Zanoni, de Gênes, et Sighicelli. Ce dernier auteur, observant à l'hôpital majeur de Milan, a constaté sur plus de 100 pneumoniques que la mydriase bilatérale était la règle. Elle est beaucoup plus prononcée du côté où siège la lésion. Son apparition coïncide avec les troubles généraux du début de l'affection. A de rares exceptions près, ces modifications pupillaires persistent pendant toute la durée de la maladie, et peuvent même se prolonger après la défervescence.

Dans les cas mortels, la dilatation pupillaire est à peine supérieure à la normale, la mydriase y est l'exception, tandis qu'elle est la règle dans les cas qui doivent se terminer par la guérison. De plus, dans les cas mortels, la différence entre les deux pupilles est nulle ou à peu près.

Dehérain, Pernot ont également recherché et observé la mydriase dans la pneumonie. D'après ce dernier auteur, dans la pneumonie du sommet, on constate ordinairement l'existence de la mydriase du côté correspondant.

4° *Inégalité pupillaire dans les lésions aortiques.* — L'inéga-

lité pupillaire signalée dans certains cas de lésions aortiques et dans certaines cardiopathies peut être causée, de même que celle que nous venons d'étudier dans les affections pulmonaires, par une irritation du grand sympathique, avec lequel l'aorte se trouve en rapports étroits de voisinage. La compression produite par une poche anévrysmale, les lésions athéromateuses et surtout la périaortite peuvent donc retentir directement sur le grand sympathique, soit en produisant l'excitation, soit en déterminant la paralysie de ce nerf. L'excitation, ici encore, amènera de la mydriase, la paralysie produira du myosis, du côté lésé, phénomène en rapport avec les expériences de Claude Bernard.

Dans l'inégalité pupillaire d'origine aortique, la conservation des réflexes à la lumière et à l'accommodation, l'épreuve des collyres indiquent nettement l'existence d'une lésion sympathique. Les caractères particuliers de ces phénomènes pupillaires, accompagnés des autres symptômes de l'aortite chronique permettront donc de les différencier des troubles iriens dus à une paralysie de la IIIe paire.

Mais les troubles pupillaires qu'on constate dans les affections aortiques peuvent ne pas être provoqués par les lésions du sympathique et reconnaître une origine toute différente. Il n'est pas rare, en effet, que ces troubles soient constitués par le signe d'Argyll Robertson, et, depuis les travaux de Babinski, on sait que ce signe pupillaire est en quelque sorte la signature de la syphilis. Les lésions aortiques elles-mêmes étant fréquemment d'origine syphilitique, on s'explique aisément la coïncidence de ces deux symptômes.

Il ne faut pas confondre ces cas, où le signe d'Argyll Robertson est causée par la syphilis, comme l'est elle-même la lésion aortique, avec ceux où l'inégalité pupillaire est provoquée par une lésion du nerf grand sympathique. Ici la lésion aortique et le signe d'Argyll Robertson sont tous deux causés par la syphilis, ou tout au moins, la lésion de l'aorte coïncide avec une lésion syphilitique du système nerveux. Par suite, on devra, dans ces cas, pratiquer la ponction lombaire : la réunion de la lymphocytose du liquide céphalo-rachidien, de l'aortite et de l'inégalité pupillaire avec signe d'Argyll Robertson constitue une triade de symptômes caractéristiques de la syphilis (Crouzon).

C'est donc souvent à un tabes fruste qu'il conviendra de rapporter des signes oculaires, attribués trop légèrement à des lésions aortiques (Babinski, Vaquez). H. Dufour a rapporté une observation qui constitue la preuve anatomo-pathologique du bien-fondé de cette opinion, et en conclut qu'il est temps de réformer complètement notre opinion sur le pronostic du tabes et de le considérer le plus souvent comme une maladie bénigne.

LE PRONOSTIC DE LA PUSTULE MALIGNE DES PAUPIÈRES

par **V. Morax.**

L'infection palpébrale par la bactéridie charbonneuse est moins exceptionnelle qu'on ne serait tenté de le croire en consultant la littérature ophtalmologique. Cela tient peut-être à ce que beaucoup de cas sont traités dans les services généraux de médecine ou de chirurgie et échappent à notre observation. — MM. Ménétrier et Clunet relataient récemment deux cas de pustule maligne : l'une avait évolué au niveau de la paupière supérieure ; nous reproduirons plus loin cette intéressante observation. Cette même année deux malades se sont présentés à la consultation ophtalmologique de Lariboisière ; l'un d'eux dont l'observation fait l'objet de ce travail était au début de son infection, tandis que le second présentait l'ectropion cicatriciel consécutif à la nécrose palpébrale d'origine charbonneuse.

L'étude de ces malades a été pour nous l'occasion d'un certain nombre d'observations et de recherches relatives au pronostic et au traitement de cette grave infection. Nous les indiquerons après avoir tout d'abord exposé l'évolution des symptômes chez notre premier malade. L'observation en a été recueillie et rédigée par le Dr R. Augé, ancien externe du service.

Obs. I (n° 19723) (1). — *Pustule maligne de la paupière supérieure. — Phlegmon secondaire de la joue. — Guérison.*

M... Henri, 24 ans, se présente le 2 avril 1907 à la consultation d'ophtalmologie de Lariboisière.

---

(1) Ce numéro 19723 est le numéro du Journal de la Consultation sur lequel

Le malade carde du crin et de la laine, mais surtout et presque exclusivement de la laine. Il est d'une bonne santé habituelle.

Le *dimanche* 31 *mars* il a cardé de la laine jusqu'à midi ; le soir, à 6 heures, il constate sur sa paupière supérieure gauche, la présence d'un petit bouton rouge, ayant les dimensions d'une grosse tête d'épingle. Pas de douleurs, pas d'œdème.

1[er] *avril.* — Léger œdème palpébral supérieur autour de la lésion ; de midi à deux heures cet œdème augmente à vue d'œil



Fig. 1. — M... Pustule maligne au 3[e] jour, le 3 avril 1907.

puis reste stationnaire. Aucun phénomène général ; pas de douleur, de sorte que le malade continue son travail.

2 *avril.* — L'œdème s'est assez accru pour que le patron du malade force ce dernier à aller à Lariboisière, où il est admis.

A ce moment, il présente un œdème assez considérable de la paupière supérieure avec extension modérée sur la région temporale,

---

le malade est inscrit. Toutes les observations publiées provenant du service d'ophtalmologie de Lariboisière sont suivies de leur numéro d'inscription.

le tout donnant néanmoins l'impression d'une simple piqûre d'insecte. On ne constate en effet ni eschare, ni vésicules. Au niveau du point culminant de l'œdème palpébral on ne trouve qu'une très légère saillie blanchâtre rappelant l'œdème cutané circonscrit des piqûres de punaise ou de moustique.

3 *avril.* — L'œdème s'est beaucoup accru. La paupière supérieure est fortement gonflée, tendue, luisante, de couleur rouge clair chagriné. Autour d'elle, l'enflure s'étend, sur la région frontale correspondante jusqu'au voisinage du cuir chevelu, sur la région tempo-



Fig. 2 — M... Pustule maligne au 3e jour. L'œdème temporo-malaire est déjà considérable

rale jusqu'à l'oreille, sur la joue jusqu'à la région sous-maxillaire, modifiant complètement le profil du malade de ce côté.

Mais tandis que, sur la paupière, l'œdème est rose, il est pâle au niveau de ces régions.

Cette infiltration est dure, élastique, se laissant mal déprimer en godet, assez douloureuse à la pression.

Sur la paupière supérieure gauche, à 1 centimètre au-dessous de l'arcade orbitaire et à hauteur de l'union du tiers externe et du tiers moyen de celle-ci, est une tache rouge brun, assez régulièrement circulaire, large comme une lentille et formée par une croûtelle.

Elle est entourée d'un liseré jaune clair, modérément surélevé en bourrelet mais à surface lisse.

Les cils sont agglutinés par une légère sécrétion purulente; l'œdème empêche de soulever la paupière et de voir le globe oculaire.

Le ganglion préauriculaire correspondant est masqué par l'œdème et ne peut être exploré. Les ganglions parotidiens assez fortement tuméfiés sont très douloureux à la pression. Les ganglions sous-maxillaires sont légèrement perceptibles, mais indolores. Pas de douleurs spontanées.

L'état général est atteint : la face est pâle, le malade est nerveux, inquiet et pleure facilement.

Examen bactériologique. — On pique avec une aiguille à corps étranger le point culminant de l'œdème palpébral et l'on fait avec la sérosité sanguinolente des frottis et des cultures. L'examen direct montre une quantité énorme de bactéridies prenant le Gram. Les cultures sont recouvertes en vingt-quatre heures de nombreuses colonies ayant les caractères des colonies charbonneuses.

Les réensemencements sur gélatine, en bouillon, les inoculations à la souris et au cobaye confirment le diagnostic de bactéridie charbonneuse.

Traitement. — Destruction de la pustule par cautérisation profonde au thermocautère.

Injections de la solution : iode 1 gramme, KI 2 grammes, eau 100 grammes, aux limites de l'œdème.

6 gouttes de teinture d'iode à l'intérieur toutes les heures.

Lait, thé au rhum.

4 *avril.* — Le malade a présenté, la veille au soir, un peu de délire tranquille, mais a passé ensuite une nuit assez calme.

L'œdème s'est considérablement accru : il a envahi l'autre côté de la face, le cou, et s'étend sous le cuir chevelu jusqu'à la région occipitale et la nuque.

La paupière supérieure droite a une couleur rouge violacé et est si œdématiée que le malade ne peut plus ouvrir son œil. Elle avance de un demi-centimètre environ, sur la face antérieure de la paupière inférierure.

La paupière supérieure gauche a pris une teinte noirâtre.

On continue le même traitement : -injection de la solution iodo-iodurée dans les régions envahies par l'œdème et aux limites de celui-ci ; même dose d'iode à l'intérieur que la veille.

5 *avril.* — Le malade a passé une nuit assez calme, coupée de quelques accès de délire léger.

L'œdème céphalique a pris des proportions considérables, donnant un volume énorme à la tête, qui contraste par ses dimensions avec le thorax resté normal.

Il est toujours plus marqué à gauche, de sorte que de ce côté la lèvre supérieure proémine fortement.

Le thorax est respecté et l'œdème s'arrête, en avant, à la fourchette sternale, en arrière et sur les côtés, à la limite inférieure du cou.

La paupière supérieure gauche est complètement recouverte par une eschare, noire, humide, laissant suinter une sérosité rouge brun qui coule vers l'oreille.

Sur la paupière inférieure du même côté, et semblant être la continuation de cette eschare, une eschare plus petite, de 2 centimètres de long, est apparue.

Dans son ensemble, l'œdème facial a pris une légère teinte rose violacé, avec quelques marbrures livides au niveau du front.

On continue à injecter la solution iodo-iodurée aux limites de l'œdème et dans l'étendue de celui-ci.

La dose d'iode à l'intérieur est réduite à 6 gouttes toutes les deux heures. Urines peu abondantes, ni sucre, ni albumine.

Prise de sang aux veines du bras droit.

6 *avril*. — Le malade a déliré la veille et une partie de la nuit.

Il semble que l'œdème a diminué au niveau du front. Par contre, il s'est étendu au thorax et on peut le constater, bien que peu marqué, sur la poitrine jusqu'à hauteur des mamelons. Les membres supérieurs sont indemnes.

La respiration est devenue irrégulière, formée d'inspirations profondes suivies d'inspirations brèves et superficielles, se succédant sans régularité.

Le pouls bat 110, régulier, mais peu ample.

Depuis la veille, le malade présente une salivation abondante, ainsi qu'un écoulement nasal séreux continu.

On injecte encore 4 centimètres cubes de la solution iodo-iodurée, mais on cesse l'iode à l'intérieur,

7 *avril*. — Le délire est devenu continu ; on a été plusieurs fois obligé de retenir le malade qui voulait se lever.

Il est d'ailleurs assez agité, il parle beaucoup et injurie les personnes qui l'approchent.

Injection de 5 centimètres cubes de la solution iodo-iodurée.

8 *avril*. — La température, encore très élevée la veille au soir, est brusquement descendue ce matin à 37°6. Le pouls, régulier et bien frappé, bat 88.

L'œdème facial a notablement diminué et le malade peut, pour la première fois, entr'ouvrir son œil droit.

Le délire persiste cependant, mais plus calme et coupé d'intervalles de lucidité. Polyurie.

9 *avril.* — L'amélioration s'accentue. Pouls 78.

Éruption d'acné, très serrée au niveau des omoplates, plus discrète sur le reste du dos. L'œdème thoracique persiste.

Cessation complète de la médication iodée.

10 *avril.* — Même état, bien que la veille au soir le malade ait eu une légère poussée fébrile (37°8). Le pouls est à 80.

11 *avril.* — P. 80. L'enflure a considérablement diminué du côté



Fig. 3. — M... le 7 avril 1907. Œdème céphalique considérable. Œdème des paupières droites. Début d'eschare à la paupière supérieure gauche et suintement séreux.

droit de la face ; elle persiste, encore très marquée, sur tout le côté gauche, qui est le siège d'une desquamation en lames épaisses.

Les eschares palpébrales sont devenues noires et sèches ; le suintement a nettement diminué.

En prévision de leur élimination, on fait un soigneux nettoyage de la région et un pansement est appliqué.

12 *avril*. — L'amélioration persiste. P. 80.

13 *avril.* — La veille au soir, la température s'est élevée à 38°6;

le matin, elle arrive à 39°8. Le pouls bat 110, mais est régulier et bien frappé.

La respiration est calme et l'auscultation révèle seulement quelques sibilances en avant et à gauche. Les eschares palpébrales sont noires, sèches, dures, gardant l'empreinte quadrillée de la gaze du pansement. Le sillon d'élimination commence à se former.

Toute la joue gauche est le siège d'une infiltration d'une dureté ligneuse, très sensible à la pression. On pratique une incision au bistouri dans la partie la plus douloureuse de cette masse. Cette ponction donne seulement lieu à un écoulement sanguin. L'explora-



Fig. 4. — M... le 14 avril 1907. Eschare palpébrale et phlegmon de la joue.

tion de la cavité buccale révèle la présence sur la paroi interne de la joue gauche au contact des premières molaires cariées, d'une ulcération ovale à bords irréguliers, à fond jaunâtre, longue de 1 centimètre environ.

15 *avril*. — L'œdème persiste toujours à gauche, de sorte que la moitié correspondante de la lèvre supérieure continue à proéminer fortement et à déformer la bouche.

La dureté ligneuse de la joue existe toujours et une nouvelle incision pratiquée à son niveau ne donne lieu qu'à un écoulement sanguin.

On peut, pour la première fois, au moyen d'un écarteur de Desmarres, entr'ouvrir les paupières.

Le bord palpébral de la paupière inférieure, jusque-là recouvert par la paupière supérieure, apparaît indemne de toute mortification sur toute la zone ainsi préservée du contact de l'air. De la sorte, l'eschare palpébrale inférieure se trouve séparée du bord libre par une bande de peau saine, large de 1/2 centimètre environ. A la paupière supérieure, l'eschare s'avance au contraire, jusqu'à 3 millimètres du bord ciliaire.

Le globe oculaire est indemne.

La température reste toujours assez élevée, oscillant depuis deux jours entre 38° et 39°.



Fig. 5. — M... le 14 avril 1907.

16 *avril.* — Même état satisfaisant : l'œdème est très peu marqué à gauche et l'œil de ce côté peut s'ouvrir complètement. A droite, l'œdème persiste avec la même dureté ligneuse. Le sillon d'élimination étant nettement tracé autour des eschares, on procède à l'ablation de celles-ci au moyen de ciseaux fins. Cette opération, bien que faite sans aucune anesthésie, ne provoque aucune douleur ; les plaies résultant de l'ablation sont d'une indolence remarquable et on peut en frotter la surface au moyen d'un tampon de coton sans provoquer autre chose qu'une simple sensation de frottement.

Les bords de ces plaies sont touchés à la teinture d'iode.

Pansement aseptique.

L'ulcération buccale s'est un peu agrandie et a 1 cent. 5 de long.

17, 18, 19 *avril.* — Même état ; la température oscille autour de 38°.

20 *avril.* — La surface des plaies résultant de l'ablation des es-

chares s'est nécrosée formant une eschare noire gardant l'empreinte du pansement ; cette nécrose s'accompagne d'une odeur fétide. La région intéressée est complètement insensible.

L'état général s'est altéré ; le malade se plaint de coliques et a de la diarrhée abondante.

Lavage à l'eau oxygénée, pansement sec.

22 *avril.* — L'odeur fétide persiste ; on procède à l'ablation de la nouvelle eschare.

Lavage à l'eau oxygénée, pansement sec.

23 *avril.* — Le malade a encore de la diarrhée ; les selles contiennent des glaires abondantes teintées de sang et semblables à de la gelée de groseilles.

Il ne souffre plus de la tête et de la face.

Les bords des ulcérations palpébrales sont décollés dans une grande étendue ; le décollement est en particulier très profond au niveau de la commissure externe et de la région temporale.

Le malade a remarqué que l'air passait de sa cavité buccale dans la plaie palpébrale ; l'ulcération buccale persiste quoique plus limitée et il s'écoule parfois dans la bouche un liquide à odeur fétide.

La surface palpébrale supérieure est en voie de bourgeonnement. L'œdème de la joue et de la lèvre supérieure a presque complètement disparu. Le globe oculaire est intact et la vision normale. Ablation du tissu gangrené et lavage à l'eau oxygénée. Pansement à l'ektogan.

24 *avril.* — La diarrhée a diminué et les selles ne contiennent plus de sang. Urines normales.

Fluctuation au niveau de la région parotidienne ; une incision faite à ce niveau donne issue à du pus verdâtre, bien lié, mais très fétide.

Examen bactériologique. — L'examen des frottis ne montre pas de bactéridies charbonneuses, mais de nombreuses espèces microbiennes appartenant surtout à la forme des cocci. Parmi ces microorganismes, un certain nombre se développent en milieux aérobies et d'autres en milieux anaérobies seulement. La différenciation des espèces n'a pu être faite en raison de leur très grand nombre.

Drain ; pansement à l'ektogan.

25 *avril.* — La diarrhée a disparu et l'état général est meilleur. quoique la température se maintienne élevée le soir.

La plaie parotidienne a beaucoup sécrété et la presssion fait écouler une grande quantité de pus fétide, soit par elle, soit au niveau du décollement palpébral.

Les plaies palpébrales continuent à bourgeonner et ne présentent aucune eschare.

Drain et pansement à l'ektogan ; purgation à l'huile de ricin.

27 *avril.* — La suppuration est toujours abondante : deux nouveaux drains sont passés sous le décollement par les incisions faites antérieurement.

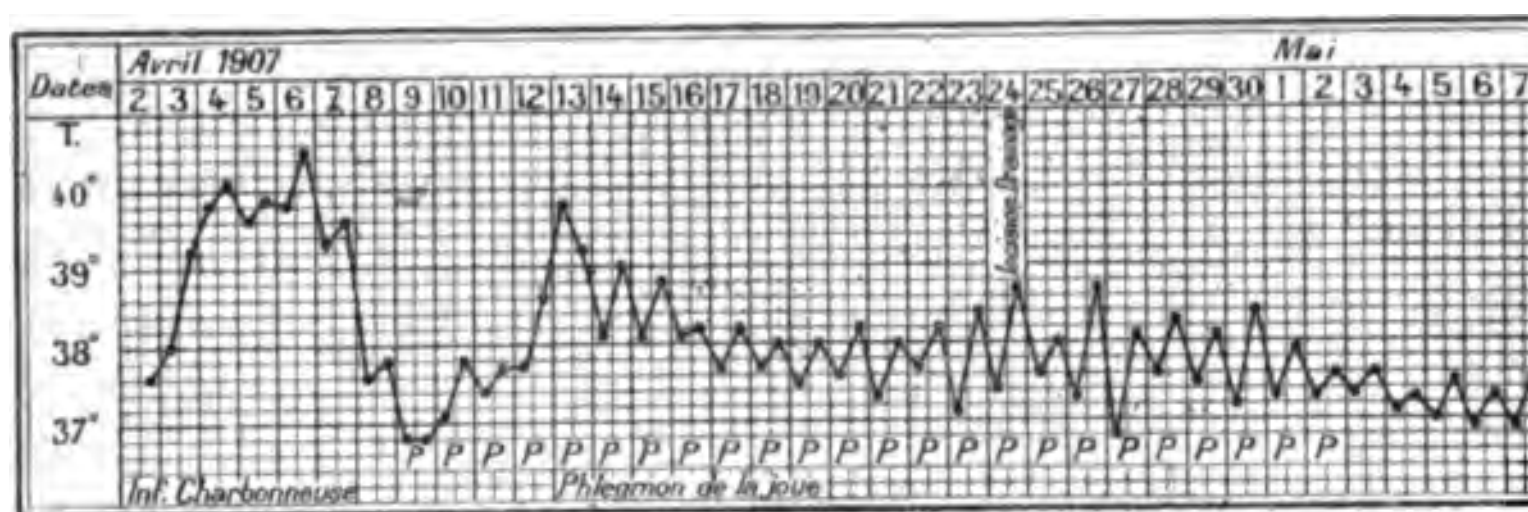
Lavage à l'eau oxygénée ; même pansement.

30 *avril.* — Légère suppuration au niveau de l'oreille gauche. Le malade a eu une otite suppurée de ce côté il y a deux ans ; depuis la même époque il entend mal de l'oreille droite.

L'examen auriculaire révèle : *à droite*, un enfoncement du tympan, lié probablement à du catarrhe tubaire ; *à gauche*, une otite ancienne réchauffée ; le tympan est congestionné et présente en bas et en arrière une perforation.

Les plaies palpébrales sont dans le même état.

Huile phéniquée dans l'oreille gauche ; même pansement.



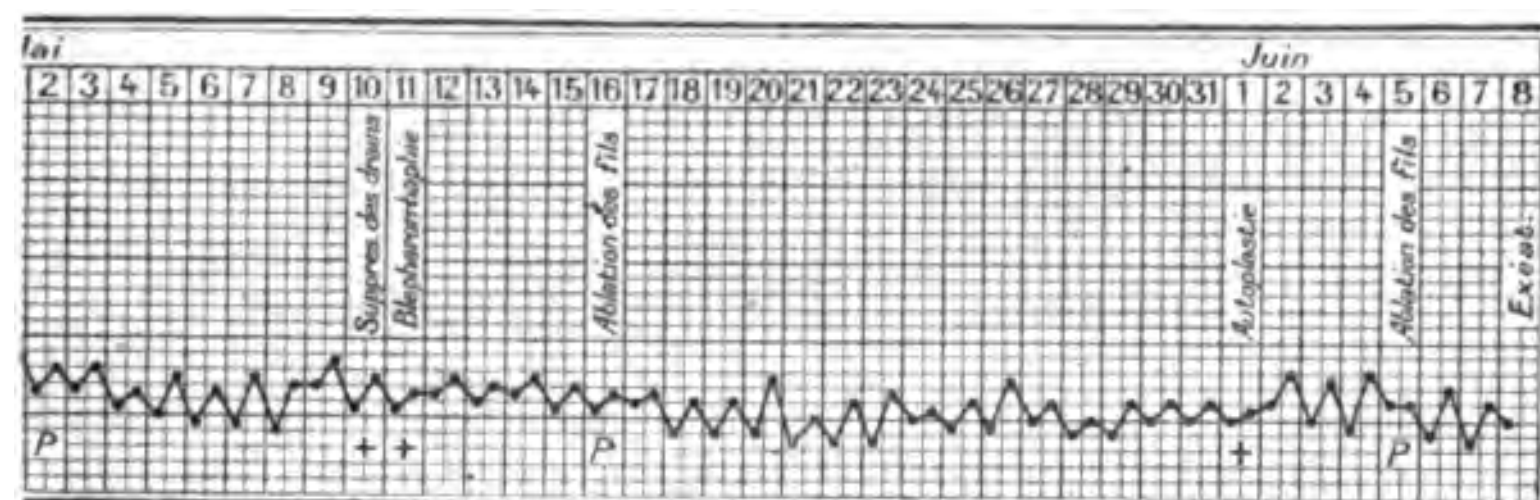


Fig. 6. — Courbe de température de M... pendant l'infection charbonneuse et l'infection secondaire.

2 *mai.*— Amélioration de l'état local ; chute de la température. On diminue le volume des drains ; même pansement.

4. — Diminution de la suppuration.

10. — La suppuration est tarie ; on enlève les drains.

11. — La rétraction cicatricielle des paupières s'accentuant on pratique une blépharorrhaphie qui sera suivie ultérieurement d'une autoplastie.

16 *mai.* — Les suites opératoires ont été normales. On enlève les fils. Le malade part en convalescence à l'hospice de Vincennes.

1er *juin.* — Le malade rentre dans le service. On pratique alors une autoplastie à lambeau pédiculé emprunté à la région fronto-temporale. L'incision au niveau de la cicatrice montre que le tarse est intact et que la nécrose a été exactement limitée aux téguments cutanés.

5 *juin*. — La greffe du lambeau est parfaite. Ablation des fils.

8 *juin*. — Le malade quitte le service. La blépharorrhaphie sera maintenue jusqu'au mois de novembre.

8 *octobre*. — M... présente un excellent aspect général. Il a repris son travail et se porte fort bien. Les cicatrices laissées par les incisions du phlegmon de la joue ne sont pas trop disgracieuses. L'autoplastie a donné un bon résultat et l'on pourra bientôt séparer les paupières.



FIG. 7. — M... le 8 juin 1907. On voit le lambeau frontal greffé sur la paupière supérieure. La paupière inférieure est encore œdématiée.

*
* *

Nous pouvons résumer l'histoire de notre malade de la manière suivante :

Un cardeur de matelas présente de l'œdème dur de la paupière sans autres signes pendant deux jours, puis cet œdème s'étend à la moitié de la face, tandis que l'aspect typique de la pustule maligne se dessine. Des injections répétées de solution iodo-iodurée sont faites dans toute la région œdémateuse. Au septième jour, après une période de délire et d'hyperthermie, la température s'abaisse brusquement et jusqu'au dixième jour il semble que la guérison se poursuive rapidement. Malgré des lavages buccaux répétés, une infection phlegmoneuse putride (anaérobie) de la joue se développe, dont le point de départ

était situé au niveau d'une eschare buccale. Ce phlegmon nécessite de nombreuses incisions et un drainage étendu de l'orbite au bord inférieur du maxillaire inférieur. Après élimination d'une eschare palpébrale charbonneuse et du tissu cellulaire sous-cutané nécrosé, au cours du phlegmon, la guérison définitive se produit.

La rétraction cicatricielle de la paupière supérieure est corrigée par la blépharorrhaphie suivie d'une autoplastie à lambeau pédiculé. Le malade a donc résisté à son infection charbonneuse grave, puis à l'infection anaérobique secondaire.

A ce point de vue il est intéressant de noter cette action favorisante de l'infection aérobique qui rappelle ce qui se passait chez les animaux morts du charbon et dont le sang contenait très peu de temps après la mort des germes anaérobies ; leur présence compliqua même singulièrement la tâche des bactériologistes qui élucidèrent l'étiologie de la fièvre charbonneuse.

Le diagnostic, difficile au début, a été facilité par l'examen direct de la sérosité prise au niveau de la paupière. Les frottis faits avec l'œdème de la zone péripalpébrale n'ont pas permis de constater la présence de bactéridies. Il en a été de même des cultures. Le sang veineux retiré au pli du coude et ensemencé en très grande quantité, n'a pas donné de cultures. Cette recherche a été répétée cinq fois au moins avec le même résultat. Malgré la gravité des réactions, l'infection est demeurée locale.

Devons-nous attribuer la guérison de l'infection charbonneuse au traitement appliqué et qui a consisté en injections répétées de la solution iodo-iodurée dans l'étendue de l'œdème et en ingestion de teinture d'iode ?

La réponse est, cela va sans dire, impossible à formuler de manière absolue ; je me garderai bien de conclure, d'autant que nous sommes assez peu renseignés sur le pronostic de la pustule maligne à début palpébral. MM. Ménétrier et Clunet n'hésitent pas à rattacher la guérison de leur malade à l'emploi du sérum anticharbonneux dont on a, en Italie surtout, vanté les propriétés curatives.

Or, l'évolution des accidents présente, ainsi qu'on en jugera plus loin, des analogies remarquables avec celle de notre patient.

Nous voyons la température tomber au sixième jour après un développement progressif de l'œdème et des symptômes généraux. Chez notre malade également il y a eu du septième au huitième jour une amélioration locale coïncidant avec la chute de la température.

L'intérêt de l'observation de MM. Ménétrier et Clunet et le soin avec lequel les symptômes ont été relevés et suivis m'engagent à la relater *in extenso*. Il n'est pas jusqu'au développement secondaire d'un abcès de la joue qui ne présente quelques analogies avec notre observation.

Obs. de MM. Ménétrier et Clunet (1). — *Pustule maligne de la paupière supérieure. — Extension de l'œdème à la face et au cou. — Traitement sérothérapique. — Guérison.*

D..., âgé de 27 ans, baleinier pour corsets, travaille dans un atelier où on emploie des cornes de buffles provenant de l'Inde et de la Chine.

Il est atteint le 22 septembre par un fragment de corne acéré, au niveau de la paupière supérieure de l'œil droit. Il n'attache aucune importance à ce petit accident, qui se produit, dit-il, journellement dans sa profession.

Il ne remarque rien d'anormal le dimanche mais, le lundi, au réveil, la paupière supérieure droite est gonflée. Le pharmacien consulté diagnostique une piqûre de moustique et prescrit cataplasmes et collyre.

Le mardi, l'œdème augmente et devient douloureux ; le même traitement est continué.

Le mercredi, de petites vésicules à contenu limpide apparaissaient au centre de la paupière. Le malade va à la consultation d'un dispensaire, où on pratique une thermo-cautérisation. Le même jour, à dix heures du soir, il entre à l'hôpital ; l'œil droit est complètement fermé, la paupière supérieure, tuméfiée, présente une tache violacée en son centre, piquetée en brun par la cautérisation des pointes de feu. Tout autour du rebord de l'orbite l'œdème s'étend sur plusieurs travers de doigt : en arrière, il atteint la branche montante du maxillaire, en bas la pommette. La température s'élève à 38°. La douleur locale est peu intense, le malade est un peu délirant mais non agité : on pratique une injection de 4 centimètres cubes de teinture d'iode du Codex en 12 piqûres.

Le lendemain 27 septembre, l'œdème atteint toute la moitié droite de la joue, il dépasse, vers le cou, le bord inférieur du maxillaire. C'est alors qu'est faite la première injection de 20 centimètres cu-

(1) *Bulletins et Mémoires de la Société médicale des hôpitaux de Paris*, n° 1, 1907, p. 37.

bes de sérum anticharbonneux de l'Institut Pasteur ; on continue à injecter autour de l'orbite de la teinture d'iode.

28 *septembre.* — L'œdème s'étend jusqu'à la clavicule, des taches livides apparaissent sur la paupière supérieure et la joue, le malade se plaint d'avoir froid, sa température atteint 39°. Même traitement que la veille.

29. — Une eschare se forme au niveau de la paupière supérieure droite. L'œdème a envahi l'autre œil, le malade est anxieux : il a deux vomissements ; la température tombe brusquement à 37°. On continue l'emploi du sérum seul (20 cc.).

30. — La température remonte à 39° ; l'eschare palpébrale suppure, l'œdème ne s'étend plus, mais les taches livides sont plus nombreuses. Le malade a encore un vomissement. Sérum seul (20 cc.).

1er *octobre.* — L'œdème reste stationnaire, la température se maintient à 35°, le malade ne vomit plus. Sérum seul (20 cc.).

2. — La température tombe au-dessous de 38°, l'œdème reste stationnaire, le malade ressent une sensation de bien-être. On continue le sérum (10 cc.) et on refait des injections de teinture d'iode (4 cc.) autour de l'orbite.

3. — L'œdème s'affaisse au niveau du cou, disparaît au niveau de l'œil gauche (1). Sérum (10 cc.) et solution iodo-iodurée de Gram (4 cc.).

A partir du 4 *octobre*, l'œdème diminue progressivement, l'eschare palpébrale s'élimine ; on cesse tout traitement spécifique.

24. — Il se forme, au niveau de la joue, un abcès contenant un pus bien lié ; il est incisé et se cicatrise rapidement.

Vers la fin de *novembre*, l'œil droit peut s'ouvrir complètement. Actuellement le malade ne ressent plus aucune gêne et a repris son travail ; il ne conserve qu'une cicatrice superficielle mais étendue, au niveau de la paupière supérieure droite, et un léger œdème au niveau de la paupière inférieure du même côté.

La nature charbonneuse de la lésion a été confirmée par une inoculation au cobaye pratiquée avec la sérosité de l'œdème palpébral prélevée le huitième jour après le début de l'infection et qui a produit chez cet animal une infection charbonneuse typique. Des examens directs sur lame de la sérosité prélevée ce jour et les jours précédents sont restés négatifs ainsi que l'ensemencement de 20 centimètres cubes de sang dans un ballon de 250 centimètres cubes de bouillon. Le pus de l'abcès développé tardivement au niveau de la joue ne nous a donné que des cultures de staphylocoques.

L'inoculation au cobaye est demeurée négative.

---

(1) Les injections d'iode sont parfaitement tolérées, elles sont suivies d'une vive sensation de cuisson, qui disparaît complètement au bout de cinq à dix minutes. La solution iodo-iodurée ne nous a pas paru moins douloureuse à supporter que la solution alcoolique.

MM. Ménétrier et Clunet font suivre leur observation des réflexions suivantes :

« L'action thérapeutique du sérum anticharbonneux nous paraît manifeste en ce cas : on pourrait nous objecter, il est vrai, que bien des pustules malignes guérissent sans aucune thérapeutique spéciale. Mais il s'agit presque toujours alors de formes bénignes, siégeant sur les membres, ne s'accompagnant que d'œdème restreint. Le siège palpébral de notre pustule, l'extension progressive et rapide de l'œdème à la presque totalité de la face et du cou, les phénomènes généraux d'intoxication appartiennent aux cas graves à issue généralement fatale.

« On pourrait objecter encore que l'emploi du sérum n'a pas été exclusif, puisque nous avons pratiqué cinq injections iodées. Mais les trois premières n'ont été faites qu'au voisinage immédiat de la pustule, elles ont été impuissantes à arrêter les progrès envahissants de l'œdème, si bien qu'après trois jours, voyant survenir l'anxiété, l'anurie, les vomissements témoignant d'une imprégnation générale de l'organisme, nous avons cessé la thérapeutique locale pour nous borner aux injections de sérum seul. La crise, marquée par l'arrêt de l'œdème dans son extension, la polyurie, la rémission des phénomènes nerveux est survenue trois jours après. Et si nous avons refait plus tard deux dernières injections iodées dans la zone périphérique de l'œdème en vue de hâter sa résolution, les phénomènes généraux étaient complètement amendés et à ce moment, la guérison du malade paraissait déjà certaine. »

*
* *

L'observation du malade dont j'ai relaté l'histoire puis, quelques mois après, l'examen d'un autre sujet qui avait également résisté à l'infection charbonneuse et présentait un ectropion cicatriciel, la gravité des symptômes généraux chez ces deux malades et leur disparition assez rapide en l'absence de toute sérothérapie, m'ont conduit à faire quelques réserves sur l'opinion formulée par MM. Ménétrier et Clunet relativement à la gravité exceptionnelle de l'infection charbonneuse palpébrale.

Sans vouloir mettre en discussion la valeur de la sérothé-

rapie anticharbonneuse en général, il m'a semblé nécessaire de faire quelques recherches afin de savoir si le siège palpébro-facial de la pustule maligne l'extension de l'œdème et la gravité des phénomènes généraux indiquent forcément une issue fatale et si la guérison de cas pareils doit être attribuée au traitement employé.

Pour le plus grand nombre des auteurs la pustule maligne des membres guérit dans la moitié des cas. En est-il de même de la pustule maligne palpébrale ?

Dans le but de juger approximativement cette question à l'aide de la statistique, j'ai prié M. Chaigneau, externe du service, de dresser le tableau suivant qui comprend un assez grand nombre de cas de pustule maligne trouvés dans la littérature médicale de ces cinquante dernières années et dont le diagnostic offre des garanties suffisantes (voir p. 354).

*
* *

Il ressort de l'ensemble de ces observations que la pustule maligne atteint les paupières droites ou gauches d'une manière sensiblement égale. Des 42 faits où le siège est précisé, 22 concernent le côté droit et 20 le côté gauche.

Dans ces 50 observations de pustule maligne à siège palpébral, la mort survint 15 fois, ce qui donne une mortalité de moins d'un tiers ou plus exactement de 30 0/0.

Si l'on rapproche le résultat de cette statistique, incomplète il est vrai, mais dont les éléments n'ont pas été triés (nous avons négligé les cas qui ne nous étaient pas accessibles bibliographiquement parlant), des statistiques concernant la pustule maligne des membres et du tronc, on reconnaît que le siège palpébral de la pustule maligne n'en aggrave pas le pronostic ; il semblerait même, d'après les faits relatés, que la guérison soit plus fréquente.

Si l'on ne voulait retenir que les observations où l'examen bactériologique a montré la présence des bactéridies charbonneuses, nous aurions alors les résultats suivants :

10 observations avec constatation de la bactéridie charbonneuse au niveau de la paupière :

5 guérisons.

5 morts.

Cas de pustule maligne des paupières.

NOMBRE D'OBSERVATIONS	AUTEURS	INDICATIONS BIBLIOGRAPHIQUES	ANNÉE	SEXE	AGE
1	Bourgeois.	Traité pratique de la pustule maligne et de l'œdème malin (p. 63).	1838	H...	
2	»	p. 69.	1835	H...,	25 ans
3	»	p. 81.	1837	H...,	30 ans
4	»	p. 108.	1834	H...	
5	»	p. 170.	1840	H...	
6	»	p. 248.	—	H...,	8 ans
7	»	p. 277.	1837	H...,	60 ans
8	Bréchemier	Bulletins et mémoires de la Société de Chirurgie de Paris, t. VII, 1881, p. 176.	1880	H...,	33 ans
9	Buy (d'après Desprez, Chirurgie journalière)	Œdème malin ou charbonneux des paupières. Th. Paris, 1881.	1875	H...,	49 ans
10	»	»	1880	H...,	53 ans
11	»	»	1880	H...,	34 ans
12	»	»	1878	H...,	10 ans
13	(D'après Chipault). .	»	—	F...,	68 ans
14	(D'après Desprez) . .	»	1880	H...,	42 ans
15	»	»	1880	H...,	47 ans
16	»	»	1880	H...,	34 ans

elevés dans la littérature.

SIÈGE (droit ou gauche)	SYMPTÔMES GRAVES Chute de la température	RÉSULTAT	TRAITEMENT EMPLOYÉ	EXAMEN BACTÉRIOLOGIQUE
p. inf. gauche.	—	Guérison.	Incision.	—
p. inf. droite.	Violent délire.	Guérison.	Expectation.	—
p. sup. gauche.	—	Guérison.	Sangsues sur la mastoïde. Cautérisation à la potasse caustique.	—
p. droites œdématiées.	—	Guérison (ectropion).	Potasse caustique.	—
p. inf. droite.	—	Guérison (ectropion).	—	—
p. sup. (?)	—	Guérison.	Caut. Crayon de potasse.	—
p. sup. gauche	Tétanos.	Mort.	—	—
p. gauches œdématiées.	3e jour.	Guérison.	Cautérisation potassique. P. de feu. Solution iodo-iodurée intus et extra.	—
—	—	Mort.	—	—
—	—	Mort.	—	—
—	—	Mort.	—	—
p. sup. (?)	—	Guérison.	Incision et caut. amadou caustique.	—
p. gauches œdématiées.	8e jour.	Guérison.	Iodure en injection et à l'intérieur.	—
p. droites œdématiées.	—	Mort.	Cautérisations fer rouge.	—
p. gauches œdématiées.	—	Mort.	Application d'encens délayé dans alcool.	Bactéridies.
p. sup. gauche.	Oppression extrême, trachéotomie (la trachée apparait œdématiée) qui n'empêche pas l'asphyxie.	Mort.	Cautérisations fer rouge.	Bactéridies.

Cas de pustule maligne des paupières

NOMBRE D'OBSERVATIONS	AUTEURS	INDICATIONS BIBLIOGRAPHIQUES	ANNÉE	SEXE	AGE
17	Chauffard	Société médicale des hôpitaux, 17 juillet 1903.	1903	H...,	58 ans
18	Chevalier[1].	Traitement de la pustule maligne par les incisions au thermocautère. Th. Paris, 1886.	1881	H...,	53 ans
19	Chipault	Bull. et Mém. de la Soc. de Chir. de Paris, T. IX, 1883, p. 2.	1881	F...,	28 ans
20	Debrou	Archives générales de méd., 1865, T. II, p. 403.	1865	H...,	47 ans
21	Decès	Union méd. et scient. du Nord-Est, 1879, T. III, p. 171.	1879	F...,	45 ans
22	Desmarres	Traité des maladies des yeux. T. I, p. 579. Édition 1854.	1763	H...	
23	»	»	1763	F..., ép. du préc	
24	Desprès et Groverry .	France médicale, 1886, n° 50, p. 589.	1886	H...,	19 ans
25	Dubujadoux. . . .	Archives gén. de méd. Oct.-Déc. 1882, p. 674.	1876	H...,	30 ans
26	»	p. 677.	1879	H...,	56 ans
27	»	p. 680.	1882	H...,	33 ans
28	»	p. 684.	1881	F...,	28 ans
29	Dujardin	Revue d'Ophtalmologie.	1884	H...,	3 ans
30	Elschnig	Klin. Monats. f. Aug. 1893, p. 191.	1893	H...,	39 ans

relevés dans la littérature (suite).

SIÈGE f droit ou gauche	SYMPTÔMES GRAVES Chute de la température	RÉSULTAT	TRAITEMENT EMPLOYÉ	EXAMEN BACTÉRIOLOGIQUE
up. sup. gauche.	Eruption roséolique.	Mort.	Solution iodo-iod. en injection. Sérum anti-charbonneux. Injection d'acide phénique.	Bactéridies.
up. sup. droite.	7e jour.	Guérison.	Thermo-cautère. Suture des paup.	Micrococcus.
up. sup. droite.	6e jour.	Guérison.	Solution iodo-iodurée intus et extra, injections, compresses.	—
ux paup. gauches œdématiées.	—	Mort.	Cautérisation.	Bactéridies.
up. sup. droite.	—	Guérison (ectropion, opacités cornéennes).	Cautér. AzO^3H. Injection de chlorure de zinc concentré. Scarifications profondes remplies de beurre d'antimoine.	Bactéridies.
Paup. inf. (?)	—	Guérison.	—	—
(?)	—	Guérison.	—	—
p. sup. gauche.	15e jour (inf. secondaire).	Guérison.	Expectation.	—
ux paup. gauches dématiées.	Température au-dessus de normale jusqu'à la mort.	Mort.	Cautérisation.	—
x paup. droites lématiées.	—	Mort.	Cautérisation.	Bactéridies.
x paup. gauches lématiées.	8e jour.	Guérison.	Cautérisation et inj. de sol. iodo-iodurée.	—
. sup. droite.	9e jour.	Guérison.	Inject. de solut. iodo-iodurée. Sut. des paup.	—
. sup. gauche.	—	Guérison.	Comp. phén. Pommade iodoformée.	—
. inf. gauche.	4e jour.	Guérison.	Incision.	—

Cas de pustule maligne des paupières

NOMBRE D'OBSERVATIONS	AUTEURS	INDICATIONS BIBLIOGRAPHIQUES	ANNÉE	SEXE	AGE
31	Elschnig	Klin. Monatsb. f. Aug., 1893, p. 191.	1893	F...,	34 ans
32	Le Bolloch (d'après Debrou)	De la suture des paupières pour prévenir l'ectropion particulièrement dans l'œdème malin. Th. Paris, 1876.	1859	H...,	45 ans
33	»		1874	H...,	22 ans
34	Mauvezin.	Archives générales de médecine, 1865, T. I, p. 421.	1862	H...,	30 ans
35	»	p. 689.	1862	H...,	35 ans
36	»	p. 691.	1862	Fillette,	32 mois
37	»	p. 695.	1861	F...,	30 ans
38	(D'après Bourgeois) .	p. 698.	1834	H...	
39	Mauvezin.	p. 697.	1864	F...	
40	(D'après Hémard) . .	p. 699.	1852	H...,	37 ans
41	(D'après Raimbert). .	p. 701.	1859	F...	
42	Ménétrier et Clunet .	Bull. et mém. de la Soc. méd. des hôpitaux de Paris.	1907	H...,	27 ans
43	Morax.	Annales d'oculistique.	1907	H...,	24 ans
44	»	»	1907	H...	
45	Praun et Pröscher. .	Centralblatt f. prakt. Augenh.	1900	F...,	26 ans
46	»	»	1900	F...,	32 ans
47	Rouxau	Recueil d'Opht., 1892, p. 741.	1892	H...,	14 ans
48	Socor	Revue gén. d'Opht., 1892, p. 469.	1892	H...,	35 ans
49	Thiry.	Presse médicale Belge, 1880, n° 37, p. 289.	1880	F...,	12 ans
50	Thoinot et Girot . .	Société médicale des hôp., 12 janvier 1900.	1899	H...	

relevés dans la littérature (suite).

SIÈGE é droit ou gauche	SYMPTÔMES GRAVES Chute de la température	RÉSULTAT	TRAITEMENT EMPLOYÉ	EXAMEN BACTÉRIOLOGIQUE
p. sup. gauche.	—	Guérison.	Expectation.	Staphylocoques et bactéridies charbonneuses.
p. sup. droite.	—	Guérison.	Cautérisation à la potasse caustique. Suture des paupières.	—
p. sup. gauche.	—	Guérison.	Potasse caustique. Sut. des paup.	—
p. inf. droite.	9e jour.	Guérison.	Extirpation, cautérisation, suture des paupières.	—
p. inf. droite.	—	Mort.	Cautérisation superficielle.	—
p. sup. droite.	6e jour.	Guérison.	Expectation, cataplasmes. Suture des paupières.	—
p. inf. droite.	9e jour.	Guérison.	Expectation. Suture des paup.	—
p. sup. droite.	6e jour.	Guérison.	Caut. à la potasse.	—
p. inf. droite.	Pas de symptômes généraux.	Guérison.	Expectation.	—
p. sup. droite.	—	Mort.	Cautérisation.	—
p. inf. droite.	Peu de symptômes généraux.	Mort.	Cautérisation par sublimé en poudre.	—
p. supérieure.	6e jour.	Guérison.	Injections iodo-iodurées Sérum anti-charbonneux.	Bact. charbonneuses.
p. sup. gauche	8e jour.	Guérison.	Inj. iodo-iodurées.	Bact. charbonneuses.
p. sup. droite.	—	Guérison.	Cautérisation.	Examen négatif.
p. sup. droite.	Evolution en 3 à 4 jours.	Guérison.	Incision.	Bact. charbonneuses.
p. sup. gauche.	Evolution en 5 jours	Guérison.	Incision.	Examen négatif.
p. sup. gauche.	—	Guérison.	Lot. antiseptiques.	—
pières droites.	—	Guérison.	Inj. iodo-iodurées. Pans. iodoformé.	—
e gauche. très près de l'angle ext. des paup.	Délire. Température très élevée.	Mort.	Caut. de la pustule AzO_3Ag. Compresses phéniquées.	—
p. sup. droite.	4e jour.	Guerison.	Expectation.	—

Ici encore, la mortalité dans la pustule maligne des paupières ne dépasse pas le taux observé à la suite de l'infection charbonneuse des autres régions.

*
* *

Il serait important de savoir si, chez l'homme, l'œdème contient des bactéridies à une certaine distance du point de pénétration. Les recherches que nous avons instituées à ce sujet, nous ont prouvé que la bactéridie n'existait que dans la région palpébrale. La sérosité recueillie au niveau de la tempe, du cou et de la joue ne renfermait pas de bactéridies.

Malgré l'extension de l'œdème jusqu'au cou et au thorax, il semble donc que la localisation infectieuse reste limitée. Elle atteint la peau et le tissu sous-cutané et c'est à ces tissus que se limite l'eschare. Elle respecte la charpente palpébrale et le globe oculaire,ainsi qu'on peut s'en assurer facilement lorsqu'on pratique une blépharoplastie.

On peut objecter, il est vrai, que les prises de sérosité chez notre sujet ne portèrent que sur des quantités relativement faibles et que la présence de bactéries en petit nombre dans la sérosité œdémateuse peut être méconnue.

C'est un point qu'il y aura lieu d'élucider par de nouvelles recherches et dont l'intérêt pratique est le suivant : en admettant que les injections iodées agissent, il semble indiqué de les faire dans la région où prolifère le parasite et par conséquent dans le voisinage immédiat de la pustule d'inoculation. Si, au contraire, l'œdème témoigne de l'envahissement bactéridien, il faut, comme nous l'avons fait dans notre cas, injecter la teinture d'iode ou la solution iodo-iodurée à la limite du bourrelet œdémateux.

En ce qui concerne l'application des injections iodées, je ferai remarquer que l'injection de la teinture d'iode ou de la solution iodo-iodurée sont également douloureuses. MM. Magitot et Caron, internes du service, qui soignèrent notre malade avec le plus grand zèle et beaucoup de dévouement, étaient obligés, à chaque série d'injections, d'anesthésier le malade par une inhalation de chlorure d'éthyle.

J'ajoute que ces injections ne furent pour rien dans le développement du phlegmon facial ; l'infection, comme je l'ai dit

plus haut, pénétra de la bouche. L'œdème énorme de la joue, en comprimant la muqueuse buccale au niveau d'une molaire cariée, fut cause de la production d'une eschare qui devint la porte d'entrée de l'infection mixte secondaire.

*
* *

En résumé, contrairement à ce que l'on est porté à admettre en présence de malades défigurés et présentant une hyperthermie élevée avec délire, la pustule maligne des paupières ne comporte pas un pronostic plus grave que les autres localisations cutanées de l'infection charbonneuse. La mortalité de la pustule maligne palpébrale est de 30 0/0.

Malgré l'extension de l'œdème, le foyer infectieux paraît assez limité. Il reste tégumentaire le plus souvent.

NOTE SUR LE TRAITEMENT PAR LA BILE DE LAPIN DES AFFECTIONS SUPERFICIELLES DU GLOBE OCULAIRE CAUSÉES PAR LE PNEUMOCOQUE

par **V. Morax**.

Les propriétés bactériolytiques de la bile de lapin à l'égard du pneumocoque ont été signalées par Neufeld.

« Si à 2 centimètres cubes de culture pneumococcique en bouillon placée 24 heures à 37°, on ajoute 0, 1 à 0, 2 de bile de lapin, la culture s'éclaircit rapidement et au bout d'un certain temps, à l'examen microscopique, la culture ou l'inoculation révèlent l'absence de tout ferment visible, vivant ou virulent. » Neufeld signale le fait que les biles d'homme, de chien, de rat et de chèvre sont moins bactériolytiques que celles de lapin.

Ces expériences *in vitro* ont été confirmées et étendues par les recherches de Nicolle et Adil Bey. Ces savants ont établi que la propriété bactériolytique était commandée par la présence des sels biliaires. La dissolution a été rapide et complète avec les sels sodiques énumérés par ordre d'activité décroissante : chénocholate de soude, choléate de soude, taurocholate de soude, glycocholate de soude. L'hyocholate de soude n'a donné que des résultats lents et incomplets.

On sait qu'un certain nombre d'affections oculaires sont causées par la prolifération superficielle du pneumocoque. Les conjonctivites à pneumocoques sont des inflammations bénignes et qui guérissent spontanément en quelques jours : elles sont influencées par des traitements anodins (l'instillation de solutions au 1/100 ou au 1/50 de sulfate de zinc) et ne mériteraient pas à elles seules la recherche de moyens thérapeutiques nouveaux. Il n'en est pas ainsi de l'infection de la cornée par le pneumocoque. Le galvanocautère demeure jusqu'ici notre meilleur et notre plus sûr procédé thérapeutique lorsque la zone ulcérée est très limitée et que l'effet cicatriciel n'entre pas en ligne de compte (c'est le cas lorsque l'ulcère n'occupe pas les parties centrales de la cornée) dans l'état ultérieur de la fonction visuelle. Mais beaucoup de malades ne réclament nos soins qu'à un moment où l'ulcération est déjà étendue et où l'on ne peut tenter une destruction vraiment efficace d'un foyer microbien aussi vaste. C'est pour ces cas-là que nous devons nous efforcer de trouver de nouveaux moyens thérapeutiques. Il est logique d'essayer tout d'abord ceux dont l'action sur le pneumocoque est démontrée *in vitro*. Notre confrère Gabriélidès a été le premier à appliquer dans les ulcères cornéens pneumococciques les instillations de bile.

« Pour notre compte, dit Gabriélidès, nous préconisons les instillations faites matin et soir avec de la bile de lapin et de mouton ; nous nous sommes adressé à ce mode de traitement, guidé par la propriété bactériolytique de la bile contre le pneumocoque et encouragé par une application suivie de succès ; nous avons obtenu la guérison dans 4 cas entre une ou deux semaines, avec transparence ou léger néphélion de la cornée. La bile de mouton est recueillie aseptiquement à l'abattoir, sur place, immédiatement après la décortication de l'animal, au moyen de pipettes stérilisées. Dans un dernier cas, nous avons combiné avec la bile, l'iodoforme, l'atropine et les compresses chaudes. »

A l'occasion de la communication du Dr Eperon sur l'emploi du sulfate de zinc à 1/5 au Congrès de 1907 de la Société française d'ophtalmologie, j'ai fait allusion à ce mode de traitement des ulcères serpigineux que j'avais expérimenté dans quelques cas et qui m'avait laissé une impression favorable.

Je crois devoir publier ces faits malgré leur petit nombre, car leur connaissance peut rendre des services.

Nous donnerons tout d'abord le résultat d'une instillation dans un cas de conjonctivite à pneumocoques : affection bénigne mais où il me paraissait particulièrement intéressant de suivre les modifications apportées par l'instillation de bile dans le nombre des pneumocoques de la sécrétion conjonctivale.

Nous nous sommes servi de bile de lapin recueillie dans des pipettes stériles sur des lapins tués au cours de diverses expériences. La bile est employée telle quelle. On peut d'ailleurs aussi se servir d'une solution de taurocholate de soude à 2 0/0, solution qu'il est facile de stériliser à l'autoclave ou par filtration sur bougie.

Obs. 19172. — *Conjonctivite à pneumocoques traitée par l'instillation de bile de lapin.*

Ris... Louis, âgé de 45 ans, se présente le 8 mars 1907 à la consultation de Lariboisière, pour des troubles liés à une conjonctivite aiguë bilatérale. Il a été atteint le 6 mars, sans autres symptômes généraux ou locaux, de picotement dans l'œil gauche et d'injection de la conjonctive avec sécrétion. L'œil droit se prend de la même manière dans la journée et le lendemain les deux yeux ont leurs paupières collées et une sécrétion abondante qui gêne beaucoup le malade.

Il se présente le 8 mars parce que les symptômes sont encore plus accusés. La vascularisation conjonctivale est très marquée.

L'examen microscopique pratiqué par M. Rauseo montre dans la sécrétion une masse considérable de cocci disposés en diplocoques de formes variées et prenant le Gram.

La culture sur gélose-ascite donne des colonies abondantes d'un diplocoque prenant le Gram et ayant toutes les réactions du pneumocoque, entre autres celle de se dissoudre complètement par addition de bile de lapin.

On instille dans chaque œil une goutte de bile de lapin. Cette instillation est suivie d'une sensation de cuisson très vive qui persiste pendant un quart d'heure environ.

Le lendemain, 9 mars l'injection et la sécrétion conjonctivale sont extrêmement minimes. L'examen de la sécrétion conjonctivale recueillie au niveau de la commissure ne montre plus que de très rares cocci. Plus de gêne. Les paupières ont été à peine agglutinées ce matin.

Les 10 et 11 mars les symptômes de conjonctivite ont absolument disparu et la muqueuse a repris son aspect normal.

Obs. 19062. — *Ulcère serpigineux à pneumocoques, traité par la bile de lapin.*

Buf... Jules, 54 ans, journalier, sans domicile, a perdu l'œil droit il y a 6 ans après une brûlure par de la chaux vive. Cet œil est atrophié et la cornée est opaque. A gauche, il a eu à différentes reprises des poussées conjonctivales en rapport vraisemblablement avec l'obstruction lacrymale qui persiste aujourd'hui encore et qui n'a jamais été traitée.

Il se présente le 4 mars 1907 à la consultation de Lariboisière parce que, depuis quelques jours, il ne voit plus à se conduire.

4 *mars* 1907. — On constate à gauche une ulcération centrale de la cornée à fond jaunâtre entourée d'une zone d'infiltration diffuse. L'ulcère a un diamètre de 3 millimètres au moins. Il s'accompagne d'un hypopion de 1 millimètre de hauteur.

Les voies lacrymales sont imperméables à l'injection. Le cathétérisme révèle des rétrécissements multiples du canal nasal des deux côtés.

L'examen microscopique montre dans l'exsudat de l'ulcère la présence de nombreux diplocoques prenant le Gram et quelques bacilles massués.

La culture sur gélose-ascite donne des colonies transparentes de pneumocoques en grande abondance et quelques colonies de staphylocoques.

On fait le jour même un lavage des voies lacrymales, une aseptisation de la conjonctive et des paupières et après une instillation d'atropine, on instille une goutte de bile de lapin. Cette instillation provoque une douleur assez vive qui dure une à deux minutes. On introduit un peu de pommade iodoformée et on applique un pansement aseptique.

5. — La sensibilité oculaire a persisté pendant quelques heures, mais la nuit a été bonne. La pupille est faiblement dilatée. L'ulcération ne paraît pas modifiée et l'hypopion persiste. Nouvelle instillation de bile de lapin et application de pommade iodoformée.

6. — L'ulcère est en partie détergé. La zone infiltrée ne dépasse pas 1 millimètre. On distingue l'iris et l'on voit la pupille en état de mydriase moyenne. Atropine. Pommade iodoformée.

7. — Plus d'hypopion. La cornée s'éclaircit et l'ulcère se cicatrise.

9. — Plus d'irritation oculaire.

20.— Le malade quitte le service. Il compte les doigts à 0,30 centimètres. Il reste un leucôme central assez limité mais correspondant aux 4/5 de la pupille.

L'application de bile a été faite deux fois. L'ulcère serpigineux paraît en avoir été influencé dès le 3e jour. L'hypopion a disparu au 3e jour et la réparation s'est faite dès le 4e jour.

OBS. 18910. — *Ulcère serpigineux à pneumocoques traité par la bile de lapin.*

D..., 48 ans, employé du gaz, se présente le 25 février 1907 à la consultation ophtalmologique de Lariboisière.

Il raconte que le 18 février 1907, il aurait reçu d'un de ses camarades un coup de crochet sur l'œil gauche. Ce traumatisme involontaire aurait été l'origine de l'affection qui l'amène à nous et intéresse l'œil gauche.

La moitié inférieure de la cornée gauche est occupée par un vaste ulcère infiltré avec un hypopion dont la limite est difficile à préciser en raison du trouble de la cornée. Les voies lacrymales sont perméables.

L'examen microscopique de l'exsudat de l'ulcère montre des pneumocoques encapsulés abondants et typiques. Il n'est pas fait de cultures.

Après aseptisation de l'œil et des paupières et instillation d'atropine, on dépose une goutte de bile de lapin sur la cornée. Cette instillation provoque une douleur assez vive qui se calme après quelques minutes. Monocle.

26 *février*. — La nuit a été bonne. Il ne souffre plus ce matin. L'ulcère ne paraît pas modifié ; le chémosis est encore marqué. La pupille est largement dilatée par l'atropine.

Deuxième instillation de bile de lapin. Pommade iodoformée. Monocle.

27. — Amélioration manifeste des lésions. Les infiltrations superficielles et marginales de l'ulcère ont disparu et on ne voit plus que l'infiltration profonde du bord inférieur. La cornée est plus claire.

Pommade iodoformée. Atropine. Monocle.

28. — La réaction oculaire a disparu. Il n'y a plus d'hypopion. Les bords de l'ulcère se cicatrisent. On continue les jours suivants l'atropine et la pommade iodoformée.

26 *mars*. — Le malade quitte le service avec un leucôme occupant la partie inférieure de la cornée. OG. V = 0,12.

16 *avril*. — La cornée s'est éclaircie dans la région pupillaire et l'acuité de l'œil gauche sans correction de l'astigmatisme cornéen est de 0,3 à 0,4.

L'ulcère a été nettement enrayé dès la 2e instillation de bile de lapin. L'hypopion avait disparu dès le 3e jour.

OBS. 20158. — *Ulcère serpigineux de la cornée traité par l'instillation de bile.*

S... Jean, 41 ans, tailleur de pierres, se présente le 26 avril 1907 à la consultation du service ophtalmologique de Lariboisière. Il se plaint d'une gêne visuelle de l'œil gauche dont il fait remonter le

début au 24 *avril*. Ce jour-là, il croit avoir reçu de la poussière dans l'œil et il a éprouvé une gêne si marquée qu'il n'a pu dormir durant toute la nuit. Le 27 *avril*, malgré la gêne visuelle et la photophobie il a pu se rendre à son travail. La persistance des douleurs périoculaires et le trouble visuel le poussent à nous demander conseil. Nous constatons la présence,sur la corné,edans la zone paracentrale d'une petite ulcération de 2 millimètres de diamètre à fond grisâtre. Cette ulcération s'accompagne d'un hypopion de 1 millimètre, d'injection périkératique assez vive et d'une rougeur de la paupière supérieure. Les voies lacrymales sont normales. L'examen microscopique de l'ulcère montre la présence de pneumocoque. La culture faite sur gélose-ascite montre également à l'état de pureté la présence du pneumocoque. Le traitement consiste dans l'aseptisation des paupières et de la conjonctive, l'instillation de bile de lapin et l'application de pommade iodoformée avec un pansement monoculaire.

27 *avril*. — La sensibilité oculaire est moins accusée bien que l'ulcère persiste ainsi que l'hypopion. On gratte légèrement les bords de l'ulcère de manière à mettre à nu la zone d'infiltration. On fait une instillation de bile de lapin et l'application de pommade iodoformée. Le malade entre dans le service. L'examen microscopique montre encore la présence de pneumocoques dans l'ulcère.

28. — Amélioration manifeste, plus d'hypopion. Le 1er *mai*, nouvelle instillation de bile. A partir de ce jour et jusqu'au 10 *mai*, le traitement consiste en instillations d'atropine et en application de pommade iodoformée. Il n'y a plus de sensibilité oculaire, mais il persiste encore une petite infiltration superficielle dont la cicatrisation complète n'est obtenue que le 16 *mai*. On voit dans une étendue de 4 millimètres en hauteur et de 3 millimètres en largeur, une opacité cornéenne superficielle qui, très vraisemblablement, s'atténuera avec le temps.

Le 17 *mai*, l'acuité visuelle de cet œil est déjà remontée à 0,3.

Obs. 19864. — *Ulcération de la cornée avec hypopion produite par le bacille pyocyanique.*

Sch... Georges, 21 ans, n'a jamais présenté de troubles oculaires avant le 7 avril 1907. Ce jour-là, sans cause provocatrice, il constate au réveil un larmoiement manifeste qui s'accentue et s'accompagne de photophobie. Il se présente le 9 avril à la consultation ophtalmologique de Lariboisière On constate alors, au niveau du secteur inféro-externe de la cornée gauche, un ulcère de 3 millimètres de diamètre dont le fond est infiltré et qui entraîne une réaction conjonctivale des plus vives. L'examen microscopique du fond de l'ulcère montre la présence d'un petit bacille fin se décolorant par la méthode de Gram. L'ensemencement sur gélose-ascite donne lieu au développement de colonies fluorescentes. Les milieux de culture prennent une coloration verdâtre. Le bacille liquéfie la gé-

latine. Ces caractères ainsi que ceux du pigment élaboré par lui permettent de le considérer comme bacille pyocyanique.

Après aseptisation des paupières et de la conjonctive, on instille une goutte de bile de lapin, de l'atropine et on applique de la pommade iodoformée.

10 *avril*. — L'ulcération s'est considérablement étendue, les bords de la cornée sont infiltrés. Il existe un hypopion manifeste, les phénomènes douloureux sont plus marqués.

11. — Le malade entre dans le service. L'infiltration cornéenne est presque complète. La chambre antérieure paraît à moitié remplie par le pus. Il y a un chémosis conjonctival très accusé et la vision est nulle. Les phénomènes douloureux persistent malgré l'instillation de dionine et l'emploi des calmants à l'intérieur.

23. — Il est procédé à l'énucléation du globe ; l'opération a lieu sans incident et la guérison opératoire est rapide. Le 27 *avril* le malade quitte le service.

L'examen de l'ulcère cornéen et l'ensemencement sur gélose-ascite donnent lieu aux mêmes résultats que l'examen du 9 *avril* : présence du bacille pyocyanique ; absence de tout autre microorganisme.

Dans ce dernier cas, où l'infection cornéenne était due au bacille pyocyanique, l'effet de l'instillation de bile a été nul. On pourrait même croire qu'elle a agi défavorablement si l'on ne savait, par tous les exemples qui en ont été relatés, combien est grave l'infection pyocyanique de la cornée. L'énucléation a presque toujours été rendue nécessaire par suite de l'extension de l'infection aux membranes intraoculaires.

On nous fera peut-être le reproche d'avoir combiné à l'action de la bile d'autres effets thérapeutiques et d'empêcher, par là même, des déductions indiscutables.

Nous répondrons à cette objection que notre but n'était pas de démontrer l'action antiseptique de la bile suffisamment établie par les recherches *in vitro*, mais de tirer parti de cette action en la combinant aux indications thérapeutiques générales de l'ulcère serpigineux à pneumocoques.

Nous savons en effet que le pneumocoque qui prolifère dans la cornée pour réaliser l'ulcère serpigineux reste dans les couches superficielles. Néanmoins, quelque superficiel qu'il soit, il peut encore échapper à l'action de la bile. Il sera donc utile de faire un très léger curettage superficiel qui permettra le contact de la bile avec le foyer d'infection. L'atropine n'est employée qu'en tant que calmant par relâchement du spasme

irien. D'autre part, l'action antiseptique de la bile n'est que passagère ; si l'on n'empêche pas la réinfection par le cathétérisme et les injections lacrymales, par l'aseptisation de la conjonctive, il est certain que l'effet momentané de la bile ne saurait amener la guérison définitive. Lorsque nous appliquons le galvano-cautère sur un ulcère serpigineux au début, nous avons d'ailleurs recours aux mêmes soins, le curettage léger de l'ulcère en moins. On sait que la bile n'agit nettement que sur le pneumocoque. L'insuccès complet de la bile dans un cas d'ulcère à bacille pyocyanique contribue à mettre en relief les succès obtenus dans les observations d'ulcères pneumococciques.

Pour l'instant, la seule conclusion ferme que nous tirerons de ces faits c'est qu'en attendant un moyen de destruction du pneumocoque plus sûr et plus pénétrant, celui que nous fournit l'instillation de bile de lapin est digne d'être signalé. Il est particulièrement indiqué dans les cas d'ulcère à pneumocoque de dimension moyenne où la cautérisation ignée entraînerait une cicatrice trop grave.

BIBLIOGRAPHIE

NEUFELD. Une propriété bactériolytique de la bile. *Zeitschrift f. Hygiene*, 1900, vol. XXXIV.
— L'agglutination du pneumocoque. *Zeitschrift f. Hygiene*, 1907, vol. XL, p. 65.
NICOLLE ET ADIL BEY. — Action de la bile sur le pneumocoque et diverses autres bactéries. *Annales de l'Institut Pasteur*, 1907, p. 20.
GABRIÉLIDÈS. — *Revue médico-pharmaceutique*, p. 281.
— *Ophtalmologie microbiologique. Kératites*, etc. 1907, 2e volume, p. 254.
GERLOFF. Sur l'emploi de la bile dans les affections oculaires. *Klin. Monatsbl. f. Augenh.*, 1907, p. 442.

II. — SOCIÉTÉS SAVANTES

SOCIÉTÉ D'OPHTALMOLOGIE DE PARIS

Compte rendu par M. J. CHAILLOUS.

Séance du 8 octobre 1907.

Pustule maligne palpébrale avec phlegmon secondaire de la face
(Présentation de malade).

M. MORAX. — (Publié *in extenso*, p. 338).

M. Sulzer a observé, cette année, un cas de pustule maligne de la

paupière, provoquée chez un ouvrier par un petit éclat de corne de bovidé. Il serait intéressant de savoir si des accidents de ce genre doivent être considérés comme accidents de travail. Selon la lettre de la loi, ils doivent être compris dans la classe des maladies professionnelles qui ne donnent lieu à aucune indemnité.

M. Antonelli a observé à Naples de nombreux cas de pustule maligne des paupières. Il persistait après l'évolution des accidents aigus, des déformations caractéristiques des paupières, consistant surtout en un ectropion cicatriciel d'un degré extrême, causé par la destruction de la peau. La réparation de ces lésions donnait de bons résultats.

M. Morax. — Le patron du malade que j'ai présenté a refusé de le reprendre et l'affection n'a pas été considérée comme un accident du travail. Jusqu'ici le malade n'a pas engagé de procédure.

Cas particulier de strabisme sursumvergent fonctionnel
(Présentation de malade).

M. A. CANTONNET. — Homme de 48 ans, nerveux mais bien portant. Depuis sa naissance il présente un strabisme sursumvergent assez particulier de l'œil droit. Dans le regard en bas, il n'y a absolument pas de strabisme ; à mesure que le regard s'élève, l'œil droit (qui ne fixe pas) monte plus vite que l'œil gauche fixant ; il finit par aller se cacher presque complètement sous la paupière supérieure alors que l'œil gauche n'est pas encore très élevé ; dans cette position élevée l'œil droit diverge un peu. Il n'y a de diplopie que dans le regard au loin avec élévation. La force musculaire de tous les muscles est normale.

Ce cas présente de grandes analogies avec celui que j'ai présenté ici le 2 juillet 1907 et avec ceux que rapporte le Dr Houdart (thèse 1902) : l'un de de Lapersonne, l'autre de de Græfe.

Il semble s'agir d'une insuffisance du muscle droit inférieur (muscle surtout abaisseur et un peu adducteur) de l'œil droit. C'est sur lui que devrait porter l'avancement.

M. Morax. — J'ai observé récemment un malade dont le strabisme convergent n'apparaissait que dans la moitié inférieure du champ du regard. Les malades de M. Cantonnet avaient leur vision binoculaire normalement développée, ce qui est rare dans les troubles moteurs congénitaux. Notre malade n'a ni vision, ni fusion binoculaire.

Fragments historiques sur le glaucome.

M. A. TERSON. — Presque tous les traités donnent des indicatios erronées ou incomplètes sur l'historique de l'hypertonie dans le glaucome. M. Terson reprend cette question et donne des textes devenus rares, parfois même presque introuvables. Il en résulte que Brisseau, contrairement à certaines assertions, n'a pas signalé l'hypertonie. C'est bien J. Platner (1745), et non Plater, qui a explicitement mentionné l'œil « *dur, rénitent au doigt* ». Mais A. P. Demours (1821) a donné plus d'importance à ce symptôme. Outre une description ad-

mirable du glaucome et de ses causes diathésiques et surtout nerveuses, on trouve dans son Précis la mention nette de l'œil « *dur au toucher* » et il cite même un cas où l'œil « *reprit sa souplesse* » au cours du traitement. Ensuite Fabini (1831), qui lui aussi a écrit une page remarquable sur le glaucome, note la dureté *pierreuse* du globe.

A ces auteurs sur lesquels on ne saurait trop insister, s'ajoutent Warnatz, Weller, puis Middlemore et Mackensie dont le rôle est au contraire bien connu, mais auxquels on attribue souvent une découverte qu'ils n'ont fait que développer.

Aggravation de lésions tuberculeuses intra-oculaires par l'instillation de tuberculine dans le cul-de-sac conjonctival.

M. Kalt présente un homme de 64 ans, atteint depuis avril dernier d'irido-choroïdite de l'œil droit et de scléro-kératite de l'œil gauche. L'instillation de tuberculine à 1 0/0 fut suivie d'hyperémie de la conjonctive. Mais les jours suivants, l'infiltration de la sclérotique et de la cornée de l'œil droit augmenta d'une façon considérable et la vision fut bientôt réduite à la perception lumineuse. A l'œil gauche, il n'y eut aucune réaction. Chez un enfant atteint d'iritis tuberculeuse, l'instillation de tuberculine amena au bout de huit jours une poussée sérieuse que l'évolution, jusqu'alors bénigne de la maladie, ne faisait pas prévoir.

M. J. Chaillous. — Chez un enfant atteint d'iritis de nature indéterminée, j'ai vu, consécutivement à l'instillation de tuberculine, une réaction conjonctivale analogue à celle qu'on a signalée dans les cas d'ophtalmo-réaction positive. Il ne se produisit aucune modification apparente au niveau de l'iris.

M. Morax. — Je serais tenté de croire que les faits intéressants relatés par M. Kalt ne sont dus qu'à une fâcheuse coïncidence. Au point de vue thérapeutique, l'injection sous-cutanée de tuberculine m'a laissé plutôt une impression favorable. Au point de vue du diagnostic des lésions oculaires, l'injection sous-cutanée de tuberculine me paraît préférable parce que la réaction oculaire venant s'ajouter à l'hyperthermie nous permet de conclure non seulement à l'existence de foyers tuberculeux dans l'organisme, mais encore de foyers tuberculeux au niveau de l'appareil visuel.

Une variété d'épithélioma des paupières.

M. Cantonnet (Rapport sur un travail de M. Duclos). — L'épithélioma des paupières décrit par M. Duclos présente une zone antérieure composée de tubes et lobules épithéliaux à cellules cylindriques ou polyédriques ; le stroma est infiltré de leucocytes mono ou polynucléaires. Une seconde zone contient de très nombreux globes épidermiques. Plus profondément, les lobules épithéliaux sont distendus par un liquide coagulable ; en certains points, la distension est telle qu'on a presque l'impression d'une poche kystique. Dans son ensemble, l'épithélioma est encore remarquable par l'infiltration leucocytaire de son stroma.

De la nécessité d'exiger un minimum d'acuité visuelle de la part des conducteurs d'automobiles.

M. Duboys de Lavigerie communique une note de M. Roche (de Marseille) : ce confrère est d'avis que beaucoup d'accidents d'automobile sont causés par la mauvaise acuité visuelle des chauffeurs. On fait subir aux employés de chemins de fer un examen visuel sévère. Il semble qu'une acuité visuelle moyenne est aussi nécessaire pour conduire une automobile que pour guider un train. L'auteur a eu l'occasion d'observer un nombre relativement élevé de chauffeurs conduisant des voitures puissantes, et dont la vision était réduite au minimum. Il en cite deux exemples. Dans le premier cas, un chauffeur borgne d'un œil par taie centrale de la cornée est atteint d'un astigmatisme considérable de l'autre œil, qui n'est corrigé par aucun verre. Dans le second cas, il s'agit d'une personne atteinte d'astigmatisme myopique des deux yeux. Il lui arriva tout récemment, étant à motocyclette, de se trouver soudainement au milieu d'un troupeau de moutons qu'il avait pris pour un nuage de poussière. De plus, on observe aussi que certains chauffeurs n'ont pas la vision binoculaire. Si l'œil sain est atteint par une poussière, par un corps étranger, le chauffeur est momentanément aveugle. L'auteur demande à la Société de formuler le vœu suivant : « Nul ne peut être admis à passer l'examen de capacité à la conduite des automobiles s'il ne justifie d'un certificat d'acuité visuelle minimum délivré par un oculiste. »

La Société d'ophtalmologie nomme une commission chargée d'examiner le rapport et les conclusions de M. Roche.

SOCIÉTÉ NÉERLANDAISE D'OPHTALMOLOGIE

31e session tenue à la Haye le 2 juin 1907.

Compte-rendu analytique par le Dr Jitta.

M. Noyon, président, aborde dans son discours d'ouverture la question de l'hygiène scolaire. Il évoque, entre autres, les mérites de Javal, et de Hermann Cohn, tous deux décédés il n'y a pas longtemps, et dont le rôle a été des plus importants dans la connaissance de cette science spéciale.

Drainage permanent du sac et du conduit lacrymal.

M. Koster (Leyde) a eu, il y a déjà longtemps, l'idée de rétablir d'une façon durable la perméabilité des voies lacrymales au moyen d'une sonde à demeure, flexible, consistant en un fil de soie.

En 1906, un malade fut traité par lui de cette façon. Une sonde de de Wecker fut introduite jusqu'au-dessous de la muqueuse du nez. Dans cette sonde, M. Koster plaça un mandrin, pourvu d'un œil dans lequel un fil de soie est passé.

Une petite incision de la muqueuse du nez mit le mandrin à jour et

permit de saisir le fil de soie au moyen d'une pince. Après enlèvement de la sonde et du mandrin le fil de soie fut fixé par un nœud et resta quelques semaines en place. Le résultat obtenu fut excellent, ce qui donna une raison suffisante pour établir le même traitement chez d'autres malades.

Le malade peut être traité d'une façon ambulante et on peut lui apprendre facilement à nettoyer le fil une ou deux fois par jour. Ce fil peut en cas de besoin rester jusqu'à deux mois en place.

Glaucome sans occlusion de l'angle iridien.

M. de Vries (Amsterdam). Il existe des cas où l'occlusion n'existe pas et où il faut trouver une autre explication pour l'arrêt de l'écoulement de la lymphe. L'obstruction peut être la suite de la sclérose du réticulum scléro-cornéen (ligament pectiné).

L'auteur décrit un cas où cette altération existait. Elle est caractérisée par la disparition partielle de l'endothélium du réticule scléro-cornéen et par l'accolement des lamelles de ce réticule.

D'après lui ceci peut se produire,de même que l'occlusion de l'angle iridien, par suite de la présence dans l'œil de produits qui ont une influence néfaste sur la dérivation de la lymphe, par conséquent après un processus inflammatoire.

Endothéliome du nerf optique.

M. de Vries a examiné une tumeur qui a pris naissance dans la couche endothéliale de la gaine arachnoïdale. La tumeur, de structure cancéreuse, remplit toute la gaine du nerf optique. Elle s'est répandue dans l'orbite et dans les muscles de l'œil sans pénétrer dans ce nerf.

Démonstrations de micro-stéréo-photographies.

M. de Vries a réussi à reproduire des micro-photographies où l'effet stéréoscopique a été obtenu en posant sous l' « Abbe » un diaphragme avec ouverture placée excentriquement pour le passage de la lumière et en faisant deux poses : l'une à l'éclairage venant de gauche ; l'autre à l'éclairage diamétralement opposé (méthode de Gerhardt).

L'opération de Lagleyze contre l'ectropion.

M. Straub (Amsterdam) a obtenu dans l'ectropion des résultats tout à fait satisfaisants avec l'opération de Lagleyze qu'il décrit.

La position des lambeaux est telle que le lambeau inférieur se détend rapidement dans le sens horizontal et relève la paupière dans le sens vertical.

L'opération de l'entropion.

M. Straub considère l'entropion et le trichiasis dans le trachome comme les suites de la cicatrisation de la conjonctive du tarse. La conjonctive devient alors plus restreinte que le tarse qu'elle doit recouvrir et occasionne ainsi la position vicieuse des cils.

L'excision du tarse est donc l'opération radicale. Il n'est cependant pas nécessaire de la pratiquer souvent, car l'opération de Snellen modifiée par Anagnostakis et faite sans enlever un lambeau du tarse donne d'ordinaire de très bons résultats.

Nystagmus monoculaire.

M. Van Geuns (la Haye) a observé un garçon de onze ans qui se plaignait depuis un mois de fatigue de l'œil droit. Lorsque l'enfant travaille il s'établit un nystagmus horizontal de cet œil.

Pendant l'examen visuel un nystagmus binoculaire apparaît après quelques instants.

L'acuité visuelle est normale sans verres et avec de faibles verres convexes ou cylindriques. A l'examen ophtalmoscopique une myopie d'une dioptrie se laisse constater. Cependant après instillation d'homatropine une hypermétropie de 2,5 D apparaît. Des verres correcteurs de + 2 D apportèrent déjà au bout de quelques mois une amélioration considérable.

Aiguilles et couteaux courbes pour opérations oculaires.

M. Straub a fait construire chez Moria à Paris des aiguilles et des couteaux dont l'acier fait un angle de 60 degrés avec le manche tandis que le plan du tranchant se trouve perpendiculaire au plan de courbure.

Avec ces instruments on peut pratiquer la ponction ou l'incision dans chaque partie de la circonférence de la cornée ; ils rendent le plus de services dans l'opération très délicate de la cataracte secondaire.

SOCIÉTÉ DE NEUROLOGIE

Compte rendu analytique, par J. Chaillous.

Séance du 4 juillet 1907.

Un cas de syndrome de Benedikt.

MM. Léopold Lévi et Péchin présentent un enfant de 4 ans, chez lequel on note : 1° une hémiparésie gauche (atteignant le facial inférieur), avec hémitremblement des membres supérieur et inférieur gauches ; 2° une paralysie totale de la IIIe paire droite. Il existe également à gauche une paralysie incomplète de la IIIe paire. Il s'agit donc d'un syndrome de Benedikt, avec participation de la musculature de l'œil du côté opposé. L'affection s'est établie progressivement, à la suite d'une grippe. Le fond de l'œil est normal. Le traitement hydrargyrique n'a produit aucune amélioration.

Paralysie alterne associée à un syndrome spasmodique, dû probablement à une lésion irritative du faisceau géniculé.

MM. Henri Claude et P. Lejonne présentent un malade de 47 ans,

atteint d'une hémiplégie gauche, d'une paralysie complète du moteur oculaire commun droit, d'une parésie du droit supérieur de l'œil gauche, et d'un spasme à la fois facial, pharyngé et laryngé.

Réaction hémiopique de Wernicke dans un cas d'acromégalie.

MM. Dupuy-Dutemps et Lejonne rapportent l'observation d'une femme de 31 ans, atteinte d'acromégalie typique. Les troubles de la vision étaient très importants : on constatait une atrophie complète du nerf optique gauche, avec cécité absolue. A droite, la papille était très décolorée mais incomplètement, et l'acuité visuelle était réduite à 1/100e.

Il existait un rétrécissement considérable du champ visuel en dehors, réalisant une hémianopsie temporale à limites irrégulières et empiétant sur le point de fixation. Cette lésion optique bilatérale ne pouvait être attribuée qu'à la compression exercée au niveau du chiasma par la tumeur hypophysaire.

La réaction hémiopique, cherchée à l'aide d'une lentille convergente, était des plus nettes. Les auteurs recommandent de veiller à ce que la lumière de la source lumineuse n'atteigne jamais l'œil directement, et d'éviter que le faisceau de rayons convergents projeté avec la lentille vienne frapper la sclérotique au voisinage de la cornée. Heddœus a soutenu que le réflexe hémiopique ne pouvait se produire en aucun cas : car il n'était pas possible de localiser exactement à une région limitée de la rétine l'excitation lumineuse, à cause de la diffusion de la lumière dans tout l'intérieur de l'œil.

MM. Dupuy-Dutemps et Lejonne pensent que « les contradictions, la variabilité et l'inconstance de la réaction hémiopique dans les lésions de même siège et de même nature trouvent peut-être leur explication dans une simple disposition physique de l'œil, différente selon les sujets : la pigmentation choroïdienne. La réaction hémiopique se produirait plus nettement dans les yeux bruns à choroïde fortement pigmentée, où la diffusion est presque nulle ; la réaction hémiopique serait impossible à constater dans les yeux des blonds où la quantité de lumière diffusée est suffisante pour impressionner les autres régions de la rétine.

Sur un cas de neuromyélite optique subaiguë ou de maladie de Devic.

M. Peppo Acchioté (de Constantinople) présente l'observation d'une femme de 25 ans qui eut une névrite optique double suivie et accompagnée d'une paraplégie spasmodique avec troubles sensitifs et sphinctériens, symptômes indiquant la présence d'une myélite diffuse subaiguë. Dix mois après le début de l'affection, la malade était complètement guérie. Le pronostic de cette affection est grave en général et une fois sur deux la mort survient, tantôt par des manifestations bulbaires, tantôt par le fait d'une complication intercurrente.

III. — REVUE DES JOURNAUX D'OPHTALMOLOGIE

Von Graefe's Archiv für Ophtalmologie

Analysé par Mlle Toufesco.

Volume LXV, fascicule 2, 26 février 1907.

I. — **Contributions à la connaissance de l'anatomie pathologique du colobome congénital du globe oculaire et en particulier du nerf optique,** par W. Gilbert, avec planches X-XI, fig. 1-10 et une figure dans le texte, pp. 185-219.

Ce travail est basé sur deux observations recueillies dans le service du professeur Saemisch et suivies d'examen histologique.

Obs. I. — H., 20 ans. Malformations congénitales des deux yeux. *Œil droit* atteint de décollement de la rétine, énucléé pour douleurs. Microcornée (microphtalmie ?). Colobome de l'iris ; colobome de la choroïde légèrement ectatique. *Colobome du nerf optique.* Effacement du sinus primitif de la chambre antérieure. Ectropion inflammatoire de la couche pigmentaire de l'iris. Membranes vitrées néoformées dans la chambre antérieure. Irido-cyclite. Cataracte régressive et cataracte capsulaire. Décollement de la rétine.

Dans cette observation, on se trouve en présence d'un cas unique jusqu'à présent de colobome vrai du nerf optique dont l'auteur résume les caractères de la façon suivante : 1° Au-dessous de la portion sclérale du nerf optique, le mésoderme n'est pas différencié en sclérotique normale et en gaine durale : on trouve là un tissu de provenance mésodermique, mais non différencié. 2° Les vaisseaux centraux sortent rapprochés du bord inférieur de la papille ayant entraîné avec eux beaucoup de mésoderme qui occupe le quart inférieur du tronc du nerf optique, au-dessous des vaisseaux. 3° Dans ce segment inférieur du nerf optique sous-jacent aux vaisseaux centraux, les fibres nerveuses manquent presque complètement. 4° La coupe transversale du nerf optique est réniforme, son diamètre vertical mesure 1 mm. 75, son diamètre transversal 2 mm. 25.

L'auteur propose de considérer comme caractéristique d'un colobome vrai du nerf optique la persistance du tissu mésodermique et l'existence d'une lacune produite dans la substance nerveuse par cette persistance, lacune dans le segment inférieur du *tronc* du nerf optique et non seulement de la papille.

Obs. II. — H., 20 ans. *Œil droit* normal. *Œil gauche* énucléé à la suite d'un traumatisme. Colobome de l'iris ; colobome du corps ciliaire et de la choroïde. Myopie forte, Dilatation considérable de l'espace intervaginal du nerf optique en bas. Absence des fibres nerveuses dans le cinquième inférieur du nerf optique. Cyclite. Hémophtalmos.

La forme et les dimensions du nerf optique sont normales ; la lame criblée est normalement développée. C'est l'arrêt de développement de la rétine au niveau du colobome choroïdien qui est cause du non-développement des fibres nerveuses dans le segment inférieur de la papille. Il ne s'agit donc pas d'un colobome vrai du nerf optique, mais d'*une aplasie* du nerf optique, terme proposé par Elschnig.

Il résulte de cette étude qu'on ne doit diagnostiquer un *colobome du nerf optique* qu'après l'examen histologique ; ophtalmoscopiquement on ne peut constater qu'un *colobome à l'entrée du nerf optique*, pour employer le terme proposé par v. Hippel.

II. — **Sur le développement et la structure normale du corps vitré**, par Wolfrum, avec planches XII-XIII, fig. 1-8 et une figure dans le texte, pp. 220-266.

L'auteur commence par un historique rapide de la question, puis il résume la technique histologique employée par lui. Ses recherches ont porté sur les embryons de triton et de canard, et parmi les mammifères sur les embryons de lapin et de porc surtout, mais aussi sur quelques embryons de mouton et de chat. Des embryons humains provenant de la collection du professeur Rabl furent étudiés aussi.

De ses recherches sur le triton et le canard, l'auteur ne peut tirer des conclusions certaines sur l'origine du corps vitré chez les batraciens et les oiseaux. L'auteur s'arrête plus longuement à l'étude des mammifères.

Le corps vitré primitif est composé de prolongements protoplasmiques fibrillaires, se détachant des cellules cristalliniennes d'une part et des cellules de la rétine d'autre part. Par divisions et anastomoses de ces fibrilles, il se forme un réseau qui se complique bientôt par des prolongements protoplasmiques des éléments mésodermiques quand ils pénètrent dans l'espace vitréen. Les éléments cellulaires qu'on rencontre dans le réseau, à ce stade précoce du développement, ne jouent qu'un rôle passif, et ne prennent pas part à la formation du réseau vitréen. Il devient de plus en plus évident que c'est la rétine qui joue le rôle principal dans la formation du vitré primitif.

A un stade plus avancé, les prolongements protoplasmiques des cellules cristalliniennes forment autour de la vésicule cristallinienne un lacis de plus en plus serré servant de soutien aux vaisseaux de la capsule vasculaire du cristallin en voie de formation. Les prolongements rétiniens sont composés de fines granulations réfringentes comme celles que l'on rencontre dans le protoplasma des fibres de Müller. Ces prolongements, plus ou moins longs et souvent terminés par un renflement libre, sont comparés par l'auteur aux pseudopodes poussés par les fibres de Müller.

Au stade où commence à se former la capsule cristallinienne, les prolongements protoplasmiques des cellules cristalliniennes (cônes cristalliniens) disparaissent progressivement.

Pour l'étude du développement du vitré définitif il est très impor-

tant d'observer les rapports qui existent entre les fibrilles rétiniennes et les parois vasculaires. Les vaisseaux possèdent eux-mêmes de nombreux prolongements qui se perdent dans le réseau du corps vitré. Il est à remarquer que, sauf les troncs principaux, les vaisseaux n'ont qu'un revêtement endothélial ; ceux qui viennent du nerf optique portent en plus un revêtement de cellules névrogliques. Les prolongements provenant des vaisseaux s'anastomosent directement avec les fibrilles de la rétine qui leur forment des gaines et les soutiennent. Les fibrilles de ces lacis périvasculaires deviennent granuleuses et s'atrophient avec les vaisseaux. Pour l'auteur, le vitré définitif est un tissu resté dans un stade inférieur de développement ; les fibres protoplasmiques jouent le rôle de remplissage pendant l'éloignement progressif entre la rétine et le cristallin. La rétine a pour fonction de développer le vitré non seulement au début de sa formation, mais bien jusqu'à son développement complet ; il est impossible d'admettre qu'une partie du vitré soit d'origine mésodermique.

D'après l'auteur, il existe bien une limitante interne formée par les pieds des fibres de Müller, mais elle pousse de fins prolongements dans le tissu vitréen. Quant à la membrane hyaloïde, elle n'existe pas, mais les fibrilles forment vers la périphérie un réseau progressivement plus serré. Les cellules rudimentaires décrites dans le vitré par Retzius sont des coupes à travers les pinceaux de fibrilles. Les fibres zonulaires sont des continuations directes des cellules de la *pars ciliaris* de la rétine. Il n'est pas vraisemblable qu'un canal hyaloïdien soit constant chez l'homme.

Conclusions : Chez les mammifères, le corps vitré est une formation purement ectodermique provenant de la rétine. Dans son développement on peut distinguer deux périodes :

1° La formation d'un vitré primitif caractérisée par la production des fibres radiées qui proviennent des cellules de soutien de Müller (cellules névrogliques-Kölliker) ;

2° La formation d'un vitré définitif qui prend son origine des fibres radiées par formation des anastomoses transversales (donc également de la rétine) et se développe par la suite principalement aux dépens de la *pars ciliaris* de la rétine.

Le cristallin ne prend aucune part à la formation du vitré. Les cônes cristalliniens sont surtout un appareil de fixation passagère pour la vésicule cristallinienne détachée de l'ectoderme.

Le mésoderme, et spécialement le système vasculaire, n'a dans le développement du vitré qu'une fonction nutritive.

Une hyaloïde n'existe pas comme membrane particulière, distincte du corps vitré, mais la limitante interne constitue la membrane-limite commune au vitré et à la rétine.

Dans l'œil définitivement développé, le canal hyaloïdien n'est pas une production constante, et quand il existe, on trouve le plus souvent aussi des restes de l'artère hyaloïde (1).

(1) En citant un travail de Mlle Toufesco paru dans ces *Annales* (août 1906,

III. — **Recherches expérimentales sur l'existence des substances bactéricides dans l'œil des individus non immunisés**, par Zur Nedden, avec planche XIV, fig. 1-4, pp. 267-301.

L'auteur a fait ses expériences sur le lapin et sur l'homme. Il s'est servi du bacille de la dysenterie en culture sur bouillon de 24 heures diluée au 50e ou au 100e. A une goutte de cette culture, l'auteur ajoutait 3 gouttes, 1 goutte, 1/5 de goutte ou 1/20 de goutte d'humeur aqueuse ou de vitré de concentration différente dans une solution de NaCl et provenant d'animaux non immunisés. Le mélange est placé à l'etuve à 37° 5 pendant 2 heures. Dans les mélanges ainsi préparés l'auteur versait de l'agar liquide à 45°-50°, secouait les tubes à essai et en vidait le contenu dans des boîtes de Petri ; celles-ci étaient mise à l'etuve pendant 24 heures. Dans des expériences de contrôle, l'auteur ajoutait de l'agar dans un tube à essai ne contenant qu'une goutte de bouillon de culture ; ou bien une goutte de solution physiologique de NaCl. L'auteur résume les résultats de ses expériences sous forme de tableaux.

I. — *Substances bactéricides dans l'humeur aqueuse des individus non immunisés.*

A. — *Expériences sur l'humeur aqueuse de l'œil du lapin.*

La première humeur aqueuse de l'œil normal (1) n'a pas de pouvoir bactéricide, mais arrête le développement des colonies. Par contre, une goutte de la 2e humeur aqueuse (recueillie 1 heure après la reproduction de la chambre antérieure) tue 10.400 colonies de bacilles de la dysenterie. La chaleur (1 heure à 58°) détruit les compléments dans la 2e humeur aqueuse et la rend inactive. Le pouvoir bactériolytique de la 2e humeur aqueuse disparaît 5 heures après la ponction de la chambre antérieure ; ce pouvoir n'atteint jamais la valeur de celui du sérum sanguin du même animal. Après une ponction du corps vitré, l'humeur aqueuse acquiert un pouvoir bactériolytique d'autant plus considérable qu'on évacue plus de vitré, mais ce pouvoir est toujours plus faible qu'après une ponction de la chambre antérieure. Après une seule injection de 1 centimètre cube de NaCl à 10 0/0 sous la conjonctive, l'humeur aqueuse acquiert un pouvoir bactériolytique qui atteint son maximum environ 6 heures après l'injection.

Dans une autre série d'expériences, l'auteur irritait la cornée ou le corps vitré par les toxines microbiennes (bacille de la dysenterie en culture tuée, bacille pseudo-diphtérique en culture vivante). L'humeur aqueuse contient des substances bactéricides immédiatement après

---

p. 161). Wolfrum lui attribue à tort une théorie d'après laquelle les vaisseaux de la capsule cristallinienne se transformeraient en fibres élastiques. Mlle Toulescu combattait au contraire cette théorie.

(1) Sous le nom de première humeur aqueuse, l'auteur comprend l'humeur aqueuse normale telle qu'on l'obtient à la première ponction. On sait en effet que l'humeur aqueuse reproduite (2e humeur aqueuse) a des propriétés chimiques différentes.

l'injection des cultures et son pouvoir bactériolytique est d'autant plus considérable que l'inflammation produite est plus intense. Ce pouvoir est faible dans les inflammations chroniques du vitré. La stase sanguine ne provoque pas le passage de substances bactéricides dans l'humeur aqueuse (ligature du cou, ventouse sur l'œil).

B. — *Recherches sur l'humeur aqueuse de l'œil humain.*

La 1re humeur aqueuse de l'œil humain normal (iridectomie préparatoire) n'a pas de pouvoir bactériolytique, mais arrête le développement des colonies du bacille de la dysenterie. Par contre, une goutte de la 1re humeur aqueuse de l'œil humain atteint d'iritis séreuse peut tuer 3.000 colonies de ce bacille; une goutte de la 2e humeur aqueuse du même œil tuait 7.300 colonies. L'humeur aqueuse devient inactive après trois quarts d'heure de chauffage à 58°.

II. — *Substances bactéricides du corps vitré des individus non immunisés.*

A. — *Recherches sur le corps vitré de l'œil du lapin.*

Comme dans les expériences sur l'humeur aqueuse, le 1er vitré de l'œil normal n'a pas de pouvoir bactériolytique, mais arrête le développement des colonies. Le 2e vitré (recueilli trois quarts d'heure après la ponction) possède un pouvoir bactériolytique faible qui disparaît après chauffage pendant trois quarts d'heure à 58°. Le pouvoir bactériolytique du vitré augmente pour atteindre presque celui du sérum du même animal par les ponctions répétées tous les jours, ce pouvoir est au maximum le 3e jour. Une ponction, même répétée, de la chambre antérieure n'a aucune influence sur le pouvoir bactériolytique du vitré ; il en est de même des injections sous-conjonctivales et de l'hyperémie artificielle. L'irritation du vitré par les toxines microbiennes augmente considérablement son pouvoir bactériolytique ; mais les inflammations de la cornée et de la chambre antérieure restent sans influence.

B. — *Recherches sur le corps vitré de l'œil humain.*

Ces expériences furent faites sur des globes fraîchement énucléés en raison d'un traumatisme ou de glaucome. Le vitré ne présentait pas de pouvoir bactériolytique, mais arrêtait le développement des colonies.

Pour l'auteur, l'augmentation de l'albumine va parallèlement à l'augmentation du pouvoir bactériolytique dans l'humeur aqueuse. Il doit en être de même pour le corps vitré, à condition de faire des ponctions répétées.

III. — *Substances bactéricides de la cornée de l'œil humain.*

Dans les cas d'ulcère serpigineux, l'auteur recueillait du produit de grattage du fond de l'ulcère et de la lèvre supérieure de la plaie après kératotomie d'après Saemisch. De la comparaison du produit de grattage immédiatement avant la kératotomie et quelques heures (surtout 6 heures) après, il résulte qu'après l'opération les pneumocoques sont gros, pâles, altérés dans leur forme, à portion centrale claire ; la phagocytose est intense ; les cultures donnent des pneumocoques dégénérés 2 à 4 heures après la kératotomie) ou restent stériles (6 heu-

res après) 20 heures après la kératotomie on ne trouve plus de pneumocoques dans le produit du grattage.

Conclusions. — 1° A l'état normal, l'humeur aqueuse et le corps vitré n'ont pas de pouvoir bactériolytique. 2° Ils peuvent cependant empêcher la multiplication des microbes *in vitro*. Comme cette propriété persiste après l'inactivation, il ne faut pas considérer l'humeur aqueuse et le corps vitré comme de bons milieux de culture, ainsi qu'on l'avait plusieurs fois admis jusqu'à présent. 3° Après la ponction de la chambre antérieure, les substances bactéricides du sang normal passent abondamment dans l'humeur aqueuse ; mais elles en disparaissent de nouveau déjà après quelques heures. 4° Après la ponction de l'espace vitréen, le corps vitré reçoit aussi des substances bactéricides du sang normal, mais beaucoup plus lentement que l'humeur aqueuse. En revanche, les substances bactéricides passées dans le vitré, y restent beaucoup plus longtemps que dans l'humeur aqueuse. 5° Après la ponction du corps vitré, l'humeur aqueuse acquiert un fort pouvoir bactéricide ; par contre, la ponction de la chambre antérieure ne peut faire passer aucune substance bactéricide dans le corps vitré. 6° L'hyperémie du globe et du contenu de l'orbite produite par une ventouse, ainsi qu'une stase sanguine de la tête ne peuvent influencer le pouvoir bactéricide de l'humeur aqueuse et du vitré. 7° Les injections sous-conjonctivales de NaCl favorisent le passage des substances bactéricides dans l'humeur aqueuse ; cependant le corps vitré n'est pas influencé par ces injections. 8° Le pouvoir bactéricide de l'humeur aqueuse et du corps vitré augmente très considérablement dans les irritations inflammatoires. 9° Toutefois, dans le corps vitré, il ne passe de grandes quantités de substances bactéricides que lorsque l'inflammation siège dans le vitré lui-même ; on ne peut démontrer la présence dans le vitré d'aucune substance bactéricide dans les inflammations du segment antérieur du globe. Par contre, l'humeur aqueuse acquiert des propriétés bactéricides dans les affections inflammatoires de la cornée et du corps vitré. 10° Tant que l'inflammation progresse, le pouvoir bactéricide de l'humeur aqueuse et du corps vitré reste élevé ; il diminue avec la régression de l'état irritatif. 11° Dans les inflammations chroniques, le pouvoir bactéricide de l'humeur aqueuse est insignifiant, même lorsque le processus inflammatoire n'est pas arrêté. 12° Après la ponction de la chambre antérieure, les substances bactéricides du sang normal passent aussi dans la cornée. On peut démontrer, pour l'ulcère serpigineux en particulier, que les agents morbides sont tués par la kératotomie de Saemisch.

IV. — **De l'influence des moyens artificiels sur l'adaptation de l'œil à l'obscurité,** par E. Wolfflin, avec une courbe dans le texte, p. 302-319.

Pour ses expériences avec la strychnine, la brucine et la santonine, l'auteur a appliqué la même méthode de recherches que celle qu'il avait décrite dans un travail antérieur (*Arch. für Ophtalmol.*, vol. LI). Ses recherches ont porté sur 9 personnes de 18 à 42 ans, emmétropes,

sauf deux myopes de 1 D. 50, et ayant le sens chromatique normal. Les résultats des expériences sont résumés sous formes de tableaux et de courbes. Après avoir établi pour chaque personne sa courbe d'adaptation normale à l'obscurité, l'auteur lui injectait à la tempe 5 milligrammes de nitrate de strychnine. Une nouvelle courbe d'adaptation fut établie 3 heures à 22 heures après l'injection.

Chez toutes les personnes (excepté 2) le pouvoir d'adaptation augmentait ; les cas à adaptation normalement élevée furent plus influencés par la strychnine que ceux où le pouvoir d'adaptation était faible. Dans un cas, l'adaptation fut 2 fois plus élevée que normalement. Les effets de la strychnine commencent à se manifester 2 à 3 heures après l'injection et persistent 48 heures après.

9 jours au plus tôt après la strychnine, les mêmes personnes reçurent 2 milligrammes de nitrate de brucine en injection à la tempe. Les résultats furent les mêmes qu'avec la strychnine, mais l'action de la brucine sur l'adaptation est plus faible que celle de la strychnine (comme 1 : 4, 5).

5 à 7 milligrammes de santonine ingérés par 15 personnes n'ont eu aucune action sur l'adaptation à l'obscurité.

L'auteur insiste sur l'égalité qui existe entre l'adaptation binoculaire et monoculaire : ceci prouve que les deux yeux fonctionnent comme des organes distincts. La strychnine et la brucine augmentent l'excitabilité des centres optiques, mais agissent aussi sur les cellules ganglionnaires de la rétine.

L'acuité visuelle, examinée 20 à 40 minutes après l'injection de la strychnine ou de la brucine, augmente constamment de 1/10 à 4/10 (examen avec l'anneau de Landolt).

Conclusions de l'auteur. — 1° Nous pouvons augmenter d'une façon notable la perception lumineuse d'un œil adapté à l'obscurité par la strychnine et la brucine. 2° L'accroissement de l'excitation lumineuse monoculaire est égal pendant toute la durée de l'adaptation à l'obscurité, ou à peu près égal, à l'accroissement de l'excitation lumineuse binoculaire. L'adaptation à la lumière et l'adaptation à l'obscurité se produisent donc de la même façon. 3° L'action régionale de la strychnine, admise jusqu'à présent, n'est pas confirmée pour le sens lumineux : il existe une action égale et bilatérale. La vision centrale est aussi augmentée d'une façon à peu près égale pour les deux yeux par l'injection de la strychnine sous la peau de la tempe ; mais, pour les premières minutes après l'injection, on ne peut nier la possibilité d'une influence simultanée de l'action régionale qu'il faut expliquer par la diffusion à l'endroit de l'injection.

V. — **Sur une anomalie singulière du cristallin (lentiglobus anterior) chez un fœtus humain de 4 mois,** par Seefelder et Wolfrum, avec planche XV, fig. 1-3, pp. 320-325.

Etude d'une pièce du professeur Rabl. Par ailleurs, les deux yeux sont normalement développés pour l'âge du fœtus. Sur les deux yeux,

la cristalloïde antérieure soulevée en forme d'hémisphère est séparée du système des fibres cristalliniennes absolument normales. L'épithélium revêt la cristalloïde antérieure sans aucune irrégularité, ni altération pathologique. Une masse finement grenue se trouve entre la cristaloïde et les fibres. Des deux côtés, symétriquement, la cristalloïde antérieure proémine de 0 mm. 15 ; son diamètre à la base est de 0 mm. 93. La cornée, sans aucune perte de substance, mais amincie, porte l'empreinte de la proéminence cristallinienne. L'iris est comprimé contre la cornée. Pour les auteurs, il s'agit d'un arrêt de développement au stade où la vésicule cristallinienne commence à se combler par accroissement des fibres. Ce cas démontre, d'après les auteurs, qu'un cristallin normal, quoique arrêté dans son développement, appliqué sur la cornée ne nuit pas à son développement : ceci contredit les conclusions de Peters sur les opacités congénitales de la cornée.

VI. — **Sur l'obtention expérimentale de la cataracte congénitale chez le lapin avec remarques sur la microphtalmie et le colobome des paupières observés en même temps,** par E. v. Hippel, avec planches XVI-XVII, fig. 1-14, pp. 326-360.

L'auteur donne, sous forme de tableaux, les résultats de 3 séries d'expériences, faites en partie en collaboration avec Pagenstecher :

I. Pendant 3 jours l'abdomen des lapines pleines fut soumis à l'action des rayons de Röntgen. II. Laissant agir les rayons de Röntgen sur le reste du corps, l'auteur protégeait l'abdomen des lapines contre ces rayons. III. Les lapines pleines recevaient de la choline en injection sous-cutanée. Sur 16 portées (162 yeux) il y avait 40 cataractes, dont 2, appartiennent à la IIe série, les autres à la Ire. Dans la IIIe série sur 5 portées (46 yeux) il y avait 8 cataractes. Ici se rattachent 2 portées (IVe série) provenant de lapines ayant été préalablement soumises à 2 injections de choline ; sur 18 yeux de ces 2 portées il y avait 18 cataractes. Total 226 yeux avec 66 cataractes. Sauf une exception, la cataracte était toujours bilatérale. Comme forme de cataracte, l'auteur a observé : 1° cataracte centrale ; 2° cataracte zonulaire, presque toujours incomplète ; 3° opacité circulaire située immédiatement au-dessous de la cristalloïde antérieure ; en outre, cataracte fusiforme, cataracte polaire postérieure, opacité circulaire de la région équatoriale. Tous ces cristallins furent examinés histologiquement, et l'auteur résume les résultats obtenus de la façon suivante. Pour la cataracte centrale, l'examen histologique confirma l'étude macroscopique 14 fois, il fut négatif pour 4 cas. Pour la cataracte zonulaire, l'existence de la cataracte était indiscutable dans 10 sur 24 cristallins, très probable dans 4, très incertaine dans 10. Pour l'opacité circulaire de la couche corticale antérieure, sur 16 cristallins, il y eut 8 résultats positifs et 8 incertains ou négatifs. L'opacité équatoriale fut établie anatomiquement avec une grande probabilité, ainsi qu'une petite cataracte centrale et polaire postérieure. L'examen anatomique du matériel embryonnaire n'a pas donné de résultats certains,

mais l'auteur en considère quelques cas comme très probablement pathologiques.

Dans 2 portées, appartenant au groupe II, l'auteur a observé 3 cas de microphtalmie avec ou sans colobome, bilatérale une fois, unilatérale 2 fois. Dans le cas bilatéral, le cristallin présentait un *bourrelet* comme dans un cas antérieur décrit par l'auteur (*Arch. f. Ophthalm.*, vol. LX). Dans ces cas, la cataracte observée est évidemment liée à la microphtalmie. Dans un cas de microphtalmie, il existait en même temps des colobomes palpébraux.

L'auteur pense qu'il est juste d'admettre que toutes ces cataractes étaient produites expérimentalement : sur 23 portées, il y avait 61,4 0/0 de cataractes (groupe I, 66,6 0/0 ; groupe II, 25 0/0 ; groupe III, 60 0/0 ; groupe IV, 100 0/0 ; en réunissant III et IV, 70 0/0). Nous pouvons considérer comme démontré que les mêmes formes d'opacités cristalliniennes congénitales partielles peuvent se produire sous l'action des rayons de Röntgen sur l'abdomen ou sur le reste du corps (l'abdomen étant protégé), ainsi que par l'injection de la choline; il ne s'agit donc pas, comme l'auteur l'avait pensé d'abord, d'une action directe des rayons de Röntgen sur des groupes de cellules déterminés, mais de leur action indirecte, toxique dans le sens le plus large. On ne peut rien dire de l'action des rayons de Röntgen sur le cristallin humain, cependant ces rayons agissant sur la femme enceinte pourraient influencer le développement des yeux du fœtus.

VII. — **Remarque sur l'article de Schirmer : « Supplément à ma théorie de l'écoulement des larmes »**, par M. O. Weiss, p. 361.

Il n'y a pas de contradiction entre la manière de voir de Weiss (*Handbuch der Physiologie des Menschen*, 1904) et de Schirmer (*Arch. f. Ophthalm.*, vol. LXIII).

VIII. — **A propos de la critique de v. Szily de mes courtes remarques sur son travail : Des couches limitantes postérieures de l'iris**, par M. G. Levinsohn, pp. 362-363.

Suite de la polémique. (Voir les fascicules précédents.)

Wiestnik Ophtalmogui

Analysé par M. H. Frenkel.

T. XXIV, mai-juin 1907.

I. — **Sur la pathologie de l'œil dans la rage chez l'homme**, par M. K. Orlow, p. 301.

Dans un cas de rage humaine observé pendant la vie, l'auteur a pu constater de l'hyperémie des papilles du nerf optique avec contours indécis et dilatation des veines de la rétine qui elle-même paraissait trouble. Dans un autre cas non examiné pendant la vie, l'étude

anatomique des bulbes énucléés après la mort, a donné les résultats suivants :

Il existait tout d'abord un œdème considérable de la rétine ayant déterminé un état de laxité des couches et la production de fentes et cavités dans quelques-unes de celles-ci, ainsi qu'une desquamation partielle des bâtonnets et des cônes et une issue dans la membrane limitante externe des éléments de la couche granuleuse externe à travers ces fentes. A cet œdème il faut probablement attribuer encore l'apparition des cavités et des fentes dans la couche des bâtonnets et l'aspect plus homogène des divers éléments situés dans cette couche. La présence de caillots dans les lacunes de Blessig et l'aspect légèrement réticulé dans certaines autres lacunes permettent de considérer cet œdème comme inflammatoire. Dans quelques caillots des lacunes de Blessig, il y avait des grains pigmentaires provenant de la couche pigmentaire, ce qui permet de conclure à une altération choroïdienne.

Les lésions constatées dans les cellules ganglionnaires consistent tantôt dans la dégénérescence albumineuse et hydropique et tantôt dans la dégénérescence graisseuse.

Dans le nerf optique les lésions, bien plus faibles, étaient de nature œdémateuse, sans phénomènes inflammatoires ou dégénératifs.

L'aspect histologique de la choroïde est celui de l'inflammation, à savoir : légère infiltration cellulaire, altération de la couche pigmentaire et apparition d'un exsudat entre la choroïde et la rétine.

En somme, les lésions anatomiques provoquées dans l'œil de l'homme par le virus rabique peuvent être considérées comme une *chorio-rétinite séreuse aiguë*. Ces lésions sont identiques avec celles que l'auteur a pu constater dans l'œil rabique du lapin.

II. — **Examen anatomique d'un cas de colobome de la choroïde et de la rétine**, par A. J. Mertz, p. 309.

L'examen ophtalmoscopique de l'œil vivant ne donna aucune indication sur l'origine de ce colobome. L'absence de tout phénomène inflammatoire récent ou ancien du fond de l'œil faisait admettre une origine mécanique du colobome, un trouble dans la fermeture de la fente fœtale. Mais après l'énucléation, le seul aspect macroscopique du segment antérieur des membranes profondes de l'œil a permis de constater l'existence d'autres lésions que le colobome congénital du tractus uvéal. L'étude histologique de cette partie de l'œil a montré que les plaques atrophiques gris-blanchâtre disséminées entre l'ora serrata et l'équateur de l'œil étaient d'origine inflammatoire. Cela résulte, d'une part, de leur disposition en foyers et, d'autre part, de la soudure à ce niveau entre la rétine et la choroïde et de l'atrophie de certaines couches de la rétine ; enfin, l'absence de pigment au niveau des plaques est un dernier argument en faveur de cette opinion.

Le processus inflammatoire a débuté probablement dans le feuillet externe de la vésicule oculaire secondaire à l'époque où ce feuillet n'était pas encore accolé au feuillet interne, c'est pourquoi l'inflamma-

tion a abouti à des lésions de la couche pigmentaire de la rétine et de la couche adjacente des cônes et bâtonnets. La formation d'exsudat qui accompagne toujours la phlegmasie a provoqué une soudure de la rétine avec la choroïde en voie de formation et une transsudation exagérée de liquides ; cette dernière circonstance a empêché la fermeture normale de la fente fœtale, condition de production du colobome de la choroïde et de la rétine.

III. — **Sur les lésions syphilitiques de l'œil**, par M. P. Prokopenko, p. 317.

Etude statistique et clinique basée sur 249 cas de syphilis oculaire.

IV. — **Syphilome du corps ciliaire**, par M. J. S. Krivonosoff, p. 347.

Observation clinique.

V. — **Sur les rapports entre les affections folliculaires de la conjonctive et du pharynx**, par M. N. P. Chimigielski, p. 350.

Sur 256 malades, 159 (62, 1 0/0) présentaient une affection folliculaire du pharynx, . Cette pharyngite granuleuse était répartie de la manière suivante dans les diverses catégories des maladies oculaires : sur 242 malades avec conjonctivites à follicules, elle existait 153 fois (63,2 0/0), à savoir 6 cas de conjonctive granuleuse superficielle : et dans 147 cas de conjonctivite granuleuse profonde.

Sur 14 cas indemnes de conjonctivite granuleuse, il y avait 6 fois, (42,8 0/0) de la pharyngite granuleuse. Dans ce nombre il y avait 6 cas avec conjonctivite chronique dont 3 avec pharyngite granuleuse, 4 cas avec kérato-conjonctivite phlycténulaire dont 2 avec pharyngite granuleuse.

L'auteur pense qu'il n'est pas possible d'arriver à une conclusion ferme touchant les rapports entre la conjonctivite et la pharyngite granuleuse, parce que dans la région où il observait, les personnes entre 21 et 26 ans sont rarement indemnes d'une affection pharyngée. Or, les malades examinés par l'auteur étaient tous des soldats de 21 à 26 ans. Sa tentative de contrôler le travail du professeur Chimanowski analysé dans un des précédents numéros des « Annales » et publié dans le « Wiestnik » n'a donc pu aboutir à un résultat positif.

VI. — **Sur les sanatoriums oculaires en Crimée**, par M. K. A. Soukhoff, p. 354.

Les principaux porteurs du trachome en Crimée sont des gens arrivés de dehors et qui restent en qualité de domestiques ; une partie de ces étrangers s'embauchent dans les plantations de tabac et de vigne et vivant dans des conditions hygiéniques défectueuses se contagionnent mutuellement. A Yalta, station climatérique, les folliculites et les granulations retirent un bon effet du traitement. Ce sont, en particulier, les kératites parenchymateuses et les iritis dont quelques-unes graves, qui sont améliorées, ce que l'auteur attribue exclusivement au climat et aux méthodes climato-thérapiques.

T. XXIV. Juillet-Août 1907.

I. — **Cas d'anomalie de l'iris**, par M. A. N. Natanson, p. 453.

L'anomalie de l'iris décrite par l'auteur consistait dans une ectopie avec colobomes multiples atypiques de l'iris. Il ne pense pas qu'il s'agisse ici de polycorie en raison de l'aspect clinique de ces colobomes. Ce cas est intéressant encore par l'existence chez ce malade d'un glaucome simple avec hémorragies rétiniennes. Il discute à ce propos les relations de la lésion de l'iris avec le glaucome et arrive à la conclusion qu'il y a coïncidence d'une anomalie congénitale avec une affection pathologique acquise, car le glaucome n'intéressait pas le segment antérieur de l'œil et n'aurait pu provoquer des lésions de l'iris telles que le colobome décrit et figuré dans son travail.

II. — **Cas rare de corectopie de la pupille et de polycorie**, par M. B. Dermidowstels, p. 458.

III. — **Cas d'échinocoques de l'orbite**, par M. A. L. Kankrow, p 461.

Garçon de 13 ans chez lequel l'affection avait débuté 3 ans auparavant par des douleurs oculaires, de la diplopie ; l'exophtalmie, la perte de la vision et un trouble de la cornée surviennent plus tard. Au moment de l'examen, la tumeur de la grosseur d'un œuf de poule siégeait en haut, distendait fortement la paupière supérieure et avait amené la destruction du globe. On pouvait retrouver les vestiges de la cornée vers l'angle interne et en bas, au-dessous d'une conjonctive charnue, sous forme d'une bande épaisse de 15 millimètres de large, se perdant dans l'orbite. La tumeur est immobile, fluctuante et non douloureuse à la pression.

La tumeur n'a pu être énucléée qu'après ponction qui a donné 80 centimètres cubes d'un liquide jaunâtre clair, indolore. L'examen clinique du liquide a montré l'absence totale d'albumine, une forte proportion de chlorures, la présence d'acide succinique, une réaction faiblement acide. La membrane examinée appartenait à une vésicule unique et se composait d'une couche stratifiée externe et d'une couche parenchymateuse. Cette dernière présentait une seule tête avec crochets et ventouses. Il s'agissait donc d'un *échinocoque uniloculaire*.

Cet enfant était le fils d'un cosaque du gouvernement d'Orenbourg. L'auteur a vu en 1905 un autre cas chez un cosaque du même gouvernement âgé de 40 ans, mais il se réserve de le publier après l'opération qui est acceptée par l'intéressé.

En 2 ans 1/2, l'auteur a vu 80.000 malades oculaires dont 2.370 étaient infectés par le tœnia. Sur ce nombre, 10 présentaient des cysticerques de l'œil, à savoir 6 sous-conjonctivaux et 4 sous-rétiniens. Sur les 6 cysticerques sous-conjonctivaux, 5 ont été opérés avec succès. Les cas de cysticerques sous-rétiniens ont été perdus de vue.

IV. — **Cas d'hyperplasie diffuse de la conjonctive,**
par A. N. NATANSON p. 465.

Enfant de 3 ans, bien portant, atteint d'une hyperplasie diffuse des conjonctives des paupières de l'œil droit, indolore, sans adénopathie, sans sécrétion, sans altération oculaire. Cette hyperplasie intéresse toute la conjonctive du tarse et du cul-de-sac des deux paupières et ressemble à de la dégénérescence amyloïde. La conjonctive est épaissie, infiltrée d'une façon diffuse, de consistance presque cartilagineuse, decouleur jaune pâle ; le pli semi-lunaire est hypertrophié.

La biopsie de deux morceaux a donné le résultat suivant ; la préparation est composée d'un épithélium et d'un tissu réticulé fortement infiltré d'éléments lymphoïdes. Pas de lésions dégénératives de l'épithélium dont les couches superficielles sont amincies. Au-dessous de l'épithélium, il y a une étroite couche homogène composée de cellules rondes mononucléaires analogues aux cellules lymphoïdes et fortement serrées, si serrées qu'on ne voit presque pas de stroma réticulé. Au-dessous de cette bande, le reste du tissu propre de la conjonctive est infiltré, mais d'une façon moins dense que la précédente partie. Pas d'infiltration au foyer, pas de follicules. En outre des cellules lymphoïdes, l'infiltration contient des cellules de tissu conjonctif réticulé néoformées et beaucoup de vaisseaux néoformés à parois minces. De nombreuses cellules ont subi une nécrobiose, ont changé de forme, sont devenues irrégulières, dentées.

La biopsie d'une troisième partie de la conjonctive a donné un autre aspect. Ici encore, il y a sous l'épithélium une couche d'épaisseur assez égale d'infiltration lymphoïde dense. Mais au-dessous, la plupart des cellules ont des formes variées, sont plus étirées, à noyaux ovoïdes, pauvres en protoplasma, parfois composées du noyau seul et rappelant les cellules fixes du tissu conjonctif. Peu de vaisseaux ; leurs parois sont normales. Le stroma du tissu réticulé n'est pas aussi délicat mais plutôt épaissi. Par endroits, le stroma est plus abondant et plus épaissi et les cellules plus rares. Mais le stroma ne donne pas de réaction amyloïde ; il se colore bien par l'éosine ; avec le van Gieson il prend une coloration rose-pâle ; il ne se colore pas par l'hématoxyline. La solution de Lugol donne une coloration jaune-cannelle non modifiée par l'acide sulfurique ; le violet de méthyle donne une coloration bleue.

Ce cas se rapproche le plus, au point de vue clinique et anatomique, du cas décrit dans ces *Annales* (1902) par MM. Morax et Valude sous le titre : *Infiltration lymphoïde bilatérale de la conjonctive du cul-de-sac.*

L'auteur considère l'aspect de la préparation de son troisième morceau excisé comme une phase plus avancée du processus, comme une tendance à la cicatrisation de l'infiltration lymphoïde avec hyalinisation encore indécise du stroma réticulé. Au point de vue clinique, l'infiltration est moins forte dans cette région et la tendance à la cicatrisation superficielle diffuse est assez manifeste.

V. — **Observations ophtalmologiques**, par M. A. B. Tzatzkine, p. 472.

1° Artère hyaloïdienne persistante complète ; cataracte polaire postérieure ; colobomes de l'iris, de la choroïde et du nerf optique gauche.
2° Membrane pupillaire persistante des deux yeux ; hypermétropie élevée (8 D.).

VI. — **Etat oculaire des élèves du lycée de Pskow en 1905-1906**, par M. V. A. Bielilowski, p. 476.

T. XXIV, septembre-octobre 1907.

I. — **Contribution à l'anatomie pathologique du trachome**, par K. Ch. Orloff, p. 551.

L'auteur a appliqué aux recherches histologiques sur le follicule granuleux, les procédés de coloration élective de la fibrine parmi lesquels il donne la préférence à ceux de Unna et de Cockel. Il arrive à la conclusion que ce follicule contient un vrai squelette conjonctif et non pas une apparence de charpente due aux méthodes de fixation (tels que le liquide de Flemming ou le formol). Le tissu conjonctif du follicule granuleux ne se distingue en rien dans sa structure du tissu de soutènement des autres productions considérées comme lymphatiques. Tout l'aspect clinique et l'histoire du développement du follicule trachomateux font considérer cette production comme un follicule lymphatique particulier, mais en aucune façon on ne saurait le considérer avec Parisotti comme un granulome.

II. — **Formes frustes de la maladie de Basedow**, par M. J. Averbach, p. 559.

Observation d'une femme de 37 ans chez laquelle, l'état général restant bon, s'est développé le symptôme de de Graefe d'un seul côté. L'auteur croit pouvoir conclure à la forme fruste de la maladie de Basedow.

III. — **Cas de tuberculose de la conjonctive palpébrale et bulbaire, de la cornée et du sac lacrymal**, par N. J. Bourtzew, p. 572.

Les coupes histologiques ont montré la structure du tubercule jeune, mais les bacilles n'ont pu être decelés. Diverses méthodes thérapeutiques appliquées pendant 5 ans restèrent sans effet, tandis que la photothérapie de Finsen amena la guérison.

IV. — **Un cas d'aniridie partielle**, par J. Varchavski, p. 577.

V. — **Cas d'ulcère gommeux de la conjonctive de la paupière supérieure**, par L. N. Gijdey, p. 582.

VI. — **Sur l'application du collargol en oculistique**, par N. S. Pavloff, p. 585.

L'auteur emploie le collargol partout où il employait autrefois le nitrate d'argent. Les avantages du collargol sont les suivants :

1° La solution de collargol à 3 0/0 suffisante dans la majorité des cas n'est pas douloureuse même pour les personnes délicates;

2° Même en concentration plus forte, comme dans la pommade de Crédé, le collargol n'est pas irritant.

3° Le nitrate d'argent qui forme de l'albuminate avec les couches superficielles de la muqueuse ne pénètre pas profondément, tandis que le collargol, en solution et surtout en pommade, pénètre en profondeur et agit pendant plus longtemps;

4° La cornée n'a pas besoin d'être protégée contre le collargol qui est au contraire un bon prophylactique contre les kératites;

5° Le collargol en frictions et en injections intraveineuses a une action générale : il a donc une sphère d'indications beaucoup plus étendue que le nitrate d'argent.

6° On peut confier le protargol aux malades eux-mêmes ou à leur entourage, grâce à l'innocuité de son application et à la simplicité de son emploi, ce qu'on ne saurait faire avec le nitrate d'argent.

Enfin, bien que tous ces avantages s'appliquent aux sels organiques d'argent et notamment au protargol, l'auteur donne la préférence au collargol, d'autant plus que le protargol peut donner de l'argyrose conjonctivale.

La Clinica Oculistica

Analysé par M. Bichelonne.

Anno VIII, Juin 1907.

I.— **Panophtalmie et kératite à hypopion causés par le bacillus subtilis. — Recherches cliniques et expérimentales**, par A. Bietti (de Padoue), p. 2861-2872.

I. Une enfant de sept ans se blesse l'œil droit avec des ciseaux : deux jours après, la cornée est perforée. Après quarante-huit heures, léger exsudat blanchâtre sur le cristallin ; puis les bords de la plaie cornéenne s'infiltrent, l'exsudat cristallinien s'accroît. Hypopion. La pupille est bientôt complètement fermée par le dépôt qui recouvre le cristallin. Puis, phénomènes inflammatoires, œdème palpébral, injection conjonctivale intense, chémosis, douleurs oculaires vives : cette panophtalmie fait pratiquer l'exentération du bulbe.

L'examen bactériologique et les cultures, faites avec le vitré, font reconnaître la présence du bacillus subtilis.

Des inoculations dans des yeux de lapins : 1° dans la chambre antérieure, ne donnent qu'une infiltration diffuse éphémère de la cornée ou un hypopion qui se résorbe ; 2° dans le vitré, produisent une réaction intense qui devient rapidement de la panophtalmie.

Un œil, énucléé après sept jours, contient dans son vitré du subtilis en abondance ; après dix jours, rien.

II. Une femme de 67 ans souffre de l'œil droit, depuis huit jours,

sans cause appréciable. Dans la partie inférieure de la cornée, ulcère de la largeur de 5 millimètres, à bords très infiltrés ; au centre, hernie de l'iris. Hypopion.

L'ulcère se déterge peu à peu, l'hypopion se résorbe : guérison un mois après le début du mal.

Des prélèvements pratiqués dans le fond de l'ulcère donnent au microscope la présence du bacillus subtilis en grande abondance, mêlé à quelques staphylocoques et à quelques bacilles du xérosis clairsemés. Les cultures donnent aussi du subtilis.

Sur des yeux de lapins, l'inoculation dans la chambre antérieure donne une infiltration intense de la cornée, un hypopion abondant qui ne se résorbent qu'incomplètement, laissant une occlusion pupillaire. Dans un cas, la cornée se perfore, l'œil se vide : subtilis très abondant. La culture diluée donne une réaction moins intense.

L'inoculation dans le vitré conduit rapidement à une panophtalmie.

Contrairement aux résultats de Silberschmidt (*Ann. de l'Institut Pasteur*, t. XVII, 1901, p. 268) qui admet qu'après trois jours les cultures obtenues avec le vitré de l'animal sacrifié restent stériles, Bietti a pu obtenir des cultures après le douzième jour.

Notons, dans l'observation I, la lenteur d'apparition de la panophtalmie (13e jour) alors que, dans des cas analogues, le bacillus subtilis a agi plus rapidement : il s'agissait, il est vrai, de blessures par des corps étrangers (paillettes de fer, éclats de pierre) restés dans l'œil.

Notons encore les différences de virulence des cultures du subtilis qui dans les expériences de la première observation ne donnent rien ou presque rien par inoculation dans la chambre antérieure et dans celles de la deuxième produisent une réaction intense avec exsudats amenant l'occlusion de la pupille.

II. — **La fréquence du glaucome primitif à la clinique de Pise,** par M. F. Maggi (de Pise), p. 2872-2886.

Données statistiques sur les cas de glaucome observés à la clinique ophtalmologique de Pise.

Archivio di ottalmologia

Analysé par M. Bichelonne.

Anno 14, nos 8 et 9, février-mars 1907.

I. — **Phénomènes d'augmentation de la vulnérabilité de certains tissus oculaires chez les animaux privés de pancréas,** par M. A. de Lieto-Vollaro (*suite et fin*) p. 385-398.

Dans un grand nombre d'expériences faites sur des chiens privés de pancréas, la simple aspiration de l'humeur aqueuse, tant dans des

conditions de légère glycosurie que dans l'absence complète de celle-ci, a donné à l'auteur, mais d'une manière non constante, trois ordres de phénomènes.

a) *Phénomènes cornéens.* — 1° Infiltration interstitielle de la cornée, plus ou moins diffuse, partant du point de pénétration de l'aiguille aspiratrice.

2° Ulcères cornéens à évolution torpide, accompagnés de ramollissement considérable du tissu cornéen pouvant aller jusqu'à la déliquescence de la cornée.

3° Formation d'un kératocone vrai dans deux cas chez lesquels la perforation de la cornée fut suivie d'une opacification interstitielle centrale intense.

b) *Phénomènes iriens.* — 1° Myosis plus ou moins accentué et persistant spécialement dans la ponction centrale perforante de la cornée.

2° Iritis exsudative plastique, dans certains cas installée dès les premières heures après l'aspiration de l'humeur aqueuse, pratiquée immédiatement avant ou après l'ablation du pancréas.

c) *Phénomènes cristalliniens.* — 1° Opacité capsulaire antérieure limitée au point de pénétration de l'aiguille dans le cristallin, même dans les cas où l'on faisait une ponction profonde qui ne fut jamais suivie de cataracte traumatique.

2° Opacification plus ou moins prononcée des couches postérieures de la lentille, restant stationnaire jusqu'à la mort de l'animal, avec conservation complète de la transparence de la portion centrale et des strates antérieurs du cristallin.

L'ensemble de ces lésions, provoquées par un traumatisme aussi léger et aussi inoffensif que la simple ponction aspiratrice de l'humeur aqueuse, prouve que l'œil des animaux dépancréatisés, même en l'absence de glycosurie, offre des conditions anormales de résistance de ses tissus.

Des recherches histologiques, entreprises par l'auteur, éclairciront peut-être la cause des troubles constatés.

II. — **Astigmatisme conforme à la règle et contraction des muscles droits supérieur et inférieur. — Astigmatisme contraire à la règle et contraction des quatre muscles droits. — Modifications de la cornée normale** (**emmétrope**), par M. C. Chiari (de Milan), p. 399-421.

Avec l'ophtalmomètre de Javal, l'auteur a fait des recherches sur les yeux atteints d'astigmatisme conforme à la règle, d'astigmatisme contraire à la règle, enfin sur des yeux emmétropes de sujets d'âges très variés (enfants, adultes, etc.).

Les résultats qu'il a obtenus l'autorisent à conclure que la cornée normale ou astigmate change ses conditions statiques dans la rotation forcée du globe oculaire et que ces variations sont dues à la contraction des muscles droits.

Ces variations peuvent se constater soit simultanément dans les deux méridiens principaux, ou partiellement dans l'un ou l'autre.

Les contractions des muscles droits, sauf de rares exceptions, déterminent une diminution du rayon de courbure du méridien sur le plan duquel s'insèrent les muscles en action ; ils produisent au contraire une augmentation du rayon de courbure du méridien perpendiculaire au plan où ils s'insèrent.

En ce qui concerne les rapports entre l'âge et les modifications des courbures cornéennes, l'observation montre que celles-ci sont plus fréquentes et plus accusées chez les sujets jeunes, dont les muscles ont des contractions plus vigoureuses et dont la cornée a plus de souplesse.

Cette modification des courbures de la cornée sous l'influence des contractions des muscles droits explique les différentes attitudes de la tête et même du corps que prennent les astigmates pour augmenter leur vision.

IV. — ANALYSES BIBLIOGRAPHIQUES

Une série de 4 cas de gangrène infantile de la cornée (kératomalacie) dans lesquels on a trouvé le spirochæte pallida, par S. STEPHENSON (*The Ophtalmoscope*, 1907, p. 628).

A Londres, la kératomalacie a un caractère saisonnier distinct. C'est ainsi qu'en septembre 1905, l'auteur en avait 6 cas en traitement. La plupart de ces cas coïncidaient avec des poussées d'iléocolite. Depuis 1906, S.S. a fait un examen systématique de l'exsudat de l'ulcère dans 4 cas de kératomalacie, concernant des enfants de 2 à 9 mois. Dans ces 4 cas cet examen a montré la présence du spirochæte pallida, ou d'un organisme morphologiquement semblable ; les frottis étaient colorés par la méthode de Giemsa ou par le procédé de Proca-Vasilescu. Ces résultats ont été obtenus simultanément par l'auteur et par le Dr Milligan. Dans un des cas, l'infection syphilitique de l'enfant n'était pas démontrée et la constatation microscopique acquit de ce fait une sérieuse importance. V. M.

Les agents pathogènes des conjonctivites, par ANDREAS MAKAI (*Orvosi Hetilap*, 28 octobre 1906).

L'examen bactériologique de la sécrétion conjonctivale dans 100 cas de conjonctivite à la clinique ophtalmologique de Buda-Pest, a donné les résultats :

25	cas	présentaient	des diplobacilles,
41	»	»	des staphylocoques,
3	»	»	des bacilles massués,
6	»	»	le bacillus subtilis,
4	»	»	des streptocoques,
4	»	»	le bacillus mesentericus,

Chez 12 malades l'examen direct et les ensemencements restèrent

sans résultat. Le bacillus mesentericus aussi bien que le bacillus subtilis produisent des phénomènes réactionnels marqués. Les malades ont été observés pendant le mois de juin. SULZER.

La signification des fibres à myéline de la rétine, par M. BERNHARDT (*Berliner klinische Wochenschrift*, 15 avril 1907, p. 422).

Suivant la théorie classique, les fibres à myéline de la rétine n'ont d'autre effet que d'agrandir la tache aveugle de Mariotte. Cette anomalie est considérée comme congénitale. Très rarement les taches myéliniques sont disposées en îlots. Ordinairement, elles se rattachent à la papille et ne se trouvent que dans l'une des deux rétines. Elles s'allient quelquefois à l'asymétrie crânienne et au strabisme (Kölliker). Les hommes les présentent plus souvent que les femmes, dans la proportion de deux sur un. Eversbusch constata l'absence de la lame criblée dans un cas prononcé de tache myélinée. Manz et d'autres remarquent que les porteurs de ces anomalies sont souvent anormaux au point de vue psychique.

On sait que les gaines myéliniques du nerf optique se développent après la naissance. Chez le nouveau-né, on n'a jamais constaté la présence des plaques myélinées de la rétine. Il est donc erroné de considérer cette anomalie comme congénitale.

L'auteur constata des fibres myélinées rétiniennes chez un tabétique, chez une sourde-muette sœur d'épileptique, et chez un hystérique.

S.

La cécité dans les pays scandinaves et la Finlande au début du XXe siècle, par M. WIDMARK (*Hygiea*, janvier 1907, p. 12).

Le nombre d'aveugles qui, en 1890, atteignait 8,3 pour 10.000 en Suède, 12,8 en Norvège, 5,3 en Danemark et 15,5 en Finlande est, en 1900, tombé respectivement à 6,7, 8,7, 4,4, et 11,9.

L'auteur attribue cette diminution dans le pourcentage de la cécité :

1° A l'introduction dans les maternités et dans la pratique privée, de la méthode de Crédé ;

2° Aux progrès de l'asepsie en chirurgie oculaire ;

3° A la multiplication des oculistes en province ;

4° Pour ce qui concerne la Finlande, à la lutte entreprise contre le trachome. E. SOEDERLINDH.

Kyste congénital de l'iris, par M. JUSÉLIUS (*Finska laekaresaellskapets handl.*), T. XLIX, juillet 1907, p. 167).

Il s'agit d'un kyste congénital formé d'épithélium non pigmenté, servant d'enveloppe à un second kyste à épithélium pigmenté. L'auteur croit à l'origine commune de ces formations kystiques et de la musculature irienne. Il n'en a retrouvé que deux cas dans la littérature.

E. S.

Ulcère tuberculeux de la conjonctive tarsienne de la paupière supérieure, par M. Jusélius (*loc. cit.*, p. 169).

L'intérêt de l'observation réside, d'après l'auteur, dans le caractère primitif de la lésion conjonctivale : la malade ne présentait aucune lésion bacillaire concomitante et ce n'est que plus tard qu'apparurent l'adénite cervicale et des localisations pulmonaires. E. S.

Un cas de Basedow traité par le sérum de Moebius, par M. Henriesson (*loc. cit.*, p. 172).

Femme de 28 ans : le début de l'affection remonte à 9 mois : il fut marqué par des phénomènes typhoïdes : 41°, courbature générale, épistaxis, diarrhée. Quelques semaines après, apparition du goître, de l'exophtalmie et de la tachycardie. Traitement par l'extrait thyroïdien sans résultat.

On a recours au sérum de Moebius à doses croissantes : le 1er jour 1 gr. 5, le 2e 3 gr., le 3e 4 gr. 50 jusqu'à 10 grammes pendant 2 semaines.

Dès le 9e jour, la tachycardie cesse ainsi que la céphalée, pour ne plus reparaître. L'exophtalmie a notablement diminué.

Deux mois après, isolement et suralimentation : l'état général est tout à fait satisfaisant, le goître et l'exophtalmie sont stationnaires.

E. S.

Sur quelques conditions du développement de l'infection endogène de l'œil après l'iridectomie et l'extraction du cristallin, par Th. A. Korolkoff. Thèse de St-Pétersbourg, 1906.

1. L'œil normal du lapin jouit de la même résistance vis-à-vis de l'infection endogène que les autres organes.

2. La blessure opératoire de l'organe favorise sans doute son infection par les microbes qui circulent dans le sang du lapin, mais seulement dans les premières heures qui suivent le traumatisme.

3. C'est le traumatisme oculaire et le trouble circulatoire qu'il provoque qui jouent le principal rôle dans cette action favorisante.

4. L'infection par les microbes qui circulent dans le sang a lieu par les mécanismes suivants : a) les microbes pénètrent dans la chambre antérieure avec le sang issu des vaisseaux sectionnés pendant l'opération ; b) ils déterminent dans les tissus de l'œil des thrombus ou des embolies infectieux ; c) ils pénètrent avec le sang épanché dans l'espace périchoroïdal lorsqu'il y a décollement de la portion du corps ciliaire contiguë à la plaie ; d) ils pénètrent dans le sac conjonctival, s'y multiplient et déterminent une infection secondaire.

5. Si les microbes pénètrent dans la chambre antérieure avec le sang, l'avenir de l'œil opéré dépend de l'intégrité ou de la lésion de la cloison naturelle qui existe entre les deux segments de l'œil ; la cristalloïde postérieure est-elle lésée, le vitré s'infecte et les espaces périvasculaires du nerf optique s'infiltrent ; la cristalloïde postérieure reste-t-elle indemne, l'infection peut ne pas se produire.

6. L'infection sanguine par le bacille pyocyanique ou le staphylocoque prend le plus souvent la forme d'abcès miliaires de l'iris, plus rarement de choroïdite suppurée.

7. Les bords de la plaie ne sont pas un lieu de moindre résistance pour l'infection endogène.

8. La cause des abcès miliaires et de la choroïdite suppurée réside dans la formation des thrombus capillaires infectieux suite des troubles circulatoires pendant le traumatisme.

9. Les modifications anatomiques ou fonctionnelles produites par l'iridectomie ou l'extraction du cristallin n'augmentent pas en elles-mêmes la prédisposition de l'œil à l'infection endogène tant qu'elles ne s'accompagnent pas de réaction inflammatoire. L'enclavement de l'iris n'augmente pas la prédisposition à l'infection endogène.

10. Par contre, les inflammations chroniques consécutives à l'opération (irido-cyclite chronique) multiplient les chances d'infection endogène.

11. Sans identifier ces expériences sur le lapin avec ce qui se passe chez l'homme, l'auteur pense que l'infection endogène chez l'homme peut commencer non par les lèvres de la plaie opératoire, mais à la faveur de l'une des conditions prédisposantes qu'il vient d'étudier expérimentalement chez le lapin.

Le goître exophtalmique chez les animaux, par P. Sainton (*Revue neurologique*, XVe, nº 18, 30 septembre 1907, p. 986).

Parmi les neuf observations publiées de goître exophtalmique chez les animaux, M. Sainton ne retient comme démonstratifs que les cas d'Albrecht, de Cadiot, de Ries, de Röder et de Mareck. Albrecht,chez un chien de 9 mois, observa les symptômes typiques de la maladie de Basedow : exophtalmie, goître volumineux, gêne dans les mouvements de la paupière supérieure, tremblements, pouls arythmique, battement des artères. A l'autopsie on constata de l'anémie du cerveau, un corps thyroïde hypertrophié, de la dilatation du ventricule droit. Le professeur Cadiot se rappelle avoir vu,chez un chien,un cas de goître exophtalmique caractérisé par les quatre signes cardinaux : exophtalmie, goître, palpitations et tremblement. Le fait le mieux observé chez le cheval est celui de Ries : goître, amaigrissement, pouls large et puissant, yeux saillants n'empêchant pas l'occlusion des paupières, impressionnabilité toute particulière. L'animal fut guéri à la suite d'une thyroïdectomie partielle. Röder trouva chez une vache l'association des trois symptômes : dilatation du cœur, goître,exophtalmie. La maladie avait débuté quatre ans auparavant par de l'exophtalmie. Mareck a signalé de l'exophtalmie très marquée chez une jument qui avait un corps thyroïde hypertrophié et dur : les pulsations étaient de 60 à la minute ; l'animal avait du tremblement quand on le menait.

J. C.

V. — VARIÉTÉS

L'ophtalmo-réaction à la tuberculine

par Carlotti.

Trois procédés sont actuellement à la disposition du clinicien pour le diagnostic général de la tuberculose.

La *Tuberculini-réaction de Koch ou sous-cuti-réaction* dont la technique et la valeur ont fait récemment encore l'objet d'une étude de M. Labbé. Elle consiste, comme on sait, en une élévation thermique supérieure à 1 degré survenant dans les douze heures qui suivent l'injection sous-cutanée et dans une réaction locale inflammatoire au niveau des lésions tuberculeuses tégumentaires ou superficielles.

La *cuti-réaction*, exposée à la Société médicale de Berlin en mai 1907 par von Pirket et qui d'après les conclusions de l'auteur lui-même, de Dufour, de Sicard et Descomps, Abrami et Burnet semble devoir être réservée à la première enfance, et même dans ces cas ne pas donner des résultats constants.

Enfin M. Calmette a appliqué au diagnostic de la tuberculose humaine un procédé nouveau dont Wolff-Eissner avait indiqué le principe. Il l'a appelé l'*ophtalmo-réaction à la tuberculine* :

Il consiste à instiller dans un œil à conjonctive saine une goutte d'une solution aqueuse à 1 pour 100, de tuberculine (1).

La réaction, si elle est positive, commence au bout de trois à cinq heures. Elle se caractérise par une teinte rouge vif de la conjonctive avec œdème plus ou moins intense ; puis la caroncule gonfle, rougit et se recouvre d'un léger exsudat. Entre six et dix heures les phénomènes sont le plus nets. Les troubles subjectifs se réduisent à un peu de gêne avec sensation de légère cuisson. Le larmoiement est assez abondant. Au bout de dix-huit heures chez l'enfant, deux jours chez l'adulte, cet état congestif s'atténue et tout est redevenu normal quelques heures après.

La Société médicale des hôpitaux de Paris, dans sa séance du 28 juin, a discuté longuement la valeur de la réaction de Calmette. Sicard et Descomps ont apporté des résultats donnés par 31 malades : 13 malades tuberculeux cliniquement ont réagi positivement ; 4, non tuberculeux en apparence, ont également présenté la réaction.

---

(1) L'Institut Pasteur de Paris livre en tubes scellés une solution de tuberculine au centième prête à être utilisée. Chaque tube renferme une quantité de solution suffisante pour 20 réactions. L'Institut Pasteur de Lille livre un produit semblable à l'état sec. Il faut dans le petit tube livré par le commerce ajouter 10 gouttes d'eau stérile, puis laisser la dissolution se faire. L'un et l'autre produits sont obtenus par précipitation avec l'alcool de la tuberculine brute ; le précipité est lavé puis livré à l'état sec ou en solution.

Les 14 malades restants, insensibles à l'ophtalmo-réaction, ne présentaient aucun signe d'infection bacillaire. Cependant l'un d'eux devait mourir quelques jours plus tard de péritonite tuberculeuse.

Letulle, se basant sur une statistique de 75 cas, conclut à l'excellence de la méthode. Il distingue trois degrés dans la réaction, suivant qu'il y a simple congestion rosée de la conjonctive, congestion avec quelques filaments d'exsudats, dans le cul-de-sac inférieur, ou sécrétion puriforme abondante. Il corrige les données de Calmette en remarquant que la réaction peut être de durée très variable et que son apparition peut être retardée de 24 et même de 48 heures. Depuis, le nombre des expériences s'est multiplié partout. En faisant une revue rapide on arrive à une statistique de 468 cas publiés pour lesquels les auteurs ont toujours trouvé des résultats conformes aux données cliniques concomitantes ou aux vérifications faites plus tard.

La statistique de M. Comby est particulièrement importante avec 110 inoculations, dont la plupart chez des enfants. Les vérifications anatomiques ont été faites dans 14 cas. Comby déclare la méthode inoffensive lorsque la dilution est faite à 1/200 et d'une sûreté absolue pour les tuberculoses latentes.

Le professeur Grasset, tout en déclarant cette acquisition très précieuse, signale le danger qu'il peut y avoir à la déclarer infaillible. La simplicité du procédé et, d'autre part, son extrême sensibilité pour des infections qui pourront toujours rester latentes, doit nous empêcher de l'appliquer couramment à la demande des malades. Ceux-ci en tireraient toujours des conclusions exagérées.

Au point de vue oculaire, Aubaret et Lafon présentent l'ophtalmo-réaction comme très utile dans les tuberculoses internes de l'œil aussi bien que dans les lésions conjonctivales, ou kératiques. Dans la tuberculose des voies lacrymales, le résultat serait toujours négatif. Il importe d'attendre la confirmation de ces expériences.

Calmette, Breton et Petit ont entrepris l'étude expérimentale sur des lapins et ont obtenu les résultats suivants :

L'injection intra-veineuse de tuberculine à doses faibles, de 0.001 mg. à 0.01 cg., permet d'obtenir une réaction oculaire. L'injection intraveineuse de doses fortes laisse les animaux insensibles à l'oculo-réaction.

L'ophtalmo-réaction peut être obtenue après ingestion de tuberculine.

L'injection sous-cutanée de tuberculine donne lieu à une réapparition de l'oculo-réaction

J. Lemaire a constaté cliniquement ces derniers faits.

Nobécourt et Mantoux, par les mêmes procédés d'expérimentation, arrivent à des données beaucoup moins positives. Ils ont obtenu l'ophtalmo-réaction d'une manière très inconstante : 5 lapins sur 12 ont seuls réagi. Elle n'est jamais apparue avant le 19e jour, chez les animaux infectés de tuberculose par inoculation sous-cutanée.

L'ingestion de tuberculine n'est jamais suivie de résultats ; l'inoculation intra-veineuse presque jamais.

Ch. Mongour et Brandeis ont examiné, après fixation par la chaleur, l'exsudat prélevé sur les conjonctives de trois malades, en état d'ophtalmo-réaction. Ils ont trouvé 98, 99 et 100 pour 100 de polynucléaires neutrophiles.

Nous avons nous-mêmes soumis 20 malades du service d'ophtalmologie de l'hôpital Lariboisière à l'épreuve de Wolff-Eissner-Calmette.

Voici cliniquement les résultats obtenus :

Diagnostic	Réaction en degré de Letulle.	Début	Durée
1. Cystite lacrymale avec lupus du nez. 10 ans.	n° 2	6 heures	24 heures
2. Cystite lacrymale ancienne. 10 ans.	n° 2	12 heures	18 heures
3. Blépharite ciliaire avec impetigo du cuir chevelu. 10 ans.	0	—	—
4. Kératite d'Hutchinson. 8 ans 1/2.	0	—	—
5. Atrophie optique.	0	—	—
6. Névrite optique.	0	—	—
7. Conjonctivite avec végétations.	0	—	—
8. Conjonctivite phlycténulaire récidivante. Polyadénopathie. 17 ans.	1	3 heures	23 jours
9. Conjonctivite phlycténulaire récidivante. Matité au sommet droit.	1	3 heures	Dure encore depuis 32 j.
10. Ulcération de la conjonctive palpébrale. Adénopathie sous-maxillaire. 21 ans.	2	2 heures	2 jours
11. Ulcération de la conjonctive palpébrale. Adénopathie rétromaxillaire suppurée avec bacilles de Koch dans le pus. 13 ans.	1	5 heures	4 jours
13. Conjonctivite phlycténulaire bilatérale. Signes généraux de tuberculose. 5 ans.	2	3 heures	24 heures
14. Kérato-conjonctivite phlycténulaire récidivante (hémoptysies anciennes). 22 ans.	2	16 heures	4 jours
15. Cystite lacrymale chronique. Cicatrices d'adénopathie suppurée du cou. 21 ans.	2	2 h. 1/2	3 jours
16. Végétation ulcérée de la conjonctive palpébrale.	2	4 heures	3 jours
17. Conjonctivite folliculaire. Polyadénopathie. Végétations adénoïdes. Hypertrophie amygdalienne.	2	3 heures	4 jours
18. Dacryocystite chronique. Adénopathie sous-maxillaire.	0	—	—
19. Ostéite du bord orbitaire supérieur, avec collection suppurée de la paupière. 36 ans.	0	—	—
20. Rétinite albuminurique. 19 ans.	Pas de signes objectifs. Mais larmoiement très gênant de 2 à 12 heures après l'instillation.		

Chez 10 de ces malades nous avons fait l'examen cytologique plu-

sieurs fois répété de la sécrétion conjonctivale. La technique la plus simple nous a paru la suivante : prélèvement avec une spatule flambée en platine, de l'exsudat dans le cul-de-sac inférieur en évitant les flocons de pus, qui renferment trop de leucocytes morts ; fixation à l'alcool-éther ; coloration au bleu de Unna, à l'hématéine-éosine-orange, ou au triacide d'Ehrlich.

En synthétisant les résultats obtenus on peut en déduire les données suivantes :

La réaction cellulaire s'annonce dès la 2e heure. Elle donne lieu à la formule suivante :

Polynucléaires neutrophiles.	28 0/0
Mononucléaires	67 0/0
Lymphocytes	5 0/0

6 heures après, à la période d'état, le nombre des polynucléaires devient prépondérant.

Polynucléaires.	92
Mononucléaires	6
Lymphocytes	2

Une à deux cellules épithéliales par champ.

A la période de déclin, les 2e ou 3e jour, une grande partie des polynucléaires sont dégénérés et morts.

En ne tenant compte que des éléments bien colorés, on obtient :

Polynucléaires.	58 0/0
Mononucléaires	39 0/0
Lymphocytes.	3 0/0

Cellules épithéliales, 8 à 10 0/0 de leucocytes.

La comparaison avec une conjonctivite purulente gonococcique, examinée dans les mêmes conditions, permet d'établir les rapports suivants :

A la période d'état, l'aspect est à peu près le même. L'exsudat est presque uniquement leucocytaire. Plus tard, le nombre des grands mononucléaires et surtout des cellules épithéliales, et la quantité de l'exsudat fibrineux augmentent considérablement.

L'étude de ce petit nombre de cas d'ophtalmo-réaction en pathologie oculaire, nous paraît pouvoir permettre d'établir les conclusions suivantes :

Au point de vue clinique, l'ophtalmo-réaction présente la même valeur de diagnostic précis et délicat qu'en pathologie générale.

Le danger, redouté par certains auteurs et dénoncé par M. Kalt, aux séances d'octobre et novembre de la Société d'ophtalmologie, se présente dans des cas exceptionnels. Chez deux de nos malades, la réaction s'est accompagnée de douleurs assez vives, et s'est prolongée pendant plusieurs jours ; mais avec quelques instillations de nitrate d'argent à 1 0/0 et de cocaïne au même titre, on a pu l'enrayer dans ce qu'elle paraissait pouvoir présenter de dangereux. Finalement, même et surtout dans ces cas, il semble au contraire que l'instillation de tuberculine ait donné lieu à des effets curateurs par la vascularisation très

active et l'apport abondant de leucocytes qu'elle entraîne. La comparaison avec les injections de tuberculine s'impose. Dans les deux cas, on réveille ou l'on active la lutte locale contre l'infection.

L'examen des frottis faits avec la sécrétion conjonctivale permet donc de préciser le diagnostic parfois hésitant de l'ophtalmo-réaction et de se rendre compte aussi de la nature non microbienne de la réaction.

PUBLICATIONS CONSULTÉES.

WOLFF-EISSNER. — *Soc. de Médecine de Berlin*, 15 mai 1907.

CALMETTE. — L'ophtalmo-réaction. *Presse médicale*, 14 juin 1907, n° 49.

LETULLE. — L'ophtalmo-réaction à la tuberculine. *Bull. et Mém. de la Soc. méd. des Hôpitaux de Paris*, 4 juillet 1907.

SICARD et DESCOMPS. — Sous-cuti, cuti et oculo-réaction chez l'adulte. *Ibid.*

GRASSET et RIMBAUD. — L'ophtalmo-réaction à la tuberculine. Premières applications de la méthode. *Province médicale*, 13 juillet 1907.

ABRAMI et BURNET. — Ophtalmo et cuti-réaction. *Comptes-rendus de la Société de Biologie*, 13 juillet 1907.

MONTAGNON (de St-Etienne). — Essais d'ophtalmo-réaction. *Province médicale*, 20 juillet 1907.

DUFOUR et BRULÉ. — Ophtalmo-réaction à la tuberculine chez les enfants. Procédé de Calmette. Cuti-réaction. *Bull. et Mém. de la Soc. méd. des Hôp. de Paris*, 25 juillet 1907.

COMBY. — Oculo-réaction à la tuberculine chez les enfants et ophtalmo-diagnostic de la tuberculose infantile. *Bull. et Mém. de la Soc. méd. des Hôp. de Paris*, 25 juillet et 1er août 1907.

LÉPINE. — L'ophtalmo-réaction de Calmette en psychiâtrie. *Comptes-rendus de la Société de Biologie*, 2 août 1907.

MARCEL LABBÉ. — Le tuberculino-diagnostic. *Gaz. des hôp. de Paris*, 27 juillet 1907.

MÉTRAUX. — Ophtalmo-réaction à la tuberculine. *Rev. méd. de la Suisse romande* 20 août 1907.

AUBARET et LAFON. — L'ophtalmo-réaction. Caractères cliniques de la réaction conjonctivale, essais en ophtalmologie. *Gaz. hebdom. de la Soc. médicale de Bordeaux*, 4 août 1907.

DUMAREST et ARLOING. — L'ophtalmo-réaction à la tuberculine. Emploi de l'adrénaline contre les phénomènes congestifs de la conjonctive, etc. *Province médicale*, 12 octobre 1907.

BRETON et PETIT. — Etude expérimentale de l'ophtalmo-réaction à la tuberculine par Calmette. *Comptes-rendus de la Société de Biologie*, 18 décembre 1907.

J. LEMAIRE. — Note sur quelques points de la cuti-réaction à la tuberculine. *Ibid.*

LÉPINE et CHARPENER. — Nouvelles recherches sur l'ophtalmo-réaction chez les aliénés. *Ibid.*

P. NOBÉCOURT et CH. MANTOUX. — *Comptes-rendus de la Société de Biologie*, 6 novembre 1907.

CH. MONGOUR et BRANDEIS. — Cytologie de l'exsudat de l'ophtalmo-réaction à la tuberculine. *Bulletin Médical*, 6 novembre 1907.



EDMUND-HANSEN GRUT
1831-1907

ANNALES D'OCULISTIQUE

Tome CXXXVIII. — 6e Livraison.

DÉCEMBRE 1907

EDMUND-HANSEN GRUT

Edmund Gottfrid Hansen Grut, professeur d'ophtalmologie à l'Université de Copenhague, est mort le 13 juin dernier à l'âge de 74 ans.

Né le 15 janvier 1831, il avait depuis 1896 quitté la chaire qu'il occupa pendant 25 ans comme privat-docent, chargé de cours et enfin comme professeur ; mais son activité professionnelle était demeurée entière jusqu'au jour où la maladie brisa définitivement ses forces et eut raison de sa robuste constitution.

Tout au début de sa carrière, il assista au merveilleux essor que prit l'ophtalmologie vers le milieu du XIXe siècle : l'invention de l'ophtalmoscope par v. Helmholtz, les travaux de Donders sur la réfraction, les découvertes cliniques de de Græfe déterminèrent une véritable renaissance de l'ophtalmiatrie et lui conquirent une place de choix dans les sciences médicales. Grut se donna, avec toute l'ardeur d'un esprit merveilleusement doué, à cette science rénovée

Après de sérieuses études à Paris et à Berlin sous la direction de Desmarres et de de Græfe, il revint en Danemark et ouvrit en 1863, à Copenhague, une clinique privée qui ne tarda pas à être connue : les malades affluèrent bientôt, non seulement du Danemark, mais de tous les pays scandinaves, et Hansen Grut joignant à son activité clinique un remarquable enseignement, ouvrit largement sa clinique aux médecins comme aux malades. La plupart des oculistes danois, jusqu'à ces temps derniers, lui doivent leur instruction spéciale.

En plus de son enseignement oral, Hansen Grut laisse de nombreuses publications ; il a fait en particulier d'importants travaux sur les affections de la cornée, et sur l'étiologie du

strabisme, sans oublier ses nombreux articles sur des points de technique et de clinique journalières ; en 1889 il fut chargé des « Bowmann lectures » à Londres.

D'une vivacité toute méridionale, Hansen Grut avait une parole vive et de rares qualités de vulgarisateur : son enseignement savait à la fois attirer l'attention et la tenir captive. Incapable de déguiser sa pensée, il allait toujours droit au but, d'une sincérité parfois un peu rude. Aussi les discussions dans lesquelles il intervenait, n'allaient-elles pas sans quelques coups de boutoir qui laissaient parfois d'amères blessures. Mais il recevait les coups avec le même courage qu'il mettait à les porter, et ses contradicteurs les plus ardents ne pouvaient, devant ses grandes qualités, lui refuser ni leur estime ni leur admiration.

Aux jours de sa plus belle activité, Hansen Grut fut sans contredit le maître de l'ophtalmologie scandinave. Nul, dans aucun des trois pays, n'a encore eu une situation professionnelle plus prospère, ni une influence scientifique plus efficace.

Dans sa patrie en particulier, c'est surtout à lui que l'on doit sans conteste le faible pourcentage de cécité dont le Danemark détient, avec la Hollande, un véritable record.

Très aimé de ses malades, il savait conquérir à la fois leur confiance et leur affection : ses élèves sont tous restés pour lui de respectueux admirateurs. Aussi sa disparition laisse-t-elle un unanime regret, non seulement dans sa patrie mais aussi dans la Scandinavie tout entière où il avait tant de malades, de disciples et d'amis.

JOHANN WIDMARK.

Traduit du suédois par le Dr Sœderlindh.

I. — TRAVAUX ORIGINAUX

TÉNONITE SÉREUSE BILATÉRALE AVEC EXOPHTALMIE MONOCULAIRE

par les Drs **Terson** père et **J. Terson**.

Une exophtalmie rapidement croissante, avec vives dou-

leurs périorbitaires, jointe à la réduction de la motilité du globe oculaire s'accompagnant de diplopie, sont toujours un tableau symptomatique peu rassurant pour le malade et pour son entourage.

La rapidité d'évolution de ces signes alarmants, naturelle lorsqu'il existe une cause manifeste d'infection d'origine endogène ou exogène, devient difficile à expliquer quand on ne lui découvre aucune cause apparente, traumatique ou diathésique. Le diagnostic et le pronostic doivent être, au début, établis avec prudence ; car on risque de se trouver en présence d'une affection orbitaire destructive pour les tissus atteints ou dangereuse pour la vie du malade : une périostite des parois orbitaires, par exemple, avec perspective de nécroses plus ou moins étendues ; un phlegmon généralisé des tissus de l'orbite, souvent suivi de l'atrophie du nerf optique ; une thrombo-phlébite orbitaire, dont la propagation aux sinus cérébraux entraîne presque inévitablement une issue fatale.

Fort heureusement ces désordres, sérieux en apparence, peuvent être simplement l'indice d'un processus inflammatoire exsudatif, intéressant l'aponévrose périoculaire décrite par Ténon. Cet épanchement est le plus souvent d'origine rhumatismale, cette aponévrose étant semblable à celle des séreuses, des fascias et des tendons. Il est essentiellement différent de l'*œdème aigu* dû à un trouble vaso-moteur, qui peut envahir certains grands organes, tels que le poumon, ou infiltrer d'une façon passagère la conjonctive oculaire ou provoquer, dans un organe clos comme l'œil, la crise du glaucome foudroyant (A. Terson).

Ce processus a reçu des cliniciens des noms divers selon l'idée qu'ils s'en faisaient aux points de vue pathogénique et anatomique ; et, comme l'autopsie manquait d'ordinaire, une précision n'était guère possible quant à savoir quels avaient été dans chaque cas les tissus *seuls intéressés* ou ceux *primitivement* atteints (1). Le nom de ténonite reste le meilleur, car

(1) O'Ferral, inflammation de la tunique vaginale de l'œil (Dublin, *Journ. of méd. sciences*, 1841) ; Mackenzie, Inflammation de la capsule oculaire (*Traité des mal. des yeux*, 1854) ; Panas, Inflammation de la bourse celluleuse rétro-oculaire ou ténonite (*Arch. d'opht.*, Paris, 1883) ; Solberg-Wells, Tenonitis (*Traité des mal. des yeux*) ; Friedburg, Periophtalmitis ; De Wecker, Capsulite ou inflammation de la capsule de Ténon (*Manuel d'opht.*, 1889) ; Fuchs, Ténonite séreuse primitive (*Manuel d'opht.*, 1892).

il rappelle le nom de Ténon et affirme la nature inflammatoire du mal.

Nous n'avons pas à faire ici une description détaillée de cette affection, plus complexe à notre avis que semblent le dire les traités classiques ; nous voulons seulement relater un cas remarquable que nous avons observé dès ses débuts et suivi jusqu'à sa terminaison. Nous signalerons ensuite les divers traitements préconisés et celui qui nous a paru hâter le retour à l'état normal.

Mme X..., 49 ans, s'est présentée à notre consultation le 16 septembre dernier, très effrayée de ce que son œil droit, injecté de sang comme le gauche, depuis une semaine, s'est *tout à coup*, dit-elle, *enflé dans l'espace de deux ou trois jours*, au point qu'elle ne peut que très difficilement entr'ouvrir les paupières de ce côté, tandis qu'elle ouvre l'œil gauche sans effort.

Elle éprouve une douleur presque constante au front et à la tempe droite, qui lui enlève tout repos et s'exaspère quand elle veut faire mouvoir ses yeux. Elle a aussi remarqué qu'*elle voit double* dès que ses deux yeux sont ouverts.

Elle attribue ces accidents au surmenage auquel l'a obligée une maladie organique très avancée de sa mère et *aux refroidissements fréquents* qu'elle a éprouvé en se levant non vêtue plusieurs fois chaque nuit.

La menstruation présente des irrégularités dues sans doute à son âge.

Comme antécédents personnels, la malade nous signale qu'*elle a éprouvé une fois des douleurs à un pied et, récemment, aux genoux* ; mais elle n'a jamais eu de grandes crises de rhumatisme articulaire aigu. Elle est très émotive et affaiblie. Les urines sont normales.

Dès notre premier examen, nous constatons *aux deux yeux*, une injection assez généralisée du globe avec absence de toute sécrétion anormale (une *conjonctivite sèche* en quelque sorte) ; mais, à part cela, il existe une différence complète dans l'aspect des deux yeux.

L'œil droit est atteint d'exophtalmie à un degré très marqué. Le sillon oculo-palpébral supérieur est entièrement effacé. La paupière supérieure est tombante, infiltrée, presque aussi volumineuse que dans un cas de conjonctivite purulente ; mais pourtant moins violacée et, comme nous l'avons dit plus haut, il n'y a point de sécrétion muco-purulente. En entr'ouvant les paupières, on remarque qu'*un bourrelet chémotique enchâsse de toute part* la cornée, dont les diamètres paraissent ainsi diminués d'une façon très sensible comparativement à ceux de la cornée gauche. Ce chémosis s'accentue encore en bas et tend à faire hernie entre les paupières.

L'œil se meut difficilement, et le degré de protrusion de l'organe

ferait croire à l'imminence d'une panophtalmie ; mais la pupille est bien noire et le réflexe pupillaire à la lumière très actif.

L'examen ophtalmoscopique fait constater *une dilatation bien évidente des veines rétiniennes* ; toutefois la papille a conservé sa coloration normale et ses bords sont assez nets pour qu'on ne puisse porter actuellement le diagnostic de papillite.

L'acuité visuelle est de 1/2 *seulement* et remonte à 2/3 par l'application d'un *verre convexe de* 0,75 *dioptrie. Nous attribuons ce léger degré d'hypermétropie à la compression rétrobulbaire.*

Tandis que nous trouvons à l'œil droit ces divers signes très accusés, c'est à peine si à l'œil gauche, à part l'injection généralisée de la conjonctive, on remarque une trace de chémosis péricornéen *sans la moindre protrusion du globe* et *sans diminution de la motilité.* La diplopie est donc uniquement attribuable à l'état défectueux des mouvements d'excursion de l'œil droit. L'examen ophtalmoscopique ne révèle ici rien de particulier dans la circulation rétinienne et l'acuité visuelle est normale.

Etant donné le début brusque et récent de l'affection, *l'atteinte des deux yeux* malgré la très grande différence dans l'intensité des accidents d'un côté à l'autre et, d'autre part, l'*absence de tout signe de suppuration intraoculaire et de tout mouvement fébrile,* nous posons le diagnostic de *ténonite séreuse*, mais avec quelque réserve quant au pronostic pour la vision de l'œil droit, en raison de la gêne marquée de la circulation veineuse rétinienne de ce côté.

Les jours suivants, et *pendant près d'une semaine*, *l'exophtalmie de l'œil droit et le chémosis persistent*, et l'acuité visuelle de ce côté descend à 1/4, malgré l'emploi du salicylate de soude. Nous n'osons point faire une émission sanguine locale de quelque importance en raison de l'état d'anémie évident de la malade. Cependant en présence de l'aggravation de tous les symptômes, *nous pratiquons, à l'aide de ciseaux, de nombreuses mouchetures* dans la conjonctive soulevée, autour de la cornée et jusque près des culs-de-sac conjonctivaux.

Après 48 heures, le chémosis a sensiblement diminué et le pli oculo-palpébral supérieur réapparaît peu à peu. Les paupières commencent à s'entr'ouvrir spontanément. Les douleurs ont diminué et les mouvements du globe sont plus libres. Nous répétons les mouchetures dans la conjonctive.

Dès ce moment l'amélioration fait de rapides progrès et la malade quitte notre clinique en pleine convalescence, après un séjour de deux semaines ; ce qui porte à trois semaines environ la durée de la maladie.

Actuellement, plus de deux mois après l'évolution de ces symptômes si inquiétants, la régression du processus est complète. *L'acuité visuelle et la réfraction sont normales aux deux yeux. L'exophtalmie et la diplopie n'existent plus et le fond des deux yeux ne présente aucune différence.*

Tous les auteurs s'accordent à reconnaître que la ténonite idiopathique constitue un processus *rare*. La forme *séreuse* est celle qui a été surtout décrite comme intéressant exclusivement l'aponévrose périoculaire. De Wecker considérait même les cas de ténonite *suppurée* comme n'existant qu'à titre de complication d'une inflammation phlegmoneuse de l'œil ou de la loge postérieure de l'orbite. Nous avons publié, en 1904, un cas de suppuration intraoculaire d'origine métastatique, dans lequel du pus contenu dans la capsule de Ténon s'était spontanément fait jour par deux petites ouvertures survenues des deux côtés de l'insertion tendineuse du muscle droit supérieur (1).

Quelques observations (2-3-4) ont été publiées, où la suppuration aurait atteint exclusivement la capsule de Ténon Toutefois le cas de Rollet reste à cet égard quelque peu obscur en l'absence d'autopsie, parce qu'il se compliqua d'une papillite, en apparence légère, mais qui se termina par l'atrophie de la papille avec abaissement considérable de l'acuité visuelle. On sait que cette fâcheuse terminaison est habituelle dans les cas de phlegmon de la loge postérieure de l'orbite avec laquelle le nerf optique est en rapport dans la plus grande étendue de son trajet.

Le diagnostic entre la ténonite séreuse et la ténonite suppurée sera donc difficile ; et, en raison de la plus grande rareté encore de cette dernière, il faudra plutôt songer à une ténonite séreuse et espérer une terminaison favorable, lorsqu'il n'y aura point des signes certains d'infection intraoculaire ou orbitaire, surtout en l'absence à peu près complète de fièvre et d'un état général grave qui existe toujours dans les suppurations orbitaires.

Une affection *rare*, mais bien connue aujourd'hui (5), *l'œdème aigu de la conjonctive* aux deux yeux, pourrait faire croire à un début de ténonite ; mais cet œdème évolue et disparaît en deux ou trois jours, et n'entraîne jamais *ni exophtal-*

(1) J. TERSON, sur un cas d'infection purulente intraoculaire métastatique (*Arch. méd. Toulouse*, 1904).
(2) ROMIÉE, *Recueil d'opht.*, 1889.
(3) CAPOLONGO, *Arch. di ottalm.*, 1899.
(4) ROLLET, La ténonite suppurée (*Congrès d'opht.*, Paris, 1902).
(5) A. TERSON, Œdème aigu de la conjonctive (*Soc. d'opht.*, Paris, 1899).

mie, *ni douleurs*, *ni diplopie*, signes capitaux de la ténonite quelle qu'en soit l'origine et la forme.

En ce qui concerne l'étiologie, on doit accepter qu'il s'agit en général de sujets plus ou moins rhumatisants. Notre malade peut rentrer dans cette catégorie ; mais il existe des observations très exceptionnelles de ténonite *purement séreuse* au cours de fièvres éruptives, de l'infection puerpérale, d'un érysipèle, d'une blennorrhagie, de la syphilis, de l'intoxication hydrargyrique, de l'iodisme (1).

On croirait à la lecture du traité de de Wecker (2), d'une observation de Fuchs (3) et de plusieurs observations de Panas (4), que la forme séreuse, qui entraîne un pronostic favorable, présente une exophtalmie *légère* et, en somme, des signes relativement peu inquiétants. Mais Mackenzie, en rapportant les premières observations de O'Ferrall (1841), dit que quelquefois l'œil fait saillie hors de l'orbite de *trois quarts de pouce*. A. Terson a même vu un cas de ce genre où l'exophtalmie *monoculaire* était si énorme, qu'on percevait de la fluctuation derrière le globe : ce malade très rhumatisant, atteint d'une arthrite chronique du genou, guérit néanmoins par le seul traitement salicylé. L'exophtalmie était aussi très marquée dans notre cas ; le ptosis de la paupière supérieure était complet, comme l'a signalé Puech (5), et les mouvements du globe très réduits par suite de l'engorgement des tissus orbitaires.

L'inégalité d'intensité du processus aux deux yeux a été signalée ; mais elle était si accusée dans notre cas qu'on aurait pu croire à une ténonite monoculaire, sans la persistance d'une forte hyperémie conjonctivale aussi bien à l'œil le moins atteint qu'à l'autre, pendant toute la durée de la maladie.

O'Ferrall a noté une violente atteinte du second œil aussitôt après la guérison du premier, mais il est en général admis que ce processus n'a point de tendance à récidiver.

Nous avons constaté à l'œil droit, non sans inquiétude, pen-

---

(1) Rollet, *loc. cit.*
(2) Wecker, *Manuel d'opht.*, p. 795.
(3) Fuchs, *Traité d'opht.*, p. 646.
(4) Panas, *loc. cit.* et *Traité d'opht.*, t. II, p. 381.
(5) Puech, *La clinique opht.*, Paris, 1895.

dant plus d'une semaine, l'augmentation du calibre des veines de la rétine provoquée par l'embarras de la circulation orbitaire, à laquelle correspondait l'abaissement de l'acuité visuelle descendue à un quart de la normale. On a signalé cette particularité dans quelques observations et nous croyons devoir y insister, nous demandant si l'œdème *prolongé* de la papille ne pourrait dans certains cas altérer gravement et définitivement la fonction visuelle.

Quant au traitement, en admettant l'origine rhumatismale ou goutteuse, le salicylate de soude ou de lithine (Wecker), l'aspirine paraissent indiqués. C'est la médication, aujourd'hui classique, que nous avons suivie.

O'Ferrall qui, le premier, a publié de belles observations de ténonite séreuse, recommandait fortement l'iodure de potassium à la dose de 3 à 4 grammes par jour, et les émissions sanguines locales.

Fuchs conseille le jaborandi et Wecker les injections sous-cutanées de pilocarpine ; mais la vogue de ce dernier médicament a bien diminué en raison des ennuis qu'il peut donner.

Il nous a paru que *les scarifications nombreuses et renouvelées du chémosis* tout autour de la cornée et jusqu'aux culs-de-sac conjonctivaux ont provoqué une détente du plus heureux effet, qui a facilité le retour des mouvements du globe et fait remonter rapidement l'acuité visuelle. Panas avait aussi conseillé cette pratique.

Il est bien entendu que s'il s'agissait d'une infection locale secondaire à une autre affection que le rhumatisme, c'est le traitement de l'affection générale primitive qu'il faudrait d'abord avoir en vue.

SUR LES BRULURES DE L'ŒIL PAR LE SODIUM

par le Dr **Deschamps** (de Grenoble).

Les traités classiques sont peu explicites et contiennent peu de détails au sujet des brûlures chimiques des yeux ; c'est à peine s'ils consacrent quelques lignes à leur description. Dans l'*Encyclopédie française d'ophtalmologie* de Valude et Lagrange en cours de publication, Rohmer (de Nancy) fait une

courte description générale et n'insiste un peu que sur les brûlures par la chaux.

Dans la pratique de l'ophtalmologie des cas se présentent cependant, assez fréquemment, où l'oculiste se trouve en présence d'accidents de ce genre, qui réclament ses soins.

Dans la région du Dauphiné, la grande extension prise, depuis quelques années, par les usines électro-chimiques, m'a fourni l'occasion de soigner un certain nombre de malades victimes d'accidents du travail, présentant des lésions de la face et des yeux causées par l'action de caustiques chimiques. Je n'ai pas l'intention de passer en revue toutes les variétés qui peuvent se présenter. Ce travail a d'ailleurs été fait en 1903 par Schwarz dans le fascicule LV du « Deutschmann's Beitraege zur Augenheilkunde ». Il rapporte 75 cas de brûlures des yeux par : l'acide sulfurique, l'acide nitrique, la chlorure de chaux, la potasse, la soude caustique, etc., etc. On trouve dans cet article des renseignements très intéressants sur ces brûlures.

Dans la présente note je n'ai en vue qu'une brûlure particulière, qui n'a pas encore été décrite que je sache, celle occasionnée par le sodium métallique. J'ai donné tout récemment mes soins à plusieurs ouvriers brûlés par ce corps dans des circonstances nouvelles et par un mécanisme particulier. Il s'agit d'ouvriers employés dans une usine de la vallée de la Romanche, l'usine des Clavaux, où l'on produit en grande quantité du sodium métallique et où on fabrique industriellement de l'oxylithe, composé du sodium d'où s'extrait l'oxygène.

On sait que le sodium métallique se présente sous forme de pâte analogue, comme aspect, au sucre fondu. Ce corps mis en présence de l'eau amène un bouillonnement extraordinairement intense, accompagné de décomposition des deux corps en présence.

Deux ouvriers que j'ai soignés ont été victimes d'accidents identiques. Tous les deux sont allés, malgré la défense du chef de l'usine, laver à la fontaine une gamelle métallique dans laquelle on avait recueilli du sodium et qui, incomplètement vidée, contenait encore du métal. Il se produisit brusquement un jet de vapeurs complexes qui fut projeté contre la face

des ouvriers et qui les brûla avant même qu'ils aient eu le temps de fermer les paupières. Je n'avais jamais eu encore l'occasion d'observer semblable accident et je ne m'en étonnais plus lorsque le professeur Raymond de Turin,qui était de passage à Grenoble, et qui se trouvait dans mon service d'hôpital, à l'arrivée d'un des blessés, me dit lui-même n'en jamais avoir vu. Il fut très intéressé par les curieuses lésions des yeux que présentait la victime.

Les lésions constatées chez les deux blessés se présentaient avec l'aspect suivant : la peau du visage était le siège de brûlures très superficielles occupant presque toute la face, chez l'un des blessés, tout à fait limitées à la peau des paupières, chez l'autre. Il n'y avait pas de phlyctènes, mais une destruction de l'épiderme qui était remplacé par une surface vernissée, laquelle se recouvrit d'ailleurs très rapidement d'un revêtement nouveau.

Les yeux présentaient des lésions dont le degré était différent d'un œil à l'autre et aussi d'un blessé à l'autre. Voici comment le mal se présenta et évolua sur l'œil le plus gravement atteint (œil droit de l'ouvrier Pop... Hippolyte, blessé le 19 novembre 1906).

A son arrivée à l'hôpital, l'œil ne paraissait pas gravement malade au premier abord. La sclérotique était d'un blanc nacré, sans aucun vaisseau ; en l'examinant attentivement, on constatait que la conjonctive bulbaire était absolument mortifiée dans *toute* son étendue jusque dans les culs-de-sac, laissant voir la sclérotique avec une apparence de porcelaine blanche tout à fait curieuse.

La surface de la cornée était à peine troublée dans sa couche la plus superficielle, mais la transparence de la membrane était assez conservée pour qu'on puisse voir l'iris mobile comme à l'état normal, et le fond de l'œil, à l'ophtalmoscope, presque comme dans un œil sain.

La vision n'était presque pas altérée. Cette intégrité ne dura pas longtemps et au bout de quelques jours des symptômes de mortification de toute la cornée apparurent. La membrane se perfora largement le quinzième jour, ou, pour mieux dire tomba tout entière ; l'œil se vida, les paupières se soudèrent complètement, par leur face interne, au moignon du globe, et

s'enkylosèrent, au point qu'accolées par leurs bords ciliaires, elles ne laissèrent plus subsister aucune trace du sac conjonctival.

En résumé la lésion consista en une mortification très superficielle mais absolue de toute la surface conjonctivale entraînant la fonte de l'œil et l'ankylose des paupières.

Sur l'autre œil du même ouvrier on constatait une mortification semblable mais ne portant que sur une étendue de la surface bulbaire très restreinte, de la grandeur d'une lentille, située à cheval sur la sclérotique et sur la cornée, à son bord interne et inférieur. Cette eschare, très superficielle aussi, eut pour conséquence la formation de tissu cicatriciel à son niveau, tissu cicatriciel qui se vascularisa à la longue. Il en résulta des troubles de nutrition atteignant les couches profondes de la sclérotique et de la cornée et atteignant aussi l'iris. Le 23 février suivant, c'est-à-dire trois mois après l'accident, il existait un leucome occupant un quart environ de la cornée. La pupille était attirée du côté de ce leucome, bien qu'il ne se fut produit à aucun moment de perforation de la coque oculaire. L'iris avait subi une atrophie dans la région correspondante à la brûlure, par trouble de nutrition de voisinage. Une bride cicatricielle lâche de la conjonctive, réunissait le bulbe à la paupière inférieure au niveau de la lésion. La vision très altérée, égale à 1/4, était encore cependant suffisante pour qu'il n'ait pas été nécessaire de faire une iridectomie optique.

Chez l'autre malade les lésions évoluèrent comme chez celui-là. La vision ne fut totalement perdue ni d'un côté ni de l'autre, mais il persista des opacités et des déformations cornéennes, du rétrécissement des culs-de-sac conjonctivaux, de la limitation des mouvements des yeux ; l'ouvrier fut considéré comme désormais incapable de tout travail.

Un troisième ouvrier que j'ai observé plus récemment (le 9 juillet 1907) fut brûlé aussi par du sodium, mais chez lui les choses se passèrent différemment. Un grain minuscule de sodium métallique sauta dans l'œil gauche et se logea dans le cul-de-sac inférieur où il produisit une eschare profonde mais absolument limitée à la rainure formant le fond du cul-de-sac. La guérison se fit sans amener de désordre bulbaire, avec seulement un effacement partiel du sac conjonctival et une légère limitation des mouvements de l'œil.

Je n'ai rien à dire de bien particulier sur le traitement que j'ai employé dans les cas qui ont été soumis à mon observation. Dans le cas grave où se produisit la fonte de l'œil, j'assistai impuissant à la mortification de la cornée, me bornant à calmer les douleurs par des applications chaudes antiseptiques, à guider la cicatrisation pour empêcher le renversement des paupières.

Comme topique je me suis bien trouvé dans tous les cas de l'emploi d'une pommade à l'ichthyol qui décongestionnait les surfaces malades, favorisait les glissements et lubréfiait les paupières. Cette pommade était introduite deux fois par jour entre les voiles palpébraux à l'aide d'un petit stylet dont on chargeait l'extrémité avec gros comme un grain de blé de pommade. Un petit massage l'étalait ensuite à la surface du globe.

Les particularités des brûlures des yeux par le sodium que je viens d'esquisser rapidement méritent d'être connues, je pense, et nul doute que dans les régions industrielles on en observe de nouveaux exemples.

J'ai interrogé l'ingénieur de l'usine des Clavaux où s'était produit le 1er accident observé par moi et lui ai demandé quels produits contenaient, à son avis, les vapeurs qui avaient brûlé le blessé au moment où il avait trempé dans l'eau son récipient métallique. Il m'a répondu que, selon lui, la projection qui avait atteint l'ouvrier était « une projection non de sodium pur, mais de soude caustique en gouttelettes pouvant contenir une infime quantité de sodium ».

Dans le dernier cas observé c'était du sodium pur qui avait sauté dans l'œil du blessé.

Je pense aussi qu'il faut tenir compte dans l'appréciation des faits, de ce que les vapeurs projetées étaient à une température élevée. C'est ce qui expliquerait peut être l'apparence que présentaient les yeux les plus gravement atteints d'avoir été léchés rapidement par une flamme très chaude détruisant superficiellement tout ce qu'elle touchait.

Je crois cependant que c'est l'action chimique des vapeurs qui joua le principal rôle, et je veux terminer en faisant remarquer la gravité immense que peuvent avoir des lésions paraissant d'abord très superficielles.

On l'a dit souvent, et il faut le répéter, le pronostic des brûlures chimiques des yeux, doit toujours être très réservé. L'évolution finale de ces brûlures, même si elles sont légères, est souvent d'une gravité exceptionnelle qu'il faut savoir prévoir.

ÉCLATEMENT SPONTANÉ D'UN ŒIL ARTIFICIEL A DOUBLE PAROI,

par le Dr **Raymond Béal** (de Clermont-Ferrand).

Mlle A..., âgée de 35 ans, vient à la consultation ophtalmologique de Lariboisière le 20 avril 1907, pour une plaie de l'orbite gauche survenue dans les circonstances que nous rapportons plus loin. A dix-huit ans, la malade perdit son œil gauche à la suite d'un traumatisme. Elle ne porte un œil de verre que depuis 5 ans. Pendant 3 mois elle a porté un œil artificiel ordinaire ; elle a pris ensuite un



Fig. 1.



Fig. 2.

œil à double paroi. Elle portait la dernière pièce depuis 14 mois et en avait grand soin.

Le 19 avril, à 9 heures du soir, elle reçoit sur l'œil gauche une feuille de salsifit qui la touche *très légèrement.* Elle avait fermé l'œil instinctivement et la feuille n'avait fait que toucher la paupière ; le traumatisme, au dire de la malade, avait été tout à fait insignifiant et elle n'y avait pas prêté attention. Quelques secondes après, elle entend un bruit sec de verre qui éclate, bruit qu'elle compare à un « coup de revolver ». Elle porte la main à son œil, ressent une douleur atroce ; elle vient à Lariboisière où l'interne de garde retire la pièce de verre.

La malade vient à la consultation le lendemain matin. Le moignon oculaire présente deux petits lambeaux de cornée transparente séparés par une bande cicatricielle, horizontale, déprimée, empiétant largement de chaque côté sur la sclérotique.

Injection périkératique et sensibilité à la pression. Après instillation d'un collyre à la fluorescéine, on voit nettement une érosion des lambeaux de cornée restés transparents.

La malade revient trois jours de suite à la clinique et part complètement guérie.

Nous la revîmes le 24 juin 1907. Elle portait une pièce ordinaire à paroi simple.

Avant de faire ressortir les points intéressants de cette observation, nous voulons reproduire une observation analogue publiée par Miliken (1).

En mai 1902, j'énucléai à Mlle S. D..., âgée de 38 ans, un moignon atrophique, résultat d'une blessure reçue dans l'enfance à l'œil gauche. Après guérison, elle fit, sans aucune gêne, usage d'un œil artificiel. En novembre dernier, elle se procura une nouvelle pièce qu'elle supporta facilement jusqu'au 2 mars 1904.

Le 4 mars 1904, elle se présenta à ma clinique et fit le récit suivant :

Le 2 mars, alors qu'elle repassait des vêtements, une explosion se produisit soudain dans son œil gauche, avec un son aigu, comparable à un coup de pistolet, si bruyant qu'une sœur, placée à plusieurs pieds de distance, l'entendit très distinctement et crut qu'un verre venait de se briser. Une hémorragie considérable se produisit aussitôt dans l'œil. Elle enleva immédiatement sa pièce et constata qu'un secteur, horizontalement elliptique, s'était détaché de la paroi postérieure, immédiatement en arrière de la pupille et de l'iris. La lamelle brisée était tombée dans la cavité de l'œil artificiel.

La pièce était un « œil réformé » doublé à sa partie postérieure d'une double paroi laissant une petite cavité entre elle et la paroi antérieure.

L'inspection de la cavité oculaire me permit de constater une petite entaille dans le repli de la conjonctive, à la paroi interne de la cavité, bien suffisante pour avoir amené une hémorragie considérable.

La malade me raconta qu'elle avait été engagée chez une repasseuse, une demi-heure avant l'explosion, que la chambre était très chauffée. mais autant qu'elle pouvait se le rappeler, elle n'avait pas approché le fer chaud de son œil. Elle portait continuellement des lunettes et les avait au moment de l'accident. Elle n'avait pas l'habitude d'approcher le fer de sa joue pour juger de sa température ; elle ne croit pas l'avoir fait à ce moment là. Elle avait déjà repassé, portant cette pièce.

L'accident, très douloureux en lui-même, fut rapidement suivi d'une irritation caractéristique avec un peu de gonflement des pau-

(1) B. L. Miliken, Un accident rare à un œil de verre, *Ophtalmic Record*, avril 1904.

pières et de la conjonctive, gonflement qui disparut rapidement et n'était plus visible lors de l'examen.

Je ne suis pas assez familiarisé avec la fabrication des yeux artificiels pour expliquer l'accident à moins qu'il ne soit dû à la cavité fermée de l'œil. Si cette chambre creuse contenait un gaz quelconque ou même de l'air, on peut croire que le trop grand échauffement de ce milieu a pu le dilater au point de faire éclater la coque. Telle est, ce me semble, l'hypothèse la plus plausible. Après l'explosion, les petits morceaux ont pu retomber dans la cavité de l'œil artificiel, sous l'influence de la pression des tissus environnants. Leur présence dans la cavité de l'œil artificiel au moment où on a enlevé ce dernier serait ainsi expliquée.

Le fabricant d'instruments qui avait fourni la pièce m'assura qu'il n'avait jamais vu un pareil cas et de mon côté je n'ai trouvé dans mes lectures aucun fait analogue.

J'ai reçu des fabricants de cet « œil réformé » une note dont voici un extrait et qui donne une autre explication de l'accident. « En fabriquant « l'œil réformé » l'air est en partie chassé, mais nous n'avons jamais vu de cas où il fut possible d'obtenir un vide absolu. Vous connaissez le vieux dicton : l'exception confirme la règle, et cela a pu être une exception qu'un vide complet eût été atteint en fabriquant cette pièce. S'il en est ainsi, il a pu se produire une fêlure. L'air en pénétrant alors avec force dans la cavité a pu être la cause du bruit constaté. »

Nous avons intitulé cette observation « éclatement spontané... » ; nous devons justifier ce titre. La malade raconte en effet qu'elle a reçu sur cet œil une feuille de salsifit et on pourrait penser au premier abord que ce traumatisme a été suffisant pour briser la pièce. Ce traumatisme a été tout à fait insignifiant ; la malade y avait à peine prêté attention. De plus elle avait fermé son œil immédiatement et la feuille n'avait fait qu'effleurer sa paupière. D'ailleurs la pièce ne s'est brisée que quelques secondes après le traumatisme. Il est certain que le traumatisme a été trop insignifiant pour expliquer l'accident ; tout au plus a-t-il joué le rôle de cause occasionnelle ; la malade a pu fermer ses paupières énergiquement et comprimer son œil artificiel entre le moignon et la sangle musculaire palpébrale.

Comme dans le cas de Miliken la fracture s'est produite au niveau de la paroi postérieure. Ceci s'explique facilement, car cette paroi est beaucoup plus faible que l'antérieure qui est renforcée par la partie qui représente la cornée et l'iris.

Cette paroi n'a cédé que dans sa partie centrale comme le montre la photographie ci-jointe. La partie périphérique est, en effet, sinon plus épaisse, du moins plus résistante, soutenue en quelque sorte à distance par les contreforts que lui forment les bords de la pièce. La partie centrale de la paroi postérieure est donc tout indiquée pour céder la première.

Il est intéressant de rechercher comment peut se faire cet éclatement spontané d'un œil artificiel à double paroi. Il est certain que cet éclatement est la conséquence de la différence de la pression atmosphérique et de la pression intra-cavitaire. Au moment de leur fabrication, les yeux de verre sont portés à une très haute température, et si on n'obtient pas un vide absolu dans la cavité, la pression y est considérablement diminuée. La quantité de gaz qui y est contenu n'est pas assez grande pour qu'on puisse admettre avec Miliken que l'éclatement se fasse de dedans en dehors par augmentation de la tension de ce gaz. Il faudrait une forte température pour élever cette tension ; or, l'accident survenu à notre malade a eu lieu à 9 heures du soir, à une époque où la température n'était pas élevée ; dans le cas de Miliken la malade repassait mais elle n'a pas approché le fer de son œil et la température de la salle, en la supposant même élevée, n'était pas capable de produire une augmentation bien marquée de la pression intra-cavitaire.

La présence des fragments dans la cavité de la pièce s'explique facilement par ce fait que, au moment de la rupture, l'œil de verre absorbe pour ainsi dire dans sa cavité où on a fait le vide les fragments détachés et s'applique avec force contre le moignon pressé contre lui par la pression extérieure. Ce moignon refoulerait les fragments dans la cavité s'ils n'y avaient déjà été attirés par le vide et, projeté contre la paroi postérieure de la pièce, vient se blesser sur les bords tranchants.

Quelle est la véritable cause de ces éclatements spontanés ? Nous disons éclatement spontané comme on dit fracture spontanée. Comme pour la fracture, l'éclatement n'est pas à proprement parler spontané, mais la cause qui le provoque n'est qu'une cause occasionnelle, insignifiante, qui peut passer inaperçue. Cette cause, chez notre malade, n'est certainement pas le frôlement de la feuille de salsifit contre sa paupière ;

nous l'attribuerions plutôt à une contraction plus violente des paupières pressant l'œil entre les paupières et le moignon et le faisant éclater. Notre malade n'a pas su nous dire si elle avait fermé violemment ses paupières et Miliken ne parle pas de ce détail qui nous paraît cependant très important. En résumé le vide intra-cavitaire serait la cause essentielle, la contraction palpébrale la cause occasionnelle.

En terminant, nous dirons que pour éviter ces accidents dans les yeux de verre à double paroi il serait bon, soit de faire une paroi postérieure plus forte, soit, et cela serait préférable puisqu'on n'augmenterait pas le poids de la pièce, de pratiquer au centre de la paroi postérieure, *paroi faible*, un orifice qui établirait dans la cavité une pression égale à la pression atmosphérique.

UNE FORME CURIEUSE ET RARE DE TUMEURS SYMÉTRIQUES DES PAUPIÈRES

par le D[r] **P. Chavernac** (de Marseille).

Je trouve dans les notes ophtalmologiques de mon père, le D[r] Chavernac, d'Aix, une intéressante observation, que je crois utile de publier à titre documentaire et pour les curieuses photographies qu'elle contient.

Mme Vve B..., de Salignac (Basses-Alpes), vient consulter dans le courant de l'année 1874.

Elle présente deux tumeurs siégeant aux paupières inférieures ; la tumeur gauche est plus volumineuse que la droite.

Toutes deux sont pyriformes, mobiles et n'adhèrent pas aux plans profonds. La peau est lisse, de coloration normale, très distendue. Les régions voisines sont le siège d'un œdème par compression, en particulier les paupières supérieures et les régions sus-orbitaires et temporales. Pas de douleurs, mais une gêne considérable due au volume et au poids des tumeurs.

La photographie que nous en donnons nous dispense d'une description détaillée.

L'origine de l'affection, d'après la malade, remonte à 10 ans, soit 1864. A la suite d'un accouchement normal, elle aurait débuté, du côté droit, par une tumeur de la grosseur d'une ampoule, augmentant rapidement pour acquérir le volume d'une grosse amande.

Arrivée à ce point la tumeur reste stationnaire pendant 2 ans. A ce moment (1866) nouvel accouchement et quelque temps après

début du côté gauche. Puis les tumeurs augmentent progressivement de volume jusqu'en 1874 où la malade accouche de nouveau.

Les antécédents héréditaires ou personnels ne présentent rien de particulier.

La consultante est d'une santé générale ou oculaire bonne. *Elle n'a jamais eu d'erysipèle.* Les urines sont normales, les organes génitaux sains. Pas de larmoiement avant que les tumeurs aient acquis une certaine grosseur. L'examen rhinoscopique ne fut pas pratiqué.



Fig. 1.

Opération le 7 décembre 1874. Incision curviligne en dessus et en dessous du pédicule, sutures entrecoupées.

Les tumeurs étaientconstituées par du liquide abondant,séreux, transparent, jaune citrin, d'odeur fade, ne se coagulant pas sous l'influence de la chaleur et contenu dans les mailles distendues du tissu cellulaire sous-cutané.

Pas d'examen microscopique.

Le résultat esthétique fut excellent. L'opérée se remaria 5 mois après, eut un nouvel enfant et mourut en 1881 sans que ses paupières eussent été le siège d'une récidive.

Malgré les lacunes de cette observation nous pensons pouvoir conclure qu'il s'agissait d'une forme rare et particulière d'éléphantiasis des paupières, occasionnée par des infections streptococciques successives et latentes d'origine probablement puerpérale.

Nous devons évidemment éliminer la possibilité de l'œdème simple, des tumeurs leucémiques, des lipomes ou des névromes plexiformes.



Fig. 2.

Dans son ensemble notre observation a de nombreuses analogies avec le cas de Fromaget publié en 1906, dans les *Bulletins de la Société française d'ophtalmologie*.

« DU GOMENOL » DANS L'ÉCLAIRCISSEMENT DES KÉRATITES PARENCHYMATEUSES A LA PÉRIODE TORPIDE,

par M. **Ambialet.**

Lors de kératites parenchymateuses, la violence de l'affection, l'absence ou l'insuffisance de soins peuvent entraîner des résultats tels, que la cornée plus ou moins ectasiée conserve définitivement un aspect blanc grisâtre et que la vision soit

réduite à la simple perception de la lumière ; si toutefois elle n'a pas été totalement abolie par une iritis concomitante.

Parallèlement à un traitement général approprié, les injections sous-conjonctivales de liquides divers, les instillations de dionine dont l'action lymphagogue est si spéciale, constituent la médication la plus active, celle qui donne les meilleurs résultats dans l'éclaircissement des cornées par résorption des exsudats interstitiels.

Nos efforts ne sauraient être limités à cette thérapeutique ; elle peut être en défaut, qu'il s'agisse d'accoutumance à la dionine par suite d'un emploi prolongé, ou encore d'adhérences scléro-conjonctivales succédant souvent aux injections, que tous les malades n'acceptent pas du reste.

Je crois devoir faire connaître l'excellent résultat qu'il m'a été donné d'observer à la suite d'une médication par le Gomenol d'un cas d'opacification extrême de la cornée. Cette observation, bien qu'unique à ce jour, me paraît digne d'intérêt, car les conditions dans lesquelles se trouvait la cornée traitée étaient des plus défavorables et les effets produits par cet agent nouveau ont dépassé toutes mes espérances.

Le Gomenol est une essence naturelle végétale retirée d'une variété de mélaleuca viridiflora (myrtacées). Les indigènes de la Guyane où elle croît appellent « essence de Niaouly » cette essence non épurée par sélection des feuilles.

Partant de ce fait démontré par les études chimiques que cette essence n'est ni caustique, ni toxique ; qu'elle est de plus fortement antiseptique et quelque peu anesthésique, il m'a paru possible d'utiliser au point de vue oculaire, et dans certains cas déterminés d'affections torpides, la réaction qu'elle peut produire.

Après avoir étudié préalablement sur des animaux la tolérance de la cornée à l'égard du Gomenol, j'ai opéré sur moi-même des instillations de solutions huileuses progressivement concentrées ; c'est ainsi que j'ai pu me convaincre que l'instillation du gomenol *pur* ne présente d'autre inconvénient qu'une sensation de cuisson vive très passagère, analogue à celle que produit le nitrate d'argent à 1/100. De suite après l'instillation, un flot abondant de larmes se produit. Quel que soit le titre de la solution, l'instillation présente ce fait parti-

culier et constant, c'est que trois minutes *exactement* après qu'elle a été faite toute sensation oculaire pénible a disparu. Les paupières largement ouvertes laissent voir un globe congestionné. La réaction n'est pas limitée à la conjonctive seule, où l'on voit les vaisseaux dilatés ; les vaisseaux iriens et ciliaires doivent prendre part en quelque mesure à la vaso-dilatation réflexe.

On éprouve une agréable sensation de fraîcheur due à l'anesthésie partielle consécutive que provoque le gomenol. Réaction oculaire et sensation de fraîcheur présentent une durée variable, une heure et plus ; elles s'atténuent légèrement par l'usage prolongé des instillations, mais il ne se produit jamais d'accoutumance vraie.

Le gomenol est bien supporté par l'œil malgré la sensation première ; il peut, comme le démontre l'observation suivante, produire un effet thérapeutique précieux dans certains cas.

Germaine A..., âgée de 13 ans, m'a été présentée le 31 janvier 1905. Manifestement hérédo-syphilitique, elle est malingre pour son âge ; ses tibias sont en lames de sabre, elle est affectée de surdité partielle, ses incisives ont les caractères Hutchinsonniens typiques.

En 1900, à l'âge de 8 ans, une affection oculaire se déclara pour laquelle elle reçut des soins divers (?). Sirop de Gibert, pommades, atropine, dionine ont été ordonnés : il a été en plus pratiqué des injections sous-conjonctivales. Au moment de mon premier examen, 31 janvier 1905, c'est-à-dire 5 ans environ après le début de l'affection, l'état oculaire est le suivant :

A droite, l'œil a été peu atteint ; on ne distingue au voisinage du limbe, séparées par une étroite languette de tissu transparent, que 3 taches interstitielles grisâtres d'étendue restreinte. Le centre est intact, l'iris libre, sans traces exsudatives sur le cristallin. $V = 1$.

Sur l'œil gauche, l'aspect est tout autre. La totalité de la cornée est franchement blanche, un peu ectasiée, les exsudats interstitiels confluents ne permettent pas de voir l'iris : quant à la vision de cet œil, elle permet seulement de distinguer la lumière de l'obscurité. Depuis trois ans au dire de la mère, cet état n'a pas varié.

Le globe n'est le siège d'aucune réaction ; il n'existe pas de traces de vascularisation scléro-cornéenne. L'instillation de la dionine à 5 p. 100 ne donne qu'une réaction insignifiante, l'usage en a été longtemps adopté précédemment.

Il a été procédé d'emblée aux instillations de gomenol *pur* (25 février). Faites tous les deux jours au début, puis quotidiennement, elles n'ont été accompagnées d'aucun autre traitement général ni

local. Dès la troisième instillation, j'ai pu constater sur tout le pourtour du limbe la production d'une vascularisation d'une finesse extrême ; elle ne peut être perçue qu'avec la loupe. La finesse des vaisseaux y est excessive, leur juxtaposition produit l'effet d'une étroite zone rosée, uniforme, intra-cornéenne. Etroite au début, la zone s'élargit, s'avance progressivement vers le centre ; elle disparaît ou du moins s'atténue dans les vingt-quatre heures, ce qui permet de noter un éclaircissement très net de la partie de la cornée vascularisée temporairement.

Les instillations suivantes font progresser la vascularisation.

5 *mars*. — Un anneau cornéen pré-limbique de 3 millimètres environ a recouvré une transparence presque normale.

13. — Du cercle vasculaire se sont détachés quelques vaisseaux plus volumineux, ils ont poussé des ramifications avancées vers le centre cornéen.

15. — La malade, qui primitivement distinguait la lumière de l'obscurité, peut compter les doigts à un mètre.

Après 15 jours d'instillations quotidiennes, la réaction produite par le gomenol est identique, l'accoutumance si elle existe est insignifiante.

28. — Un mois après le début du traitement la petite malade compte les doigts à 5 mètres.

7 *avril*.—Les exsudats du centre de la cornée sont déjà très éclaircis, le cercle périphérique transparent laisse parfaitement voir l'iris ; l'acuité visuelle est de 1/16.

18.— L'acuité visuelle s'élève à 1/10. Le centre cornéen parcouru par les ramifications de trois vaisseaux plus volumineux s'éclaircit vite.

28. — V = 1/8.

2 *mai*.— Le centre cornéen ne présente qu'une simple nébulosité. V. s'est élevée à 1/6.

A partir de ce moment les instillations jusque-là à peu près quotidiennes deviennent irrégulières; elles sont faites tous les 4 à 5 jours à peu près.

15 *juillet*. — L'acuité est de 1/3.

La petite malade jugeant son état satisfaisant se soustrait à tout traitement.

Revue le 25 novembre 1905, il m'est agréable de constater la persistance de l'amélioration obtenue. V = 1/3 comme en juillet.

Tel est le résultat obtenu dans un cas de kératite parenchymateuse que les traitements locaux et généraux antérieurs n'avaient guère modifiée, faute de constance et de régularité des soins.

Il est important de faire remarquer que tout traitement général hydrargyrique avait été abandonné par la malade depuis plus de six mois.

En présence de l'éclaircissement obtenu par les instillations gomenolées, j'ai cru bon, pour mieux en apprécier les effets, de ne pas instituer simultanément une cure mercurielle : celle-ci eut sûrement activé encore la réparation de la cornée.

Deux ans d'attente ne m'ont malheureusement pas permis d'appuyer ce fait par d'autres observations où la lésion cornéenne fut aussi développée ; ces cas sont rares. Il m'avait paru nécessaire d'en attendre de semblables pour mettre sûrement en évidence l'effet du gomenol sur la cornée. Je le livre néanmoins tel qu'il est afin qu'il puisse être soumis au contrôle de confrères plus heureux.

Je crois devoir passer sous silence de nombreuses observations où les cornées moins atteintes ont été éclaircies par le gomenol comme elles l'eussent été par les traitements habituels : dionine, chaleur, pommade, injections sous-conjonctivales.

Le gomenol agit-il par simple révulsion oculaire, ou bien par ses propriétés fortement antiseptiques ? Je ne puis que poser la question.

Je me crois toutefois autorisé à lui attribuer les bons effets observés.Chez les jeunes sujets atteints de kératite parenchymateuse,il est vrai que des améliorations parfois surprenantes se produisent spontanément. Dans le cas actuel, en l'absence de toute médication générale, une amélioration aussi accentuée, dans un espace de temps relativement restreint, me paraît devoir être attribuée à l'action locale du goménol.

Instillé à l'état de pureté, le gomenol est très peu soluble dans l'eau et les larmes ; de plus il séjourne très peu de temps dans le cul-de-sac conjonctival et en quantité certainement minime, car son contact avec les tissus oculaires provoque instantanément un flux abondant de larmes qui chasse l'excès au dehors.

Quoi qu'il en soit, après un usage prolongé de cette essence en instillations même quotidiennes, par séries de 10, 15 jours et plus, je n'ai jamais eu à constater le moindre accident du côté de la cornée. Le revêtement épithélial n'est nullement atteint par le contact du gomenol pur au moment de l'instillation. Il n'en serait pas ainsi, si pour atténuer la cuisson première, on anesthésiait au préalable l'œil avec la cocaïne. Le

réflexe lacrymal atténué ou aboli dans ce cas, permettant un contact plus prolongé et une altération de l'épithélium cornéen. C'est ainsi qu'il m'a été donné d'observer chez des animaux. la production d'une opalescence cornéen très superficielle.

On ne saurait donc, sans s'exposer à des désagréments, user d'anesthésiques avant l'instillation du gomenol chez les personnes pusillanimes et les enfants, dans le but d'atténuer l'impression première, très supportable du reste.

Au cours de l'usage qui a été fait de cette essence, il ne s'est jamais produit de sécrétion conjonctivale, car elle est très fortement antiseptique.

En résumé, le gomenol est une essence végétale, non toxique, non caustique et de plus très antiseptique. Il a pu modifier un état cornéen au point d'élever l'acuité visuelle primitivement quantitative à 1/3. Il me paraît donc pouvoir être employé lors de kératites parenchymateuses au déclin, à la période torpide d'organisation des exsudats lorsqu'il ne se produit plus de réaction. Il peut provoquer leur résorption alors qu'ils ont résisté à la médication habituelle ; son action révulsive ne peut que concourir à la régénération des tissus.

L'usage du gomenol, sans anesthésie préalable toutefois, s'est toujours montré sans danger pour l'épithélium cornéen. Il peut être employé en dilutions huileuses ou à l'état de pureté absolue sans autre inconvénient qu'une sensation de cuisson très supportable qui disparaît rapidement.

II. — SOCIÉTÉS SAVANTES

SOCIÉTÉ D'OPHTALMOLOGIE DE PARIS

Compte rendu par M. J. Chaillous.

Séance du 5 novembre 1907.

Inconvénients de l'ophtalmo-réaction à la tuberculine dans un cas de scléro-kératite.

M. Kalt rappelle qu'il a présenté à la dernière séance de la Société un malade atteint de scléro-kératite partielle chez lequel, dix jours après l'ophtalmo-réaction à la tuberculine au centième, il apparut une

scléro-kératite grave avec iritis et trouble cornéen. Cette poussée dura un mois ; actuellement l'œil est revenu au repos, mais le trouble cornéen persiste et la vision est réduite à la perception lumineuse. M. Kalt ne peut donc que confirmer ce qu'il a dit du danger de produire l'ophtalmo-réaction sur un œil porteur de lésions profondes d'origine tuberculeuse.

M. Terrien a observé récemment chez une jeune fille une éruption de petits follicules confluents, au niveau de la conjonctive. Deux mois auparavant, on avait pratiqué chez cette malade l'ophtalmo-réaction au centième et, depuis, la réaction conjonctivale n'avait pas cessé. Les inoculations au lapin montreront si les follicules excisés étaient des lésions tuberculeuses.

M. Morax. — Une instillation de tuberculine peut mettre en évidence une tuberculose conjonctivale latente, mais je me garderais d'attribuer à l'instillation de tuberculine la genèse des lésions qu'a observées M. Terrien. Les observations sur les effets de la tuberculine dans les cas de lésions de l'œil ou de ses annexes, ne sont pas assez nombreuses pour qu'on doive renoncer à ce moyen de diagnostic. Il y a des cas de tuberculose oculaire qui ont été fort heureusement influencés par les injections sous-cutanées de tuberculine et il est probable que nous trouverons aussi des faits que l'instillation améliorera.

M. Rochon-Duvigneaud rappelle l'observation d'une malade chez laquelle les injections de tuberculine paraissent avoir été la cause de la guérison d'une irido-cyclite chronique.

Pseudo-tumeur du globe oculaire.

M. Sulzer présente un jeune homme de dix-sept ans, chez lequel il dut pratiquer, au mois de mars dernier, une énucléation de l'œil droit pour une pseudo-tumeur de ce globe. Les accidents remontaient à quelques semaines et, quand le malade vint consulter, on constata les symptômes d'un glaucome suraigu, sur lequel les myotiques n'eurent aucune action. L'examen ophtalmoscopique de l'œil droit montrait la présence des lésions caractéristiques de la rétinite albuminurique. Les urines étaient normales. Le 18 mars, il sembla qu'un néoplasme apparaissait dans la partie inféro-externe du globe et, le 21, l'énucléation était pratiquée. A la section du globe, on ne constata aucune tumeur. L'examen histologique montre une infiltration cellulaire de la rétine, de la choroïde et surtout de l'iris. Actuellement, l'œil gauche du malade a une vision très réduite et c'est avec peine, à cause du trouble très marqué du vitré, qu'on voit les plaques exsudatives et hémorragiques de la rétine.

Anévrysme artério-veineux traumatique de l'orbite.

M. Carlotti présente le malade qu'il a déjà présenté à la Société il y a quelques mois, pour un anévrysme artério-veineux de l'orbite. Il

a été pratiqué chez le malade six injections de sérum gélatineux qui ont amené une amélioration considérable. Les troubles subjectifs qui gênaient le blessé ont en partie disparu. L'exophtalmie beaucoup diminué, les mouvements de l'œil sont à peu près normaux, sauf dans l'abduction, et le malade a repris son travail.

Gomme tuberculeuse de la sclérotique.

MM. Monthus et Descomps présentent une malade de vingt-deux ans, traitée il y a quatre ans, dans le service de M. de Lapersonne, pour une gomme tuberculeuse de la sclérotique de l'œil droit. On pratiqua à cette époque l'excision de la masse néoplasique et la cautérisation du point d'implantation. La guérison s'est maintenue complète. L'intérêt de cette observation réside dans la rareté relative de cette forme de tuberculose, des difficultés du diagnostic avec la gomme syphilitique et les autres tumeurs de la région, de l'évolution de la tuberculose chez la malade qui aurait eu comme lésion initiale une ulcération du doigt. Actuellement, la malade est atteinte de paraplégie consécutive à un mal de Pott dorsal. Les poumons sont indemnes de toute lésion tuberculeuse.

M. Rochon-Duvigneaud. — Avec M. Panas, nous avons publié deux cas semblables de tubercules de la sclérotique. Et comme l'énucléation est souvent proposée, en présence de l'énormité apparente des lésions, il est important de montrer une malade guérie par le fer rouge. Je crois aussi avoir observé un cas de guérison spontanée d'une semblable affection.

Présentation d'une tête de fœtus cyclope.

M. F. Terrien. — La pièce dont il s'agit provient d'un fœtus de mouton sensiblement à terme. Elle est caractérisée par la présence d'un œil unique, exactement situé sur la ligne médiane au niveau de la racine du nez. Les paupières limitent un orifice palpébral largement ouvert et affectant la forme d'un triangle curviligne dont le plus grand côté situé en haut, est formé par la paupière supérieure et les deux autres, qui limitent le triangle en bas, par la paupière inférieure. Celle-ci montre à la partie moyenne une cicatrice linéaire verticale reste des deux soudures de la paupière en une seule.

L'orifice palpébral est occupé par un œil unique et la cornée comme l'orifice palpébral affecte également la forme d'un triangle isocèle, mais à base inférieure et à sommet supérieur. Iris atrophique. Cristallin cataracté.

Ulcération de la conjonctive de la paupière supérieure gauche.

M. Duboys de Lavigerie présente un jeune homme atteint d'une ulcération de la conjonctive tarsienne de nature douteuse avec légère adénopathie préauriculaire.

Recherche des scotomes centraux au moyen du stéréoscope dièdre de Pigeon.

(Démonstration de la technique). — M. H. Joseph.

Le pronostic des corps étrangers magnétiques intra-oculaires.

M. Chevallereau. Rapport sur un travail de M. Béal (de Clermont-Ferrand). — M. Béal rapporte vingt-sept observations de corps étrangers et magnétiques du globe oculaire. L'ensemble de ces observations montre combien est grave le pronostic des corps étrangers magnétiques intra-oculaires. Et les statistiques des différents auteurs qui se sont occupés de cette question sont aussi défavorables les unes que les autres. Elles indiquent toutefois un pourcentage d'yeux conservés avec une certaine vision qu'on n'observait jamais avant l'emploi des électro-aimants de Hirschberg et de Volkmann, dans les cas de corps étrangers magnétiques intra-oculaires.

Séance du 3 décembre 1907.

Ulcération de la conjonctive.

M. Duboys de Lavigerie. — M. Morax a fait l'examen histologique et bactériologique de l'ulcération de la conjonctive dont était atteint le malade que je vous ai présenté à la dernière séance. La recherche du spirochète de Schaudinn a été négative ; l'examen histologique montre qu'il s'agit de tuberculose et non de syphilis.

Lupus érythémateux du bord palpébral.

MM. J. Chaillous et A. Polack présentent une malade de quarante ans, atteinte depuis une dizaine d'années de lésions du bord des paupières. Au bord de la paupière inférieure gauche, la lésion consiste essentiellement en une atrophie du bord palpébral avec coloration érythémateuse. La lèvre antérieure et l'interstice se sont affaissés dans presque toute l'étendue de la paupière ; seule persiste la lèvre postérieure du bord ciliaire, rouge et vernissée par places. La zone érythémateuse présente une partie centrale de coloration rose-violacé. Au-dessus, la partie périphérique forme un léger bourrelet de consistance ferme et douloureux à la pression. Les cils ont disparu dans toute l'étendue de la plaque, excepté en dehors, où il en existe quelques-uns, très atrophiés. Au même niveau, la conjonctive, de coloration rouge vif, est semée de nombreux follicules qui donnent à cette muqueuse l'aspect clinique que l'on observe dans la conjonctivite folliculaire. A l'œil droit, les lésions occupent le milieu de la paupière supérieure, où la peau décolorée a pris l'aspect d'une lésion cicatricielle à bords irrégulièrement découpés. La paupière inférieure gauche est le siège d'élancements, de douleurs vives et de sensations de brûlures. On ne trouve par ailleurs aucun élément éruptif. Le cuir chevelu, la face, la muqueuse buccale sont indemnes de toute lésion cutanée. MM. Thibierge et J. Darier ont été d'avis que la malade était atteinte d'un lupus érythémateux du bord palpébral. MM. Chaillous et

Polack ont pratiqué dans ce cas l'ophtalmo-réaction à la tuberculine. Elle a été négative. Par contre, l'injection sous-cutanée de tuberculine a été suivie d'une élévation de température de 1°5, de rougeur et de douleur au niveau de la paupière érythémateuse. Tous les traitements essayés ayant été inefficaces, M. J. Darier a conseillé les courants de haute fréquence.

Amblyopie hystérique.

MM. René Onfray et André Weill rapportent l'observation d'un homme de 44 ans, qui présentait une acuité visuelletrès faible,1/10,et un rétrécissement concentrique très considérable du champ visuel des deux yeux, sans lésion objective, ni modification des réflexes pupillaires.

Par la persuasion on put ramener l'acuité visuelle à la normale et déterminer l'élargissement du champ visuel. Néanmoins il persiste une inversion des limites du champ visuel pour le bleu et le rouge.Les auteurs ont pu retrouver dans les antécédents du malade les étapes de l'auto-suggestion.

Chez ce sujet névropathe, redoutant depuis l'enfance de perdre la vue, la fatigue professionnelle causée par le cinématographe occasionna les premiers troubles (amaurose passagère).

Un diagnostic de syphilis porté à tort entretint les craintes du malade. Un interrogatoire oculaire amena nettement du strabisme et probablement le rétrécissement du champ visuel.

Une anémie post-hémorragique détermina une recrudescence de l'amblyopie qui persista jusqu'au traitement psychique.

Opération de Lagrange.

M. Rochon-Duvigneaud présente une femme âgée de soixante ans, chez laquelle, l'œil gauche étant à peu près perdu par suite d'un glaucome chronique simple, il a pratiqué la résection sclérale de Lagrange. La résection sclérale fut faite avec les ciseaux courbes ordinaires, le 23 janvier 1907. La guérison eut lieu sans complication, mais la cicatrisation fut notablement plus longue que dans une iridectomie antiglaucomateuse ordinaire. Il existe actuellement une cicatrice au niveau de laquelle la conjonctive soulevée, bosselée, recouvre une tache ardoiséequi est la fenêtre consécutive à la résection sclérale.Une hypotonie très marquée a été obtenue,qui a persisté malgré une instillation d'atropine.Malgré cette hypotonie,la vision a encore diminué.L'opération de Lagrange peut acquérir de l'importance dans la thérapeutique du glaucome ; il reste à chercher à quelscas,elle peut particulièrement s'appliquer.

M. Morax.— J'ai pratiqué dansun certain nombre de cas l'opération de Lagrange et mon impression est jusqu'ici très favorable. Je suis tenté de croire que le siège de la section sclérale, dont le sommet est très éloigné du limbe, a une importance aussi grande que la sclérec-

tomie elle-même. Chez un malade où, après une iridectomie avec incision de Lagrange, je ne parvins pas à faire la sclérectomie, j'obtins néanmoins une cicatrice filtrante parfaite avec vésicule sous-conjonctivale. L'excellent résultat que j'avais obtenu chez ce malade ne se maintint pas, par suite de la transformation, au cours d'une infection générale, de la vésicule de filtration en un petit foyer purulent. Il en résulta une choroïdite avec hypotonie et trouble définitif des milieux.

M. A. Terson demande à M. Rochon-Duvigneaud les rapports de ce genre de cicatrice avec les cicatrices cystoïdes opératoires qui avec ou sans enclavement appréciable, se rencontrent souvent sur des yeux soit très durs soit très mous. Il rappelle aussi combien la réussite de cette nouvelle opération serait désirable dans le glaucome chronique irritatif, si rebelle à l'iridectomie et se demande aussi si une sclérectomie pure ne pourrait pas parfois préparer le terrain à des sclérotomies répétées en ce point, après insuccès de l'iridectomie

Epithélioma palpébral à type de pseudo-chalazion.

M. Monthus présente des préparations histologiques provenant d'une petite tumeur palpébrale développée sur la paupière supérieure d'une femme de 72 ans. Cette tumeur, du volume d'un gros pois, adhère à la peau et au tarse. Pas d'ulcérations, pas d'adénopathie. L'examen histologique montre qu'il s'agit d'un épithélioma pavimenteux lobulé à globes épidermiques. A propos de ce fait l'auteur rappelle les cas d'épithélioma intraglandulaire primitif des glandes de Meibomius (Sourdille, Panas, Malherbe, Dor), et celui de Moissonnier publié antérieurement.

M. Morax.—Qu'on donne à une observation d'épithélioma meibomien la désignation de pseudo-chalazion, cela se justifie par des considérations de diagnostic clinique ; mais, lorsque l'épithélioma a son point de départ dans les téguments, je ne crois pas qu'il y ait utilité à rapprocher la lésion du chalazion.

M. A. Terson a vu aussi des épithéliomas chez des vieillards, plusieurs fois avec hérédité cancéreuse, affecter pendant un certain temps une forme de chalazion typique avant la période d'adhérence, de diffusion et d'ulcération.

Lésions ophtalmoscopiques dans un cas d'idiotie amaurotique familiale.

M. Dupuy-Dutemps montre le dessin des lésions du fond de l'œil chez une fillette de 11 mois, atteinte de cette affection et qui a déjà été présentée à la Société de Pédiatrie par MM. Apert et Dubois. La région maculaire se présente sous l'aspect d'une zone circulaire d'un blanc crayeux avec au centre un point rouge sombre. Cette image ophtalmoscopique, décrite d'abord par Warren Tay, est tout à fait spéciale et constante dans cette maladie ; sa constatation est nécessaire pour affirmer le diagnostic.

Elle s'explique par les altérations dégénératives des cellules ganglionnaires qui perdent leur transparence. Comme ces cellules forment au niveau de la macula une couche épaisse, elles masquent la coloration de la choroïde dans cette région, qui apparaît par suite comme un cercle blanc. Le centre maculaire étant dépourvu de cellules conserve sa transparence et laisse voir comme normalement le rouge choroïdien ; il paraît seulement plus sombre par effet de contraste.

Un cas de conjonctivite due probablement au méningocoque.

M. Moissonnier (de Tours) a observé, chez un enfant de quatorze ans, une conjonctivite pseudo-membraneuse, où l'examen de la sécrétion montra la présence de nombreux cocci, groupés sous forme de diplocoques, la plupart intra-cellulaires et ne prenant pas le Gram. De la forme et des dimensions de ces cocci, l'auteur conclut qu'il s'agissait de méningocoques. Les cultures sur gélose furent négatives. Les cautérisations au nitrate d'argent à 3 p. 100 n'ayant amené aucun résultat, M. Moissonnier fit un badigeonnage de la conjonctive à la teinture d'iode. Cette cautérisation fut suivie d'une vive réaction et bientôt de la disparition des symptômes de conjonctivite.

M. Morax. — Il n'existe jusqu'à présent aucun cas indiscutable de conjonctivite à méningocoque. Je regrette de ne trouver dans l'observation de M. Moissonnier, ni les probabilités cliniques, ni l'examen bactériologique qui permettraient de décider l'étiologie réelle de l'affection.

Etude clinique sur les rapports de la phtiriase de la tête avec la kérato-conjonctivite phlycténulaire.

M. de Lapersonne (Rapport sur un travail de M. Joseph). — Dans l'espace de huit mois, M. Joseph a examiné soigneusement tous les malades qui se sont présentés à la clinique de l'Hôtel-Dieu pour une kérato-conjonctivite phlycténulaire. Trente fois sur trente cas, il a constaté la coexistence d'une phtiriase de la tête, le plus souvent discrète, représentée soit par des poux, soit par des lentes. Toutes les observations se rapportent à des formes initiales, où l'éruption phlycténulaire était peu marquée. Deux fois seulement il existait des lésions impétigineuses et, dans la plupart des cas, l'examen des narines et des fosses nasales ne révélait aucune manifestation de rhinite. L'effet du traitement a été très démonstratif. M. Joseph se contente de présenter le fait clinique. Il se garde de dire que tous les enfants qui ont de la phtiriase sont exposés à avoir de la conjonctivite phlycténulaire. Il est probable que tous les éléments étiologiques invoqués, tempérament lymphatique, scrofulo-tuberculose, anémie, misère physiologique, favorisent l'éclosion de la maladie, de même que, chez de tels enfants, la phtiriase se développe avec une extrême facilité.

M. Morax. — La kératite phlycténulaire a une telle importance clinique qu'il faut applaudir à toute recherche portant sur ces lésions.

M. Joseph base son hypothèse sur la coïncidence. dans trente cas, de la phtiriase et de la kératite phlycténulaire. Il serait nécessaire de faire, pour d'autres affections, des statistiques comparatives et d'établir, pour la kératite phlycténulaire, une statistique plus étendue. J'ai observé des phlyctènes de la cornée chez des enfants indemnes de toute phtiriase et cela suffirait à me faire douter de la valeur de cette interprétation étiologique.

III. — REVUE DES JOURNAUX D'OPHTALMOLOGIE

Archives d'Ophtalmologie

Analysé par M. E. Valude.

Janvier 1907.

I. — **Aniridie incomplète (iris rudimentaire),**
par M. Van Duyse, p. 1.

L'auteur cite le cas d'un enfant de 9 mois atteint d'aniridie incomplète, chez lequel après décès une double énucléation a été pratiquée.

L'examen histologique des yeux révèle ces points intéressants :

1° Le domaine de l'angle irido-cornéen a l'aspect fœtal qu'il revêt au 7e mois jusqu'au 9e mois.

2° Les muscles sphincter et dilatateur de l'iris sont absents.

3° Les vaisseaux de l'uvée sont vitreux : ce peut être un facteur éventuel de glaucome, si fréquent dans l'iridérémie.

II. — **Histologie pathologique de la conjonctivite atropinique,**
par H. Villard, p. 9.

L'abus trop longtemps prolongé des instillations d'un collyre à l'atropine peut déterminer chez certains sujets une conjonctivite chronique d'aspect folliculaire.

La structure du follicule de la conjonctivite atropinique est très voisine de celle du nodule de la conjonctivite granuleuse et de celui de la conjonctivite folliculaire.

III. — **L'alypine, son emploi en oculistique,**
par MM. P. Lemaire et Villemonte, p. 17.

Les recherches des auteurs montrent que l'alypine au point de vue ophtalmologique, est un anesthésique qui peut être utile dans certains cas à cause de son action négative sur la pupille et le muscle ciliaire. Mais en somme, l'alypine ne leur paraît pas présenter une supériorité assez marquée pour faire abandonner la cocaïne.

IV. — **Aiguille à discission crochue ou synéchotome lancéolaire**, par Ezio Moretti, p. 25.

L'auteur a imaginé un instrument qui a pour fonction la séparation et l'ablation des restes de la cataracte, et le détachement des synéchies de l'iris, antérieures et postérieures.

Février 1907.

I. — **Emile Javal**, par M. Terrien, p. 65.

L'auteur, en termes excellents, a tracé la vie scientifique de l'éminent collègue. Nous nous associons de nouveau pleinement aux regrets exprimés de la perte que vient de subir l'ophtalmologie française en l'un de ses membres les plus distingués.

II. — **Nature et mode de formation des taches mélaniques conjonctivales accompagnant les tumeurs mélaniques de la conjonctive**, par H. Coppez, p. 67.

Ces taches mélaniques sont assez fréquentes. Mais, si les observations cliniques sont nombreuses, les examens microscopiques sont encore rares. Les auteurs se sont plus attachés à étudier la tumeur primitive que les taches du voisinage. Chacune des taches mélaniques de la conjonctive, accompagnant un sarcome circonscrit de la même membrane, représente un foyer métastatique.

Dans chacune d'elles, en effet, se retrouvent les cellules sarcomateuses caractéristiques. Mais comment se forment ces foyers métastatiques ? S'agit-il d'inoculation de cellules sarcomateuses mises en liberté dans le cul-de-sac et absorbées par l'épithélium ? Ou bien la pullulation s'est-elle faite, selon la manière classique, le long des voies sanguines et lymphatiques ?

Le premier mode de développement paraît à M. Coppez le plus admissible, les taches ne suivant nullement le trajet des vaisseaux. Mais cependant M. Coppez n'a jamais pu surprendre l'inoculation elle-même. Puis M. Coppez étudie le développement de ces taches.

III. — **Sur les scotomes par éclipse solaire (scotoma helieclipticum)**, par M. Aubaret, p. 76.

L'auteur fait une étude clinique du scotome consécutif à une fixation prolongée de l'éclipse solaire. Il étudie la pathogénie de l'éblouissement rétinien et des troubles visuels occasionnés par les éclipses.

En résumé dans le photo-traumatisme, il faut d'abord incriminer l'intensité trop grande de la radiation lumineuse, rechercher la lésion essentielle sur l'organe récepteur lui-même, c'est-à-dire la cellule à cône ou à bâtonnet et ne voir dans les autres phénomènes, anatomiques et physiologiques qui l'accompagnent, que des troubles réflexes et accessoires.

IV. — **La kératite interstitielle annulaire**, par M. Monthus, p. 105.

Parmi les formes atypiques de la kératite interstitielle, une des

plus rares et des plus intéressantes est constituée par la kératite à infiltrations annulaires.

A l'encontre de la kératite interstitielle ordinaire, il est fréquent d'observer, dans cette forme, des pertes de substance superficielles, de véritables ulcérations,qui peuvent dans certains cas rendre le diagnostic hésitant. La disposition en anneau de l'infiltration qui caractérise cette forme de kératite est susceptible de nombreuses variations : infiltration annulaire complète, régulièrement concentrique ou légèrement excentrique par rapport au centre cornéen,infiltration elliptique, ovalaire, infiltration en croissant.

L'évolution et les complications sont celles de la kératite interstitielle.

Mars 1907.

I. — **Clinique et anatomie pathologique du catarrhe printanier,** par M. Pascheff, p. 129.

L'auteur après avoir fait une étude clinique approfondie du catarrhe printanier cite les observations des examens microscopiques qu'il a pu faire et les conclusions qu'il tire de ces examens sont celles-ci :

« 1° En parcourant l'anatomie pathologique de tous nos cas, surtout ceux des lésions limbaires, un premier fait, et qu'on ne peut négliger, est le rôle prépondérant des vaisseaux se manifestant par l'épaississement et la forte prolifération de leurs parois, poussant des rameaux jusqu'à l'épithélium, par l'œdème, la diapédèse leucocytaire et leur entourage de manchons lymphocytaires.

« 2° Corrélativement et consécutivement à cette prolifération se produit, à la longue, la formation fibreuse et élastique, qui finit par prédominer, constituant ainsi la dernière phase de l'évolution de la maladie. »

« 3° Si la maladie commence par les vaisseaux, elle doit être due à une cause agissant sur leurs parois.

« 4° Bien que le terrain lymphatique soit le plus propice au développement de l'affection, nous ne croyons pas qu'il doive être seul incriminé, pas plus que toute autre cause constitutionnelle. Parmi les causes locales, la lumière solaire nous paraît être en relation intime avec la maladie, soit en augmentant son effet, soit, probablement, en favorisant la prédisposition déjà existante. »

II. — **De l'amélioration de la prothèse oculaire par la greffe d'un œil de lapin,** par M. Félix Lagrange, p. 150.

M. Lagrange revient sur l'opération qu'il a déjà décrite et cite une observation qui prouve qu'un œil bien greffé perd une certaine partie seulement de son volume et vit. Il s'agit d'une malade dont l'observation a déjà été communiquée à la Société française d'ophtalmologie ; cette malade est maintenant opérée depuis vingt-neuf mois et l'œil greffé n'a pas perdu plus du tiers de son volume. Le moignon est absolument indolore, il est recouvert par une muqueuse conjonctivale épaisse et bien doublée ; de plus il est très mobile.

III. — Influence de l'insertion des fibres zonulaires sur la forme de l'équateur du cristallin, par M. Terrien, p 154.

La circonférence équatoriale du cristallin a été représentée jusqu'ici dans tous les traités comme régulièrement courbe. Avec Magnus et Topolanski, M. Terrien constate que la limite du cristallin ne forme pas toujours une courbe régulière, mais qu'elle est légèrement sinueuse sur certains yeux présentant ici des élevures et là des enfoncements irrégulièrement distribués. Ces inégalités paraissent la conséquence de l'insertion des fibres zonulaires.

Ce fait paraît mériter de retenir l'attention aussi bien au point de vue clinique qu'anatomique.C'est ainsi que dans l'observation d'ectopie cristallinienne familiale héréditaire, récemment publiée par l'auteur à la Société d'ophtalmologie de Paris, chez aucun des trois sujets qui font l'objet de cette observation, on ne pouvait constater de traces de fibres zonulaires au niveau de l'ectopie ; l'équateur du cristallin était régulièrement arrondi et ne montrait aucune inégalité.

IV. — Hémianopsie incomplète ou anopsie en quadrant avec conservation des champs visuels maculaires à la suite d'un traumatisme grave du crâne, par M. Van Schevensteen, p. 158.

La question de la localisation du centre cortical de la vision a été, dans ces derniers temps, l'objet de nombreux travaux. L'auteur cite une observation intéressante au point de vue clinique. Il s'agit d'un enfant âgé de 15 ans, apprenti maçon, qui reçut sur le crâne, d'une hauteur de 6 mètres environ, un monte-briques. Au moment de l'intervention chirurgicale, M. le professeur Dandois constate au niveau de la région occipitale droite une plaie contuse d'à peu près 5 à 6 centimètres suivant son grand axe. M. Dandois enleva le caillot sanguin, les cheveux, les esquilles osseuses et la matière cérébrale qui se trouvaient dans la plaie. On constata alors, au niveau de la dure-mère, une plaie linéaire d'environ 2 centimètres et demi par laquelle s'échappait de la pulpe cérébrale. Les suites de l'intervention furent très variables. Au point de vue oculaire on constata dans la suite une hémianopsie homonyme inférieure gauche en quadrant ; en plus il y a un rétrécissement périphérique considérable dans les quadrants supérieurs temporal gauche et nasal droit ; le traumatisme a agi de haut en bas, il a porté au niveau de la région occipitale droite non loin de la ligne médiane.

V. — Hippus persistant coïncidant avec de l'inégalité pupillaire et des troubles vaso-moteurs de la face, par M.M. Roch, p. 164.

L'auteur cite l'observation d'une femme atteinte d'hippus. Ce cas est fort complexe. Il est intéressant par l'existence d'un hippus à prédominance unilatérale, par la persistance pendant trois ans de ce symptôme, par la coexistence des troubles vaso-moteurs de la face avec les phénomènes oculaires. Il ne semble pas douteux, ajoute M. Roch, qu'il faille rapporter la plupart de ces phénomènes au sympathique

parésié du côté droit, ou irrité du côté gauche, soit par le goître plongeant, soit par la congestion des sommets pulmonaires dont était atteinte la malade.

Avril 1907.

I. — **De l'étiologie du strabisme**, par MM. Lagrange et Moreau, p. 209.

Il résulte des recherches cliniques des auteurs, de leur statistique publiée dans l'article, que toutes les théories invoquées pour expliquer le strabisme ont une part de vérité, part très inégale.

Tout d'abord on est frappé de ce fait qu'il y a 81 fois sur 100 un vice de réfraction à la base du strabisme et que 38 fois sur 100 le vice de réfraction agit seul, sans être aidé par aucune diathèse, aucune tare nerveuse ; on doit appliquer à ces 38 cas les théories expliquant le strabisme externe ou interne des myopes ou des hypermétropes.

Quarante-trois fois sur 100, le vice de réfraction existe avec des antécédents divers. Les auteurs ajoutent : « Nous croyons que sur ces 43 cas un certain nombre sont des exemples de strabisme dans lesquels le vice de réfraction est tout, ainsi que le démontre l'efficacité rapide du traitement optique, mais nous ne sommes nullement désireux d'élargir outre mesure l'importance du vice de réfraction et nous donnons bien volontiers la part qu'ils méritent aux divers états morbides (alcoolisme, syphilis, maladies nerveuses, strabisme chez les parents, obstacles à la vision, etc.).

II. — **La formule des états de réfraction et des mises au point de l'œil**, par M. Straub, p. 223.

Straub figure par deux traits, croisés à angle droit, les méridiens principaux de l'œil astigmate et il figure à chaque méridien le signe et le degré de l'astigmatisme.

III. — **Sur une forme peu connue de cataracte compliquée**, par M. Purtscher, p. 227.

L'auteur publie quatre observations de malades atteints de cataracte pathologique et dont l'histoire montre les points communs suivants :

Dans tous les cas il s'agissait d'individus d'une trentaine d'années qui montraient aux deux yeux un trouble du cristallin blanchâtre, se présentant tantôt sous la forme d'une cataracte corticale, tantôt sous la forme d'une cataracte totale.

Dans tous ces cas, les malades avaient une sclérotique mince, d'un blanc de porcelaine bleuâtre, ainsi donc anormale ; dans tous les cas une chambre d'une profondeur anormale, un iris d'un gris brun sale remarquable, puisque complètement privé des dessins habituellement visibles dans l'iris, et présentant parfois une plissure concentrique bizarre.

Dans tous ces yeux, il manquait une véritable différenciation d'un grand et d'un petit cercle de l'iris, avec pupilles assez rétrécies, la plupart inégales, réagissant mal. Dans la plupart de ces yeux existait un iridodonésis très marqué.

Enfin, ce qui rend ces cas plus intéressants, c'est cette circonstance bizarre, que les trois frères et sœurs, dont les yeux présentaient cette anomalie, se soient trouvés atteints de cataracte approximativement au même âge, tandis que deux sœurs plus jeunes ayant des yeux normaux, en sont restées exemptes. On peut donc se demander si ces formes de cataracte précoces et particulières ne sont pas une conséquence des altérations pathologiques observées.

Comme intervention on doit se garder, dans cette forme de cataracte, d'avoir recours à la discision.

L'auteur conseille l'iridectomie préparatoire et l'extraction consécutive à l'aide d'un instrument à traction.

IV. — **Des kystes épithéliaux de la conjonctive,**
par M. G. P. Cosmettatos, p. 236.

L'auteur s'occupe des kystes qui surviennent à la suite de modifications de l'épithélium de la conjonctive. A cette variété appartiennent ceux qui se développent aux dépens des glandes de Krause, des prétendues glandes de Henle, ou enfin par des plicatures anormales de l'épithélium de la conjonctive après un état inflammatoire de cette membrane. Les kystes de cette dernière variété sont peu connus et l'auteur en rapporte deux cas personnels.

Mai 1907.

I. — **Extirpation de tumeurs orbitaires, avec conservation de l'œil, par les incisions cutanées curvilignes,** par M. Rollet, p. 273.

M. Rollet désire démontrer que pour enlever les tumeurs de l'orbite tout en conservant le globe oculaire, la vieille méthode, la voie cutanée, au moyen d'une large incision curviligne, peut rendre de grands services. M. Rollet cite le cas d'un malade atteint d'une tumeur kystique suppurée de l'orbite et opéré de la façon suivante : on fait une large incision cutanée en fer à cheval ouverte en haut et allant jusqu'au rebord orbitaire inférieur. Décollement du cul-de-sac inférieur qui n'est pas ouvert. La tumeur érignée laisse échapper du pus granuleux mêlé à du liquide mucilagineux. La tumeur est disséquée. Sutures. M. Rollet cite l'observation d'un malade atteint de kyste sanguin traumatique du sommet de l'orbite, et auquel il fit l'orbitotomie externe. Il rapporte enfin une autre observation d'un malade porteur d'un sarcome du nerf optique qu'il enleva par l'orbitotomie interne.

Les résultats obtenus à l'aide de ces incisions cutanées curvilignes, ouvertes ou en haut ou en dehors ou en dedans, sont des plus intéressants. Dans les trois cas, cicatrices cutanées insignifiantes, aucun désordre du côté de l'œil, pas d'ulcère cornéen, aucune paralysie musculaire.

II. — **L'œil des albinos** par M. Lagleyze, p. 280.

(*A suivre*).

III. — **Les éléments figurés du sang et le diagnostic étiologique des iritis**, par MM. Terrien et A. Cantonnet, p. 297.

De l'ensemble des recherches sur le diagnostic étiologique des iritis faites par ces auteurs, il semble se dégager très nettement ceci : les iritis syphilitiques présentent une formule sanguine caractérisée par une anémie manifeste, un nombre à peu près normal de leucocytes, mais ces leucocytes ne sont pas entre eux en équilibre normal, il y a mononucléose.

Les iritis non syphilitiques, survenues dans le cours ou dans le décours d'infections aiguës, ont une formule sanguine caractérisée par un nombre normal d'hématies, une leucocytose notable ; les leucocytes ont conservé entre eux leur équilibre normal ou si cet équilibre est rompu, il l'est dans le sens de la polynucléose.

IV. — **Contribution à l'étude de l'innervation motrice de l'iris**, par MM. Ch. Dubois et F. Castelain, p. 310.

Les expériences pratiquées sur le chien par les auteurs leur ont permis de conclure :

1° Que la section simultanée du sympathique et de l'oculo-moteur commun est la condition nécessaire et suffisante pour abolir la dilatation réflexe de la pupille consécutive soit à l'excitation d'un nerf sensible, soit à celle de l'écorce cérébrale ;

2° Que, par conséquent, le trijumeau ne joue aucun rôle, en tant que nerf centrifuge, dans la transmission de ce réflexe ;

3° Que l'excitation électrique du nerf oculo-moteur commun produit la contraction de la pupille dès son émergence.

Juin 1907.

I. — **Grippe et accidents du travail**, par M. Rohmer, p. 353.

Dans les maladies infectieuses, pneumonie, méningite et aussi dans la grippe, on voit survenir des suppurations oculaires métastatiques. Quand l'infection oculaire secondaire affecte le type aigu, à grand fracas, il n'y a pas de doute et la panophtalmie est reconnue dès son apparition. Il n'en est pas de même dans une certaine forme de panophtalmie lente et torpide, dont M. Rohmer cite deux cas et qui est surtout fréquente en temps d'épidémie grippale : lentement et sournoisement la vue s'obscurcit puis disparaît sans la moindre douleur ni réaction. Le malade est tout surpris de voir son œil prendre la teinte jaunâtre de l'hypopion ou de la suppuration étendue du vitré. Qu'un pareil processus survienne chez un ouvrier, en plein travail, sans affecter grandement son état général et il peut se présenter une circonstance fortuite qui lui donne l'occasion de rapporter ses lésions oculaires à un accident du travail.

II. — **L'œil des albinos**, par M. Lagleyze, p. 361 (*suite*).

M. Lagleyze nous donne ici une monographie complète de l'albinisme oculaire dont beaucoup de points sont connus. Nous ne rappellerons

pas la description classique de l'œil albinos, l'aspect du fond de l'œil dépourvu de pigment, etc. La peur de la lumière, particulière à l'albinos, M. Lagleyze la distingue de la photophobie douloureuse particulière aux maladies des yeux ; pour lui c'est de l'éblouissement simple ou *héliophobie*. Les albinos ne sont pas héméralopes, ce qui prouve que le pourpre rétinien est sécrété normalement malgré l'absence de pigment rétinien. L'amblyopie des albinos tient à la mauvaise disposition de l'écran rétinien qui ne forme pas un plan opaque ; la lumière se diffuse et se reflète à travers toutes les membranes oculaires et même la sclérotique.

Un chapitre intéressant du travail de M. Lagleyze est consacré à l'albinisme incomplet ; on voit des sujets qui ne sont albinos que par leur fond d'œil ou par l'iris.

L'étiologie de l'albinisme est encore obscure ; il est curieux que certains auteurs aient rattaché cette anomalie au croisement d'une race blanche avec un nègre.

En réalité c'est la consanguinité et l'hérédité, en termes vagues, qui actuellement régissent la procréation des sujets albinos. Il faut, d'après Lagleyze, rattacher directement cette anomalie à un arrêt de développement portant sur les cellules pigmentées de l'organisme.

Le traitement de l'albinos n'existe pas, mais il faut déconseiller ce qu'indique Haab, de tatouer annulairemeut la cornée. En effet par cet artifice la vision ne serait en rien améliorée, car le trouble visuel tient à une diffusion des images lumineuses à travers la totalité des enveloppes de l'œil.

III. — De la nature et du mécanisme de production du liquide endo-oculaire, par M. Scalinci, p. 391.

D'après les recherches de l'auteur, l'humeur aqueuse n'est pas de la lymphe, mais un produit de l'activité cellulaire de l'épithélium ciliaire, par la destruction duquel la sécrétion s'arrête.

Le phénomène principal de la sécrétion semble consister dans le passage de sels, chlorure de sodium surtout, vers la cavité oculaire, en quantité suffisante pour entretenir, par absorption d'eau, une haute et constante pression hydraulique dans cette cavité.

IV. — De la méthode entoptique comme méthode de diagnostic, par M. Fortin, p. 397.

Fortin essaye d'utiliser les phénomènes entoptiques pour examiner le corps vitré et la macula. « Le principe de la méthode entoptique est le suivant. Supposons que nous ayons devant nous une vaste plage homogène ne présentant aucune ligne, aucune ombre susceptible de former une image sur notre rétine ; il doit exister des conditions, entre autres quand l'œil est éclairé par une lumière monochromatique, où celui-ci arrivera à projeter sur la plage lumineuse certains détails de sa structure la plus intime. »

La méthode entoptique est susceptible de rendre des services sur-

tout dans l'examen de la région centrale de l'œil. « Etant donnée l'extrême sensibilité de l'acuité visuelle de l'œil dans la partie centrale de son champ visuel, il est assez logique de demander à cette région de s'examiner elle-même. Elle doit pouvoir nous fournir tous les renseignements dont nous avons besoin sur son état d'intégrité. »

Examen du corps vitré. — « Une plage homogène très lumineuse telle qu'un verre dépoli est éclairée par transparence. On la regarde au travers d'un écran opaque percé de trous d'épingle. On observe ainsi facilement les divers éléments du corps vitré. D'après Fortin on y rencontre quatre sortes d'éléments : 1° des petits grains semblables à des grains de semoule ; 2° de longs filaments à calibre très régulier, très étroits et très allongés ; 3° des colliers de perles semblables à des chaînes de streptocoques ; 4° des glomérules que l'on prend tout d'abord pour des mouches volantes, mais qui ne seraient autres que les filaments physiologiques entortillés, pelotonnés sur eux-mêmes. Ces divers éléments dériveraient peut-être des uns des autres.

Examen de la macula. — Fortin a imaginé le dispositif suivant. Il se sert de la lumière des lampes à vapeur de mercure, des verres bleus et d'un trou sténopéique. Il avait commencé par répéter d'anciennes expériences de Nuël, à savoir que la macula était très visible sur la neige quand on agitait devant l'œil un trou sténopéique. Le dispositif de Fortin consiste à regarder le tube à vapeur de mercure recouvert de verres bleus. Devant l'œil et tout près de lui on agite le trou sténopéique.

Immédiatement l'on aperçoit, projetée sur le tube absolument comme elle le serait sur le champ d'un microscope, la structure fine de la fovea et celle des capillaires de la région maculaire. Le tout ressemble à une délicate préparation histologique colorée en bleu de méthylène. L'on arrive même à discerner la forme des cônes qui dans cette région n'occupent que la *250.000e partie d'un millimètre carré.*

Examen de la circulation rétinienne. — Fortin a également découvert qu'elle était rendue beaucoup plus apparente au moyen de la lumière des lampes à vapeur de mercure recouvertes de verres bleus. Ici il est inutile de se servir de trous sténopéiques,mais il est préférable d'avoir recours à des lentilles. Fortin isole, parmi les différents phosphènes que décrivent les malades, un phosphène qu'il attribue sûrement à la circulation des globules du sang dans la rétine. Il s'agit de ces points lumineux mobiles décrivant dans le champ visuel des malades des trajectoires constantes, comme le feraient des étoiles filantes repassant toujours aux mêmes places par rapport au point de fixation. Cette sorte de phosphènes est due aux globules du sang heurtant les capillaires de la macula des malades.

Examen des houppes de Haidinger.— Dans les conditions ci-dessus, la vision des houppes de Haidinger est aussi très facilitée, ce qui permet d'utiliser le phénomène à l'examen de la macula.

La méthode de Fortin peut être appliquée à l'examen de la vision centrale de l'œil humain.

Revue générale d'Ophtalmologie

Analysé par M. E. Valude.

Janvier 1907.

Tuberculose et pseudo-tuberculose aspergillaire de la choroïde, par MM. Rollet et Aurand, p. 1.

MM. Rollet et Aurand ont étudié chez le lapin les analogies de l'aspergillose oculaire avec les granulations tuberculeuses. De belles planches en couleurs montrent que cette ressemblance est assez grande au début des lésions, en ce qui concerne la choroïde. Les lésions initiales de l'aspergillose sont tout à fait analogues aux tubercules choroïdiens comme forme et comme aspect ; comme évolution au contraire, la différence se manifeste, car le développement de l'aspergillose est plus considérable, avec une tendance marquée à former de gros placards irréguliers, polygonaux. De plus les tubercules aspergillaires peuvent guérir sans presque laisser de traces ; dans le corps vitré au contraire l'aspergillose est toujours rapide et grave, entraînant des dystrophies oculaires et en particulier la cataracte.

La pseudo-tuberculose aspergillaire n'entraîne pas la mort des lapins en expérience.

Février 1907.

I. — **La phlébite rétinienne,** par M. Rollet, p. 49.

M. Rollet estime que dans beaucoup de cas de thrombose rétinienne, on devrait prononcer le mot de phlébite des veines de la rétine.

Il est des cas, et il en cite un, où la phlébite serait manifeste et évidente. Il s'agit alors d'une inflammation veineuse relevant d'une infection microbienne générale ou du voisinage. Les veines sont dilatées sur tout leur parcours et les artères normales ; il peut exister des hémorragies en flammèches dans le tissu rétinien.

La thrombo-phlébite rétinienne suppurative,compliquant la thrombo-phlébite ophtalmique,serait un autre exemple, plus rare, de phlébite rétinienne.

Dans la thrombose rétinienne des vieillards et des cachectiques il existe, outre l'obstruction du vaisseau, de la phlébite.

Celle-ci existe aussi dans la stase papillaire de cause mécanique.

II. — **La conjonctivite infectieuse de Parinaud,** par M. Gourfein,p. 54.

M. Gourfein publie un cas de conjonctivite de Parinaud et ses recherches microbiologiques montrent qu'il ne s'agit pas de tuberculose.

Mars 1907.

Trois cas de fractures du crâne suivies de fractures probables du canal optique, par MM. Laroyenne et Moreau, p. 97.

Dans l'une de ces observations, le malade présentait une double né-

vrite optique (lésion bilatérale) avec rétrécissement du champ visuel ; dans les autres, la névrite était monolatérale. Dans les trois cas, la lésion évolua dans le sens de l'atrophies des nerfs optiques.

Avril 1907.

Une période intéressante de l'histoire de la cataracte, par M. H. Dor, p. 145.

M. H. Dor rapporte en détail les controverses qui précédèrent et suivirent la communication de Brisseau à l'Académie des sciences de Paris, d'où il ressortit que le cristallin était réellement le siège de la cataracte. Une cinquantaine d'années avant, Lasnier avait déjà émis cette idée, mais c'est Brisseau et Montrejeau qui réussirent à la faire triompher ; il fallut plusieurs années.

Mai 1907.

La mucocèle fronto-orbitaire, par M. Rollet, p. 193.

Description complète de l'affection dont nous rappelons les principaux symptômes : tuméfaction uni ou bilatérale, comblant l'angle supéro-interne de l'orbite sans trace d'inflammation. La tuméfaction est molle, fluctuante, non adhérente à la peau et irréductible. La ponction exploratrice donne un liquide filant légèrement jaunâtre.

Juin 1907.

Pathogénie et cure radicale de l'entropion granuleux de la paupière supérieure, par M. Cange, p. 241.

L'auteur insiste sur l'action chirurgicale portée sur le tarse dans l'opération d'Anagnostakis-Panas contre l'entropion et ce temps en effet est un des plus importants pour l'effet à obtenir. Il faut faire selon le degré de l'entropion, soit la tarsotomie simple, soit la tarsectomie cunéiforme, partielle ou totale. La marginoplastie est l'opération des cas extrêmes.

Klinische Monatsblaetter für Augenheilkunde

Analysé par V. Morax.

Février 1907.

I. — **Sur la trépanation palliative dans les tumeurs cérébrales inopérables pour empêcher la cécité menaçante**, par M. Saenger, p. 145.

L'auteur relate un certain nombre de cas de tumeurs intracrâniennes où la trépanation palliative eut un résultat favorable. La première observation concerne un homme de 25 ans qui présenta en 1897 ses premiers symptômes de tumeur cérébrale : vertiges, céphalées, vomissements. En 1898, il existe en outre de la stase papillaire, de la

titubation et une absence des réflexes rotuliens. Les céphalées étant devenues plus violentes en 1899 et l'acuité visuelle ayant baissé, on se décida à faire une trépanation, au niveau de la région cérébelleuse, trépanation du diamètre d'une pièce de 2 francs ; incision de la dure-mère. A partir de la trépanation la stase papillaire disparaît, mais il reste une décoloration des nerfs optiques ; néanmoins le malade peut lire à nouveau. Le malade fut présenté en 1902 au Congrès de chirurgie de Berlin, et depuis 1903, il est occupé dans une banque. Il a parfois encore du vertige et des douleurs de tête. Au niveau de la trépanation, il existe une hernie qui présente une tension variable.

L'auteur relate en outre brièvement 18 cas où l'on procéda à la trépanation du crâne. Deux fois, le résultat ne fut obtenu qu'après la réouverture du point trépané pour laisser le liquide céphalo-rachidien s'écouler en plus grande abondance. Dans deux autres cas, la trépanation n'eut pas de résultat notable, car la tumeur cérébrale était trop volumineuse et la mort en fut le résultat rapide. Dans un autre cas de tumeur de la base, la trépanation fut suivie d'aggravation. Dans tous les autres cas, l'action bienfaisante de la trépanation palliative fut évidente. Finkh a réuni dans la littérature médicale 31 cas semblables, et 30 fois, la stase papillaire disparut après la trépanation. Le moment opportun pour opérer correspond au début de l'affaiblissement de la vision. Si l'on opère après cette époque, il reste souvent une atrophie optique qui diminue l'acuité. Le siège de la trépanation sera de préférence le point du crâne au-dessous duquel on prévoit la tumeur. Si l'on ne peut pas diagnostiquer le siège, Saenger conseille de trépaner au niveau du lobe pariétal droit. Quant à la trépanation au niveau du cervelet, elle n'est pas aussi grave qu'on le craignait autrefois : il faut procéder avec prudence et n'ouvrir la dure-mère que quelque temps après sa mise à nu. Les autres opérations palliatives telles que ponctions lombaires ou ponctions des ventricules latéraux ne peuvent pas être comparées à la trépanation au point de vue de l'efficacité.

II. — Sur l'infection de l'œil par les streptotrix,
par Zur Nedden, p. 152, avec 1 figure.

L'auteur a constaté dans un cas de concrétion des canalicules lacrymaux, la présence d'un streptotrix dont il ne put obtenir la culture qu'en milieux aérobies.

Chez une femme de 42 ans qui présentait une tuméfaction au niveau du canalicule lacrymal de l'œil gauche il se produisit en un point et après quelques mois une induration rappelant un chalazion. L'incision du canalicule lacrymal révéla la présence de concrétions qui se trouvaient baigner dans un pus blanchâtre épais. Dans le pus ainsi que dans les concrétions, on constate des microbes de forme filamenteuse ou bacillaire, se colorant par le Gram et donnant l'impression de streptotrix. Zur Nedden dit avoir réussi des cultures sur gélose ; les colonies ressemblaient à celles du bacille du xerosis. Les cultures ne réus-

sirent pas sur gélatine, sur pommes de terre et dans le lait. Dans le bouillon, le développement ne se produisait qu'en couches minces. Il s'agirait donc d'un streptotrix strictement aérobie qui aurait été la cause de l'abcès palpébral dont le point de départ était dans le canalicule lacrymal.

Zur Nedden décrit un cas d'infiltration grisâtre centrale de la cornée de forme discoïde et entourée d'un cercle concentrique moins saturé, observé chez une fillette de 6 ans. Cette infiltration cornéenne qui occupait les couches moyennes de la cornée déterminait une injection ciliaire vive et une légère photophobie.

L'épithélium au niveau de la zone infiltrée était irrégulier, mais non desquamé. Il existait un hypopion de 1 millimètre. En grattant la région malade, Zur Nedden a isolé un microbe qui présentait les mêmes caractères de culture que ceux observés plus haut. Il ne nous renseigne pas sur l'évolution clinique de ce cas et ne donne pas d'indications suffisamment précises sur les caractères particuliers de cette nouvelle variété de streptotrix.

III. — Tuberculose primitive de la conjonctive bulbaire, par W. Reiss, p. 158.

Rosalie C..., 16 ans, sans antécédents dignes d'être signalés, présente en automne 1905 une rougeur de l'œil droit. A ce niveau se développe une tuméfaction qui augmente progressivement. En avril 1906 on constate sur la partie nasale de la conjonctive bulbaire une saillie de la grosseur d'un pois, adhérant par la base à la sclérotique. On enlève cette tumeur au ras de la sclérotique. L'examen histologique montre un tissu de granulations avec cellules géantes. L'inoculation aux cobayes fut positive.

On procède en outre à une injection d'un milligramme de tuberculine de Koch. La température s'élève à 39° et la réaction générale s'accompagne d'une réaction locale ; injection de la conjonctive bulbaire et tarsienne, agglutinement des bords palpébraux. L'examen de l'œil de la malade révélait uue acuité affaiblie (1/3) et la présence de nombreux flocons du corps vitré. On ne constate pas d'autres lésions des membranes profondes. La malade n'a pu être suivie à partir de la fin de mai.

[Il nous est impossible d'accepter le diagnostic de tuberculose primitive de la conjonctive bulbaire, car il est vraisemblable que le point de départ de cette tuberculose est tout au moins scléral si ce n'est intra-oculaire.] L'auteur discute longuement cette question de l'origine primitive ou secondaire de cette tuberculose dite conjonctivale, mais en réalité sous-conjonctivale.

IV. — Un aspect ophtalmoscopique rare (sclérose circinée de la choroïde), par F. Knapp, avec 1 pl. et 1 fig. dans le texte, p. 171.

Il s'agit d'une fillette de 11 ans dont l'acuité des deux yeux est mauvaise. Elle présente une héméralopie manifeste. L'aspect particu-

lier consiste dans une légère décoloration atrophique de la papille, dans un amincissement des artères rétiniennes et surtout dans la disparition de l'épithélium pigmentaire de la rétine tout autour de la macula. Il en résulte la perception des vaisseaux choroïdiens dans cette zone. Ceux-ci réalisent tout autour de la région fovéale l'aspect d'une tête de méduse. Le champ visuel est rétréci et il existe un scotome annulaire. Il ne semble pas que l'acuité visuelle se soit modifiée depuis trois ans.

V. — **Sur deux cas d'amblyopie toxique par intoxication avec cécité transitoire complète non produite par l'intoxication alcoolique ou tabagique**, par Tojoda, p. 178 avec 3 fig.

La première observation concerne un homme de 62 ans, alcoolique, qui ne peut plus lire le journal depuis le 9 août 1904 et qui présenta le 13 du même mois une cécité complète. L'examen pratiqué le 17 août montre une absence complète de toute perception lumineuse. A partir du 18 août, la vision se rétablit partiellement, le 19 le malade compte les doigts à 1 mètre. Le malade meurt de péritonite consécutive à un phlegmon vésical le 31 août 1904.

L'autopsie montre des lésions de néphrite chronique interstitielle et de cirrhose hépatique. L'examen histologique des nerfs optiques montre une dégénération partielle des deux nerfs commençant à 10 millimètres du globe et allant jusqu'au chiasma. Cette dégénérescence est déjà visible à l'examen microscopique, elle se reconnait à une teinte jaunâtre. La lésion consiste dans une névrite interstitielle avec atrophie irrégulière des fibres nerveuses. Les vaisseaux au niveau du foyer, présentent par endroits des parois sclérosées. Au delà des limites de ce foyer on constate l'atrophie simple ascendante et descendante. L'auteur pense que l'amaurose transitoire surajoutée à l'amblyopie toxique peut avoir été causée par la néphrite interstitielle chronique.

La seconde observation concerne un homme de 61 ans qui présentait une amblyopie toxique alcoolico-nicotinique typique avec scotome central pour le rouge et le vert sans lésion ophtalmoscopique. Un an après cet examen ophtalmologique, le malade est pris de troubles gastriques qui le tiennent au lit. Une cécité complète se produit alors qui persiste jusqu'à la mort.

L'examen ophtalmoscopique ne révèle qu'une légère décoloration du segment temporal de la papille. La mort survient peu après et l'autopsie montra un épithélioma de l'estomac de moyenne étendue sans altération cérébrale manifeste. L'examen des nerfs optiques, montre un foyer de dégénération dans les deux nerfs mais inégalement accusé de chaque côté. L'auteur suppose que l'amaurose absolue qui s'est greffée sur l'amblyopie toxique peut être expliquée par le cancer de l'estomac (?) et par la cachexie qui en est la conséquence.

VI. — **Recherches statistiques sur l'amblyopie nicotino-alcoolique**, par K. Scholtz, p. 187 (avec 2 graphiques).

L'auteur a utilisé pour ses statistiques les 31.583 cas qui se sont

présentés à la clinique ophtalmologique de Budapest de 1900 à 1903. Le nombre des cas d'amblyopie nicotino-alcoolique a atteint le chiffre de 349, ce qui donne une proportion de 1, 1 0/0 du total des malades.

Un premier graphique montre que l'âge le plus prédisposé à l'amblyopie est compris entre 40 et 50 ans. L'auteur a recherché ensuite la fréquence relative des différentes professions. Il donne également à cet égard des tableaux statistiques.

Sur 333 cas d'amblyopie :

68	concernaient	des employés, professeurs, commis-voyageurs	20,4 0/0
37	—	des bergers, facteurs, cochers	11,1 0/0
121	—	des maçons, terrassiers	36,3 0/0
92	—	des artisans divers	27,6 0/0
15	—	des débitants de boissons ou garçons marchands de vin	4,5 0/0

VII. — **Un cas d'ectasie cornéenne périphérique consécutive au trachome**, par HIRSCHBERG, p. 197.

VIII. — **Sur une insertion anormale du droit interne**, par WICHERKIEWICZ, p. 200 (avec 1 fig.).

En pratiquant une opération sur le droit interne chez un malade de 19 ans présentant un strabisme divergent, l'auteur est frappé par la division en deux chefs du tendon du droit interne : chacun des chefs s'insérant sur la sclérotique à 7 millimètres du bord cornéen et en limitant un espace triangulaire dont la base a 4 millimètres de large.

IX. — **Etudes cliniques sur la question des érosions récidivantes**, par KAUFFMANN, p. 202.

Pour éviter l'érosion récidivante, l'auteur conseille d'apporter tous ses soins au traumatisme initial. Le meilleur moyen de traitement sera le bandeau qui recouvrira l'œil jusqu'à ce que l'épithélium se soit complètement refermé. Pour calmer la douleur, on proscrira la cocaïne et on emploiera uniquement de la dionine en solution ou en poudre. L'application d'une pommade au xéroforme à 10 0/0 complète le traitement. Lorsqu'une récidive érosive se produit, on enlèvera l'épithélium malade à la curette et l'on pratiquera un attouchement avec de l'eau de chlore fraîchement préparée.

X. — **Sur la kératite parenchymateuse traumatique**, par PERLIA, p. 210.

XI. — **Contribution à la casuistique de la gangrène palpébrale**, par RIGOBERT POSSEK, p. 211.

Dans un premier cas il s'agit d'une femme de 28 ans qui à la suite d'un coryza, présente une tuméfaction de la paupière supérieure droite. Les jours suivants, l'infiltration purulente des paupières s'accuse, nécessitant une incision. Malgré cette incision, les symptômes inflam-

matoires persistent, entraînant une nécrose cutanée superficielle rendant nécessaire une autoplastie. L'examen bactériologique du pus ne montra que la présence de staphylocoques dorés.

Une autre observation concerne un cas diagnostiqué ténonite après influenza ? compliqué de phlegmon de la paupière supérieure avec nécrose cutanée. L'auteur ne dit pas s'il s'agissait d'un processus putride.

XII. — **La nouvelle clinique ophtalmologique universitaire de Gœttingue,** par Von Hippel, p. 217 (avec 7 fig.).

Mars-Avril 1907.

I. — **Sur les relations entre les lésions de la moelle cervicale et l'immobilité pupillaire réflexe,** par Bumke, p. 257 (avec 4 fig.).

La base anatomo-pathologique de l'immobilité pupillaire réflexe, autrement dit du signe d'Argyll-Robertson, n'est point encore établie. La question des connexions nerveuses des fibres de la pupille s'est compliquée au point qu'il importe à l'heure actuelle de soumettre à la critique la plus sévère les diverses hypothèses émises. Bumke s'est proposé de rechercher si la cause organique de l'immobilité pupillaire réflexe siégeait dans la moelle, en particulier dans la moelle cervicale.

Voici les conclusions auxquelles il arrive. Les considérations théoriques d'après lesquelles Rieger et Foerster avaient placé dans la moelle le siège anatomo-pathologique de l'immobilité pupillaire réflexe ont perdu aujourd'hui toute valeur. Le fait découvert par Gaupp et Wolff de la coexistence rare ou même exceptionnelle de l'immobilité pupillaire à la lumière isolée dans les formes spasmodiques de paralysie est des plus exacts. Cette immobilité pupillaire réflexe constitue donc un symptôme pupillaire tabétique en quelque sorte spécifique, mais cette observation ne peut pas être utilisée pour établir un rapport causal entre la sclérose des cordons postérieurs et le signe de Robertson parce que le tabès n'est pas une maladie spinale pure (atrophie optique).

Les recherches expérimentales de Bach et autres parlent, dans la mesure où le résultat peut être appliqué à la pathologie humaine, contre la dépendance de l'immobilité pupillaire à la lumière des lésions de la moelle cervicale. La séparation complète de la moelle cervicale du bulbe demeure d'après ces expériences sans action sur les mouvements pupillaires.

L'opinion de Reichardt, d'après lequel le signe de Robertson dépendait d'une lésion de la zone intermédiaire de Bechterew au niveau des deuxième et sixième cervicales, n'était pas suffisamment établie par les conclusions propres de cet auteur. Les recherches antérieures de Kiniche Naka et de Bumke ainsi que le cas de Cassirer et Strauss en ont démontré l'exactitude complète.

Les faits anciens ou récents dans lesquels certaines lésions de la moelle cervicale auraient provoqué une immobilité pupillaire réflexe ne résistent pas à la critique.

II. — Les reflets linéaires sur les vaisseaux rétiniens, par F. Dimmer p. 296 (avec 6 fig.).

On sait que les vaisseaux rétiniens, artères et veines, examinés à l'ophtalmoscope, présentent au centre une strie claire, un peu plus étroite sur les veines que sur les artères, et que l'on peut poursuivre dans toute l'étendue du vaisseau.

Pour Dimmer, le reflet brillant résulterait de la réflexion produite au niveau de la surface antérieure de la colonne sanguine.

On sait que dans les vaisseaux, il existe entre le courant des globules (courant axial) et la paroi vasculaire une zone à laquelle on a donné le nom d'espace de Poiseuille. Cette zone étroite qui ne mesure que quelques microns disparaît lorsque le mouvement des globules cesse.

Elschnig a remis la question du siège du reflet des vaisseaux en discussion en contestant sa production possible au niveau de l'espace de Poiseuille. Cela a engagé Dimmer à faire de nouvelles recherches tant sur les vaisseaux de grenouilles ou de mammifères que sur les vaisseaux rétiniens de l'homme. Les observations faites sur l'œil et le mésentère de grenouille montrent que le reflet est produit par la partie axiale,cylindrique et animée d'un mouvement rapide constituée parles globules rouges dans l'intérieur des vaisseaux.C'est là le courant axial- que l'on peut désigner ainsi par opposition avec les portions périphériques de la colonne sanguine dont les mouvements sont moins rapides. L'observation microscopique à la lumière directe et à un fort grossissement de l'épiploon du cobaye montre que les reflets des vaisseaux ont la même origine. L'observation ophtalmoscopique de l'œil humain pendant une compression du globe arrêtant la circulation montre une diminution de largeur du reflet vasculaire. Cela prouve que dans les artères de la rétine humaine, c'est encore la face antérieure de la partie axiale qui donne lieu aux reflets lumineux.

L'examen des vaisseaux rétiniens chez les leucémiques montre de larges reflets sur les veines. Par pression sur le globe, on peut voir ces stries se transformer en taches blanches. Ces nouvelles expériences prouvent l'exactitude de l'opinion de Dimmer sur la formation des reflets vasculaires.

III. — Sur l'action antigène du corps vitré, par Rigobert Possek, p. 329.

L'auteur a obtenu un sérum antivitréen en injectant tous les 8 jours à des lapins 10 centimètres cubes de corps vitré de bœuf dans la cavité péritonéale. Le sérum a été recueilli 8 jours après la 5e injection.

D'autres lapins furent immunisés parallèlement avec le sérum de bœuf. L'addition de ce sérum antivitréen même dilué au 2/100 à une solution de corps vitré provoque un précipité manifeste. Ce sérum antivitréen précipite le sérum normal de bœuf ; il est également précipitant pour le sérum d'autres animaux comme le porc, la poule, etc.

Là, il est vrai, la précipitation est faible et ne se produit que dans les solutions concentrées. Le sérum antisérique (préparé par injections de sérum de bœuf) précipite le corps vitré comme le sérum correspondant.

Enfin, le sérum antivitréen comme le sérum antisérique dissolvent les globules rouges de la même espèce au même titre.

L'auteur en conclut que les substances albuminoïdes contenues dans le corps vitré présentent des groupements communs avec les albumines du sérum et des érythrocytes de la même espèce ainsi qu'avec les albumines du corps vitré d'autres espèces.

IV. — **Sur le traitement hydrothérapique de la névrite optique,** par Lezénius.

L'auteur relate quelques observations de névrite optique chez lesquelles il attribue la guérison ou l'amélioration, au traitement hydrothérapique (douches céphaliques de 12 à 15°) dans un bain de 30° environ. Il conseille ce traitement dans la névrite optique produite « par troubles de la nutrition du cerveau », dans la névrite optique des buveurs, dans la névrite post-typhique ou consécutive à une méningite chronique. Il la déconseille dans la névrite optique syphilitique.

V. — **Sur les blessures oculaires produites par l'explosion de la fabrique de Roburite de Witten avec considérations spéciales de leur mécanisme,** par Stoewer, p. 347.

VI. — **Contribution à l'étude des mesures et de la théorie de l'adaptation à la lumière et à l'obscurité,** par Pipper, p. 357.

VII. — **Technique de la discision de la cataracte secondaire,** par E. Lubowski, p. 366.

L'opération que préconise Lubowski consiste dans l'ouverture de la chambre antérieure à l'aide du couteau lancéolaire,puis l'introduction du harpon de Stilling ou d'un kystitome jusqu'au bord inférieur de la pupille : on transperce la membrane et on la sectionne en tirant sur l'instrument horizontalement.

VIII. — **Contribution à la casuistique des anomalies iriennes,** par Natanson, p. 369 (avec 1 fig.).

L'anomalie a été observée chez une femme de 53 ans atteinte de glaucome du côté de l'anomalie alors que l'autre œil est normal.La pupille ovalaire est déviée en dehors et en bas. Le tissu irien est réduit à quelques tractus entre lesquels siègent de grandes lacunes à travers lesquelles on voit le fond de l'œil. L'auteur désigne cette anomalie sous le nom de déhiscence du tissu irien.

IX. — **Un cas d'abcès annulaire de la cornée,** par Stoewer, p. 372.

Il s'agit d'un enfant de 13 ans qui reçut un corps étranger dans la cornée.Après l'ablation du corps étranger,il se produit une infiltration qui

prend les caractères de l'abcès annulaire et nécessite l'énucléation. L'examen bactériologique de l'ulcère montre la présence d'un fin bacille que l'auteur rattache au groupe du protéus.

Mai-juin 1907.

I. — **Contribution clinique et pathogénique, anatomo-pathologique à l'étude du catarrhe printanier,** par M. F. Schieck, p. 449, avec 2 planches.

Alors qu'on admettait autrefois que l'apparition du catarrhe printanier était liée à une époque de l'année, une série d'observations a montré ultérieurement que l'on pouvait en rencontrer des cas en dehors du printemps. Malgré des recherches approfondies, l'étiologie est encore obscure. Schieck, pense que l'on peut écarter l'hypothèse d'une action infectieuse et que l'on doit admettre l'intervention d'irritants chimiques.

Kreibich a rapproché le catarrhe printanier de l'hydroa-vacciniforme (Bazin) et du prurigo estival (Hutchinson, Fox), affection qui récidive en été et qui n'atteint que les parties découvertes des téguments. Ces affections paraissent liées à l'action du soleil et dans trois cas Kreibich les avait vues se compliquer de lésions du limbe, identiques au catarrhe printanier. Kreibich, puis Dimmer crurent remarquer que la suppression de la lumière par le bandeau ou par le séjour dans la chambre noire amenait une amélioration marquée dans les lésions.

Schieck relate deux observations dans lesquelles il a appliqué un pansement occlusif. Sous l'influence de l'occlusion, il se serait produit chaque fois une amélioration (cette amélioration ne s'est jamais maintenue et la durée même de l'observation ne nous permet pas de conclure que la suppression de la lumière solaire a été la cause de l'amélioration).

Nous avons analysé précédemment les mémoires de Schieck dans lesquels il prétend établir l'origine des lésions du catarrhe printanier dans une altération du tissu élastique sous-conjonctival. L'étude des lésions dans un nouveau cas de catarrhe printanier l'amène aux conclusions suivantes : Dans le catarrhe printanier de la conjonctive, c'est la prolifération et la dégénérescence vitrée du tissu conjonctif qui jouent le rôle principal. Ce n'est pas le tissu conjonctif de la conjonctive même, mais avant tout le tissu conjonctif des parties sous-jacentes de la conjonctive qui est atteint (tarse, tissu épiscléral). La participation importante des éléments élastiques qui s'y trouvent est évidente, mais le contenu en élastine du tissu disparaît bientôt dans le tissu intermédiaire tuméfié. Le passage des fibres élastiques dans la prolifération ne peut être constaté qu'à la base du processus. Les résultats contradictoires de Thaler tiennent à ce que les parties de conjonctives étudiées étaient excisées trop superficiellement.

Schieck maintient ses premières conclusions et pense que la localisation du processus dépend de ce fait que la conjonctive repose sur un tissu contenant des fibres élastiques.

II. — Les spirochètes d'argent dans la cornée, par M. W. SCHULZE, p. 466, avec 1 pl.

L'auteur insiste sur ce fait que la méthode de Bertarelli-Levatidi n'imprègne pas que les spirochètes, mais aussi les fibrilles nerveuses ; on peut donc confondre ces deux éléments.

III. — **Etude clinique et anatomique sur la formation d'une gouttière périphérique et sur l'ectasie périphérique de la cornée,** par M. R. SEEFELDER, p. 475, avec 2 pl. et 5 fig.

Seefelder relate 4 observations cliniques dans lesquelles on observa soit l'ectasie périphérique, soit l'érosion en gouttière de la périphérie cornéenne.

OBS. I. — Homme de 52 ans, présente du côté droit des lésions cornéennes qui semblent s'être répétées à différentes reprises depuis 5 ans. Il s'agit d'un ulcère cornéen périphérique sans hypopion et d'une ectasie marginale occupant le quart de la circonférence cornéenne. La cornée, au niveau de l'ectasie, est transparente. Les limites de l'ectasie ne sont pas nettes ; l'ulcère siège à une de ses extrémités. Le centre de la cornée est transparent, mais il existe un astigmatisme non mesurable qui réduit l'acuité visuelle à 6/60. L'ulcère put être enrayé par des cautérisations. Un mois après l'acuité visuelle était remontée à 6/18.

OBS. II. — Homme de 54 ans, chez lequel Coccius avait diagnostiqué 27 ans auparavant (1880) un kératocône bilatéral et une kératite parenchymateuse de l'œil gauche. En février 1907, l'œil gauche est en état d'atrophie. Dans l'œil droit la périphérie de la cornée est amincie en gouttière, mais il n'existe pas d'ectasie périphérique. Par contre, les portions centrales de la cornée font une saillie qui donne l'apparence d'un kératocone. L'auteur suppose qu'il a pu exister une ectasie périphérique à l'époque où l'amincissement de la périphérie cornéenne était encore circonscrit.

OBS. III. — Homme de 58 ans, qui a remarqué en 1902 une diminution de la vision de l'œil gauche. L'examen pratiqué à cette époque, a montré l'existence d'un astigmatisme myopique inverse de 5 dioptries. Le malade a eu souvent des sensations de cuisson dans les yeux. En 1907, on constate à gauche une gouttière profonde occupant la moitié supérieure de la circonférence. Le tissu cornéen au niveau de la gouttière est parfaitement transparent et ne présente que quelques fins vaisseaux. A la limite de la dépression et du côté central, on remarque une zone blanchâtre ayant les caractères de l'arc sénile. Cet arc sénile n'est interrompu que par la présence d'un ptérygion. Dans l'œil droit, on retrouve également cet arc sénile ainsi que la dépression en gouttière, mais cette dernière est bien moins manifeste.

OBS. IV. — Homme de 38 ans, qui se présenta à la clinique pour une plaie pénétrante de l'œil gauche. Le malade dit avoir reçu un léger coup dans l'œil trois jours auparavant ; cette contusion aurait déterminé une issue de liquide et une altération de la vision. On

constate que la plaie cornéenne siège à la partie supérieure de cette membrane et que le tissu cornéen est dans cette région très manifestement aminci. Cet amincissement s'étend à une région semi-lunaire occupant toute la partie supérieure de la périphérie cornéenne. L'œil droit présente les signes les plus typiques de l'ectasie cornéenne périphérique, au bord supérieur du limbe. Il n'y a pas d'arc sénile.

L'astigmatisme cornéen atteint environ 16 dioptries. En janvier 1907, 2 mois après le traumatisme, on pratiqua l'énucléation de l'œil gauche qui présentait des lésions inflammatoires. La fixation du globe est faite dans le liquide d'Herrmann, et Seefelder décrit très longuement les altérations cornéennes et intra-oculaires. Les altérations anatomiques qui provoquent la dépression en gouttière de la périphérie cornéenne consistent dans une série de lésions dégénératives du tissu cornéen. La plus simple et probablement la première en date consiste, dans une dégénérescence graisseuse des lamelles cornéennes. Ces lamelles cornéennes perdent peu à peu leur structure fibrillaire, deviennent de plus en plus homogènes et refringentes et se transforment finalement en masses homogènes. Ces altérations histologiques et chimiques des lames cornéennes entraînent une désorganisation complète de la charpente cornéenne. A la place du tissu cornéen on trouve alors un tissu riche en noyaux et en vaisseaux qui paraît s'être développé aux dépens du tissu conjonctival et épiscléral.

Les nouvelles recherches de Seefelder l'amènent à douter de l'interprétation initiale qu'il avait fournie de ces lésions : il les faisait dériver d'une kératite marginale superficielle.

IV. — **Nouvelle contribution à l'étude de la formation de néoplasies lymphomateuses dans les glandes lacrymales et dans l'orbite, avec considérations spéciales sur le lympho-sarcome,** par M. J. Meller, p. 491.

L'auteur relate 4 observations du tumeurs orbitaires ou lacrymales.

Obs. I. — *Néoformation orbitaire lymphomateuse agressive dans la pseudo-leucémie.* — Il s'agit d'une femme de 50 ans qui présentait une tumeur indolore au niveau de la paupière supérieure gauche en 1893. La tumeur est parallèle au bord supérieur de l'orbite et ne se mobilise pas avec le globe. La parotide du côté correspondant ainsi que plusieurs ganglions du cou sont hypertrophiés. La tumeur est extirpée. Elle occupait le toit de l'orbite et gagnait jusqu'au *foramen opticum.* On extirpe en même temps plusieurs ganglions sous-maxillaires et sterno-cléido-mastoïdiens. Il ne se produisit pas de récidive et la malade mourut 10 ans plus tard subitement. L'examen histologique montre que la tumeur est formée par de petits lymphocytes. Ces lymphocytes occupent les glandes lacrymales et ont également franchi sa capsule. Meller pense que la tumeur a pris son origine dans les glandes de Krause.

Obs. II. — *Lympho-sarcome primitif des glandes lacrymales.* — Femme de 38 ans, présente une modification de l'œil droit depuis

4 ans. Le globe oculaire droit est exophtalme et déplacé en bas. La mobilité est diminuée en haut. Au niveau de la glande lacrymale, on sent une tumeur qui paraît solidement fixée sur l'os. Pas d'adénopathie.

Résection de la tumeur après résection de la partie externe de l'orbite (méthode de Kroenlein). La tumeur n'est pas encapsulée, ses limites ne sont pas nettes. Guérison par première intention Il n'y avait pas de récidive 2 ans après l'intervention. La structure histologique de la glande a presque complètement disparu. La néoformation est constituée par de petits lymphocytes et par des cellules mononucléaires plus volumineuses et dont le noyau est plus pâle. Les acini glandulaires sont étouffés par cette prolifération lymphocytaire. La présence de ces deux formes de lymphocytes autorise le diagnostic de lympho-sarcome.

Obs. III. — *Lympho-sarcome de l'orbite.* — Une femme de 20 ans présente de l'exophtalmie de l'œil gauche depuis 4 semaines sans trouble de la motilité du globe. On sent au-dessous du bord supérieur de l'orbite une tumeur résistante mobile, de faible épaisseur et paraissant formée de plusieurs lobules. L'examen général de la malade paraît indiquer une syphilis héréditaire. L'absorption de 4 grammes de KI n'ayant produit aucun résultat au bout de 15 jours, on procède à l'énucléation de la tumeur.

Résection de la paroi externe de l'orbite. Ablation d'une tumeur du volume d'une noisette. Guérison par première intention. La malade n'a pas été suivie.

A l'examen histologique, la néoformation ne présente nulle part de limites précises. L'infiltration est constituée par de petits lymphocytes ainsi que par des cellules mononucléaires à noyau relativement volumineux et pâles. Ces derniers éléments sont en nombre relativement faible.

Obs. IV. — *Lympho-sarcome secondaire de l'orbite.* — Il s'agit ici d'un lympho-sarcome du sinus maxillaire et ethmoïdal chez une jeune fille de 21 ans. La tumeur envahit secondairement l'orbite. Le diagnostic de tumeur secondaire ne fut fait qu'au moment de l'exentération orbitaire que montra une grosse perforation du plancher de l'orbite. La mort survint 3 semaines après l'opération. Les ganglions sous-maxillaires, cervicaux et supra-claviculaires étaient hypertrophiés. Il n'y avait ni hypertrophie de la rate, ni modification du sang. La tumeur est constituée par des leucocytes mononucléaires.

V. — **Observations sur le travail précédent de M. J. Meller,**
par M. W. Stock, p. 509.

Dans son travail, Meller a contesté la nature lympho-sarcomateuse d'un fait relaté par Stock (*Klin. Monatsbl. f. Aug.*, vol. 44, 1906, p. 345). Stock complète cette observation en rapportant l'examen du sang qui montrait la présence de cellules sarcomateuses. L'autopsie démontra l'existence d'un sarcome du sphénoïde, d'un sarcome de

la moelle osseuse, et des ganglions avec métastase dans le foie. Il s'agit donc en réalité d'un sarcome et non pas d'une néoformation lymphomateuse agressive comme le voudrait Meller.

VI. — **Diagnostic des corps étrangers intraoculaires à l'aide des rayons Roentgen**, par M. C. Hamburger, avec 1 pl. et 5 fig, p. 511.

Le procédé préconisé par Hamburger et qui n'est applicable qu'aux cas où le corps étranger siège dans la moitié antérieure du globe, consiste essentiellement dans l'emploi de petites plaques sensibles placées aussi près que possible du globe oculaire et maintenues par un bandeau frontal. On peut faire une radiographie temporale et une radiographie nasale : les plaques sensibles sont disposées perpendiculairement à la commissure externe ou à la commissure interne des paupières. La durée d'exposition n'excède pas 8 à 20 secondes.

VII. — **Sur les sensations colorées subjectives consécutives à des intoxications**, par M. R. Hilbert, p. 518.

L'auteur réunit les différents cas de vision colorée relatés par les auteurs et donne la bibliographie complète de la question.

VIII. — **Contribution à la casuistique clinique et anatomo-pathologique de la tuberculose primitive du sac lacrymal**, par M. R. Wirtz, p. 523.

Femme de 27 ans, présentant une dacryocystite bacillaire avec hypertrophie du ganglion préauriculaire. Extirpation du sac le 23 mars ; récidive locale 4 semaines après. L'inoculation aux cobayes avait établi la nature tuberculeuse des lésions bien que l'examen histologique eut fait penser à un sarcome et que la recherche des bacilles tuberculeux dans le sac eut été négative. La malade réagit du reste ultérieurement à l'injection de tuberculine. Une deuxième opération fut pratiquée en juillet 1906 et depuis lors aucune récidive ne s'est produite.

Rien ne nous paraît établir dans ce cas la nature primitive de la tuberculose.

IX. — **Inflammation purulente et chronique des glandes de Meibomius**, par M. A. Natanson, p. 529.

L'auteur propose le nom de polyadenitis meibomiana chronica suppurativa, pour désigner ces cas d'acné meibomienne dont l'observation est si fréquente.

X. — **Sur un procédé pour améliorer l'acuité visuelle des yeux albinos**, par M. Komoto, p. 524.

Komoto injecte de l'encre de Chine sous la conjonctive bulbaire et obtient ainsi une amélioration sensible de l'acuité visuelle. Sur 150.000 ophtalmiques, Komoto n'a rencontré au Japon que 4 albinos.

XI. — **Sur la détermination de la portion négative de la convergence,** par M. E. Wölflin.

L'étendue de la convergence est mesurée par la distance qui sépare le point le plus rapproché du point le plus éloigné qui est vu simple. dans la vision binoculaire. On n'a jusqu'ici attaché d'importance qu'au maximum de convergence, c'est-à-dire au point de convergence le plus rapproché. Pour déterminer ce point, on peut se servir de l'ophtalmo-dynamomètre de Landolt. On procédera de même pour le minimum de convergence. Il suffira de faire fixer une lumière à 6 mètres et de placer devant l'œil des prismes abducteurs. Ce sont en général des prismes de 5° qui ne peuvent être surmontés chez les emmétropes et les amétropes mêmes. Le plus souvent dans les yeux normaux c'est un prisme de 3° qui indique la portion négative de la convergence. Il faudra pour cette détermination avoir soin de mettre des prismes sur les deux yeux et non pas sur un œil seulement.

XII. — **Alcoolature de savon pour la désinfection des instruments en ophtalmologie,** par M. Straub, p. 542.

XIII. — **La dégénérescence du nerf optique dans le tabes à trypanosomes des chiens,** par M. Spielmeyer, p. 545, avec 1 pl.

Les inoculations aux chiens ont été faites avec le trypanosoma Brucei (nagana). Les chiens mouraient en 8 à 10 semaines. L'auteur a constaté des lésions dégénératives dans les faisceaux sensitifs de la moelle épinière et des lésions du nerf optique, ce qui l'a engagé à parler d'un tabès à trypanosomes. Il serait possible, dit-il, que cette dégénérescence des fibres nerveuses fut la conséquence indirecte de la kératite et de l'iritis (?) L'auteur ne nous dit pas s'il a recherché la présence des trypanosomes dans le système nerveux ou dans les méninges.

Juillet 1907.

I. — **Sur le trouble de lecture par hémianopsie maculaire et sur la projection de la macula dans la sphère visuelle (von Monakow),** par M. H. Wilbrand, p. 1, avec 12 fig.

Tandis que le trouble de l'orientation dans l'espace constitue le symptôme le plus gênant de l'hémianopsie homonyme complète ou incomplète, il n'en est nullement ainsi dans la forme d'amblyopie dont il sera question dans ce travail. Les malades s'orientent sans difficulté et n'éprouvent de gêne visuelle que lorsqu'ils doivent lire l'écriture imprimée ou manuscrite. C'est en particulier dans la lecture de l'impression qu'ils remarquent tout à coup une difficulté très marquée dans la faculté de suivre les lignes. On pourrait être tenté, à un examen superficiel, de considérer ces troubles comme une difficulté de la lecture résultant d'un syndrome aphasique. Ce serait une grave erreur, car si l'on examine au périmètre avec de petits index le champ visuel de ces malades, on constate facilement la présence de scotomes hémianopiques homonymes et maculaires de siège para-

central et situés soit à droite soit à gauche du point de fixation.

Wilbrand en relate 8 observations relatives à des sujets de 40 à 50 ans. Le trouble survient brusquement et constitue le seul symptôme. Parfois il accompagne d'autres troubles cérébraux tels que céphalées, symptômes apoplectiformes, hémiplégie, etc... Comme ces scotomes paracentraux sont extrêmement petits (leur plus grand diamètre ne dépassant guère 5°), ils n'entraînent généralement aucun trouble de la vision lors de la fixation des objets éloignés. Le trouble, au contraire, devient apparent dans la vision rapprochée et suivant qu'il est à droite ou à gauche du point de fixation, la gêne qui en résulte est différente. S'il siège à droite, c'est surtout la rapidité de la lecture qui est influencée. S'il siège à gauche, la difficulté apparaît surtout lorsque l'on passe d'une ligne à l'autre. Dans ces conditions, la première lettre ou le premier mot de la ligne peut ne pas être vu. Enfin, si les caractères typographiques sont très petits, le mot peut disparaître complètement dans le scotome. Chez l'un des malades, le trouble visuel apparaissait surtout dans l'addition des chiffres. Dans plusieurs cas, on put se rendre compte de la persistance du scotome sans modification pendant plusieurs années. Dans tous ces cas, il s'agit de scotomes absolus. Au point de vue de la localisation de ces troubles, l'observation que relate Wilbrand peut être considérée comme une véritable expérience physiologique. Il s'agit d'une dame qui fit une chute en arrière et dont la tête porta sur un clou à vis. Cette pointe perfora le crâne et ne put être arrachée qu'avec la pince. Cette pointe de 13 millimètres avait pénétré à gauche, dans la région occipitale et n'avait pu atteindre que le centre visuel gauche ou que les radiations visuelles voisines. On ne constata aucun autre trouble cérébral, mais l'examen périmétrique démontra la présence d'un scotome maculaire hémianopique qui persista sans modification pendant 6 ans. Wilbrand pense que c'est à une oblitération d'une artère terminale dans la région corticale du centre visuel qu'est due l'apparition de ces scotomes. Il est probable qu'il s'agit là de l'artère calcarine. Ces faits démontrent par conséquent que la région maculaire des moitiés homonymes de la rétine doit être localisée dans les parties lésées de l'écorce cérébrale et que les vues de von Monakow sur l'organisation de la sphère visuelle ne peuvent plus être maintenues.

Wilbrand discute ensuite les conceptions de von Monakow et de Wehrli (V. ces *Annales*, t. 135, p. 156).

II.— **Sur la myopie temporaire**, par M. F. Schieck, p. 40.

Une modification de la réfraction oculaire peut être produite par modification de la forme du globe ou par modification des milieux réfringents. Comme exemple du premier type, Schieck relate l'observation d'un malade de 14 ans qui présentait un empyème du sinus frontal ouvert dans l'orbite et entraînant une myopie de 2 dioptries. Six semaines après, alors que les symptômes inflammatoires avaient disparu, sa réfraction était normale. Quelques auteurs (Hirschberg,

Sourdille, Alexander) ont constaté des modifications de réfraction dans le diabète. Moauro les a rencontrées également dans l'ictère. Schieck a vu chez un malade de 27 ans atteint pendant 10 jours de diarrhée profuse, une myopie de 3, 4 et 5 dioptries persistait malgré l'instillation d'atropine. Cette myopie disparut 8 jours après son apparition.

III. — **Sur le strabisme volontaire d'un œil, l'autre œil étant dans la position primaire**, par M. A. Peters, p. 46.

IV. — **Sur l'anatomie pathologique de la cataracte congénitale totale**, par M. G. Magnus, p. 51, avec 1 pl.

Il s'agit d'un enfant de 5 mois présentant une cataracte bilatérale chez lequel l'extraction fut pratiquée. L'examen histologique n'a porté que sur le noyau du cristallin pour l'œil droit et sur le cristallin en presque totalité dans l'œil gauche. Le résultat de l'examen histologique montre les fibres cristalliniennes en disposition concentrique avec de nombreuses vacuoles et gouttelettes. Puis une zone où le tissu est presque complètement détruit et enfin une région étroite constituée par des fibres cristalliniennes fortement altérées et déformées dans leur structure protoplasmique.

V. — **Sur la valeur de l'iridectomie dans le glaucome simple**, par M. A. Von Hippel, p. 58.

Chez 58 malades dont 74 yeux étaient atteints de glaucome simple, von Hippel a pratiqué 65 fois l'iridectomie, 6 fois la sclérotomie et 3 fois les deux interventions successivement. Il n'a jamais vu se produire de diminution importante de l'acuité visuelle aussitôt après l'opération, 2 fois seulement l'acuité visuelle tomba à 0,1 par le fait probablement de l'astigmatisme opératoire. Une fois seulement l'acuité passa de 0,2 à 0,8.

27 fois la guérison se produisit. L'auteur entend par là que dans 27 yeux (41 0/0) il n'y avait eu aucune diminution de la vision après une période de 2 ans au moins.

L'observation a pu être prolongée 12 fois de 2 à 5 ans.
— — — 9 — 5 à 10 ans.
— — — 6 — 10 à 14 ans.

9 yeux (14 0/0) appartiennent encore à ce groupe, mais la durée d'observation ne s'étend ici que de 1 à 2 ans.

Dans 17 yeux (26 0/0) la diminution lente de l'acuité visuelle se produisit malgré l'opération sans toutefois entraîner la cécité.

8 fois la durée d'observation a été de 1 à 5 ans.
6 fois — — 5 à 10 ans.
3 fois — — 10 à 13 ans.

Dans 13 yeux (20 0/0) la cécité survint de 1 à 5 ans après l'iridectomie.

Von Hippel en conclut que ni la sclérotomie, ni les myotiques ne sauraient se substituer à l'iridectomie.

VI. — **Observations cliniques sur quelques affections rares de la cornée**, par M. W. Fruchte, avec 9 fig. dans le texte, p. 62.

Le premier fait concerne une hémorragie intra-cornéenne dans un cas d'ophtalmia nodosa. L'affection durait depuis 2 ans, époque à laquelle le malade avait reçu une chenille à longs poils dans l'œil. L'hémorragie forme un disque rouge sombre bien limité, dont le diamètre est à peu près la moitié du diamètre cornéen. Il existe de petites opacités cornéennes au devant d'elle. Ce sont sans doute les vaisseaux et nodules cornéens qui ont été le point de départ de l'hémorragie.

La seconde observation a trait à un vieillard de 77 ans chez lequel on constatait des opacités annulaires de la cornée.

Les observations 3 et 4 constituent des cas d'ectasie cornéenne périphérique chronique chez des sujets de 36 et 43 ans.

VII. — **Cas d'envahissement exorbitaire d'épithélioma des paupières**, par M. S. Schultz-Zehden, p. 70, avec 3 fig.

3 observations de cancroïdes palpébraux ayant envahi une grande étendue des téguments cutanés et même la charpente osseuse de la face.

VIII. — **Contribution aux altérations ophtalmoscopiques dans la maladie de Werlhoff (purpura)**, par M. Schultz-Zehden, p. 73.

Il s'agit d'une femme de 26 ans atteinte de métrorragie en août 1906. Peu de jours après, elle présente sur les jambes des taches de purpura. L'état général devint assez rapidement mauvais car les hémorragies utérines se répétaient et l'anémie prit des allures graves.

Le 22 octobre, la malade perd subitement la vue de l'œil gauche. L'examen ophtalmoscopique montre de nombreuses hémorragies rétiniennes. Après un état très grave, la malade revient peu à peu à la santé. Au commencement de décembre elle commençait à quitter le lit pendant quelques heures. Il ne restait plus à cette époque que quelques taches purpuriques aux membres supérieurs et une anémie prononcée. L'examen oculaire montre une amaurose complète de l'œil gauche ; la pupille dilatée réagit faiblement. La papille est blanche, nettement limitée ; ses vaisseaux sont très rétrécis. Ses membranes profondes sont fortement colorées par suite d'hémorragies nombreuses siégeant dans la choroïde, la rétine et même dans le corps vitré. L'œil droit compte les doigts à 5 mètres. Le fond de l'œil est semblable à celui du côté gauche. La papille est presque complètement blanche. On constate dans sa moitié temporale une petite hémorragie artérielle. Il existe également de nombreuses hémorragies des membranes profondes. 6 mois après, le 22 mai 1907, la malade présentait encore une forte anémie. L'œil gauche était en strabisme divergent et l'amaurose complète persistait. Le fond de l'œil gauche montrait en dehors de l'atrophie papillaire des taches privées de pigment. Les artères et les vaisseaux étaient extrêmement étroits. L'œil droit a une acuité d'un tiers. Il y a un léger rétrécissement concentrique du

champ visuel. La papille et les parties centrales du fond de l'œil apparaissent à travers un léger voile. Les vaisseaux papillaires paraissent plus étroits qu'à l'état normal. L'auteur suppose que l'amaurose subite de l'œil gauche ne peut s'expliquer que par l'hypothèse d'une hémorragie du nerf optique.

IX. — **Anesthésie par la scopolamine-morphine en ophtalmologie**, par M. M. SEGELKEN.

L'auteur procède de la manière suivante pour obtenir l'anesthésie générale à l'aide de la scopolamine-morphine. Il fait absorber au malade une assez grande quantité de liquide (thé ou café) pour contrebalancer l'influence desséchante de la scopolamine, puis 3 heures avant l'opération, l'opéré reçoit 1/3 de la solution suivante :

Bromhydrate de scopolamine	0,0012
Chlorhydrate de morphine	0,03
Eau distillée.	2.

Cette première injection provoque un assoupissement qui se transformeens omme il lorsque 1 h. 1/2 plus tard on injecte le deuxième tiers de la solution. L'anesthésie se poursuit sans aucun trouble et les malades restent tranquilles de 4 à 8 heures après l'opération. On ne voit pas se produire de troubles objectifs ou subjectifs de l'état général. L'auteur cite à titre d'exemple, une anesthésie à scopomorphine pour une iridectomie antiglaucomateuse chez une malade de 64 ans.

[J'ai pratiqué, il y a 2 ans avec le Dr Chaillous quelques anesthésies à la scopomorphine dans les conditions indiquées par Segelken. Des troubles circulatoires graves qui survinrent chez un de nos opérés plusieurs heures après l'anesthésie nous montrèrent que, contrairement à l'opinion de Segelken, l'anesthésie à la scopomorphine n'est pas absolument sans danger.]

X. — **Deux cas de rupture indirecte du tarse supérieur**, par M. CAUER, p. 80.

A la suite d'une contusion violente sur la paupière supérieure, Cauer observe chez 2 malades et en dehors de toute solution de continuité de la peau, une rupture du tarse et de la conjonctive tarsienne.

XI. — **Nouveaux verres de lunettes**, par E. H. OPPENHEIMER, p. 82 avec 5 fig. dans le texte.

XII. — **Un stéréoscoptomètre amélioré pour l'épreuve du sens de la profondeur**, par M. G. PFALZ, p. 85 avec 3 fig. dans le texte.

Pfalz insiste sur l'importance de la détermination du sens de la profondeur chez les accidentés du travail. C'est surtout pour pouvoir faire aisément cette détermination qui est trop souvent négligée, qu'il a établi en 1898 un appareil appelé par lui stéréoscoptomètre ; le modèle nouveau décrit dans cet article est d'un emploi plus facile et plus exact. Son principe essentiel consiste dans la mise dans le même plan

de 3 billes supportées par des tiges verticales et dont la position respective peut être modifiée à l'aide de molettes.

Août-septembre 1907, *Vol. IV* ; *nouvelle série.*

XIII. — **Cécité consécutive à une amygdalite phlegmoneuse par thrombo-sinusite cérébrale**, par K. Seggel, avec 3 figures, p. 129.

Mitvalski a signalé un cas de thrombo-sinusite cérébrale avec thrombo-phlébite orbitaire, consécutif à une amygdalite phlegmoneuse terminée par la mort. Stocker a publié un cas où le malade survécut avec la cécité d'un œil. Le fait relaté par Seggel concerne un artilleur de 20 ans qui présente en novembre 1899 des maux de tête et un trouble visuel de l'œil droit. Le 15 novembre, exophtalmie de l'œil droit, puis vomissements. Le lendemain on constate des douleurs dans la moitié droite du cou le long du sterno-cléido-mastoïdien. L'amygdale gauche est très fortement tuméfiée. Le 17, on remarque que la veine jugulaire forme un cordon dur. La muqueuse conjonctivale présente un bourrelet chémotique très manifeste. L'exophtalmie augmente et il se se produit une kératite par lagophtalmie. Le 20 novembre, le trouble visuel s'étend à l'œil gauche et l'on note une amaurose bilatérale. L'examen ophtalmoscopique est négatif. L'examen des oreilles ne révèle aucune lésion du tympan, aucun trouble de l'ouïe. A partir du 22, il se produit un peu d'amélioration. Le 20 décembre, la cécité persiste complète à droite ; à gauche par contre le malade compte les doigts excentriquement et l'examen périmétrique montre l'existence d'un secteur de perception visuelle dans la partie supéro-interne. Les deux papilles présentaient à cette époque une décoloration atrophique très marquée.

XIV. — **Le traitement de la thrombose septique du sinus caverneux d'origine orbitaire**, par Stoewer, p. 147.

L'auteur relate trois observations de thrombo-phlébite des sinus chez de jeunes sujets. Ces trois cas se terminèrent par la mort.

La discussion des interventions possibles (incision orbitaire, ouverture du sinus caverneux, ponction du sinus caverneux, de la veine orbitaire et aspiration du pus) est purement théorique.

XV. — **Extirpation du ganglion de Gasser et kératite neuro-paralytique chez l'homme**, par K. E. Weiss, p. 157.

Il s'agit d'un homme de 47 ans chez lequel la résection du ganglion de Gasser fut pratiquée pour remédier à des névralgies faciales intolé rables. Cette opération fut pratiquée, il y a quatre ans. Elle a laissé une anesthésie complète dans tout le territoire du trijumeau gauche et un état de sécheresse de la peau très manifeste lorsque le malade transpire. Il n'y a ni exophtalmie, ni modification de la tension. Il ne paraît pas y avoir de différence dans la sécrétion conjonctivale ou lacrymale : les deux yeux sont normaux, la pupille réagit normalement, la cornée gauche absolument insensible ne présente nulle trace

d'inflammation. L'auteur part de ce fait pour réfuter la théorie trophique de Magendie. Il pense que la rareté de la kératite neuroparalytique ne doit pas faire rejeter l'extirpation du ganglion de Gasser.

XVI. — **Quelques petits couteaux coudés et leur emploi dans les opérations de glaucome, de cataracte secondaire et de synéchies antérieures**, par M. Straub, avec 3 figures, p. 162.

XVII. — **L'opération de l'entropion (procédés anciens rajeunis)**, par M. Straub, avec 8 figures, p. 168.

Straub discute les procédés d'Anagnostakis, de Hotz et de Snellen et emprunte à ces différents auteurs ce qu'il juge utile dans leur technique. L'anesthésie générale est inutile, car on peut obtenir une insensibilité parfaite avec la cocaïne et l'adrénaline. L'emploi de l'écarteur ou de la plaque est à rejeter. On incise la peau parallèlement au bord libre dans un plan correspondant au milieu du tarse. On dissèque la peau en haut et en bas, de façon à pouvoir saisir avec la pince tout le plan musculaire qui recouvre le tarse et on résèque ce tissu musculaire avec les ciseaux. Application de trois fils doubles armés à travers la partie supérieure du tarse comme le conseillent Anagnostakis et Snellen. Les six aiguilles sont alors passées sous la peau du bord libre et sortent au niveau des cils. On introduit une perle de verre pour serrer les fils sur elle. On commence par nouer l'anse médiane. Les bouts des fils sont fixés sur le front.

L'incision ou l'excision du tarse sont inutiles et Straub pense que le résultat obtenu est meilleur lorsqu'on n'y a pas recours. Le tarse épaissi et incurvé des vieux trachomateux fournit une base solide au déplacement du bord libre réalisé par ce procédé d'Anagnostakis-Hotz-Snellen.

XVIII. — **Recherches sur le traitement local par la lumière de l'ulcère serpigineux de la cornée**, par M. Hertel, p. 178.

La lumière employée est celle produite par l'étincelle électrique jaillissant entre deux électrodes constitués par un alliage de cadmium et de zinc. Cette étincelle contient des rayons de courte longueur d'onde et elle ne présente aucun danger pour le cristallin ou pour la rétine.

La durée des séances de photothérapie dans les ulcères serpigineux est de 15 minutes. Les séances sont répétées trois fois par jour.

A chaque ulcère serpigineux qui se présente à la clinique d'Iena on applique tout d'abord pendant les deux premiers jours un traitement conservateur (désinfection du sac conjonctival, traitement des affections lacrymales, atropine, applications chaudes). Beaucoup d'ulcères guérissent, en effet, sans autre traitement. Mais lorsque l'ulcère progresse on applique la photothérapie alors qu'autrefois on faisait une cautérisation au galvano-cautère et parfois la kératotomie de Saemisch.

Voici un tableau qui résume les résultats obtenus avec ces deux méthodes :

	Traitement par la cautérisation	Photothérapie
Nombre des cas	29	44
V supérieure à 1/10	4	21
V égale à 1/10	3	1
Numération des doigts	12	14
Mouvements de la main	5	5
Perte de la vision	5	3

Hertel ne signale pas l'étiologie microbienne des cas traités.

XIX. — **Kératite suppurée à diplobacilles chez un enfant de 2 mois**, par S. Weigelin, p. 184.

La guérison fut obtenue par l'instillation de sulfate de zinc et par des lavages avec une solution de sulfate de zinc à 1/200.

XX. — **Les grands lavages de Kalt dans le traitement de la blennorrhée des adultes**, par H. Davids, p. 187.

Douze malades ont été traités à la clinique de Von Hippel par les lavages au permanganate de potasse au 1/15000.

Les résultats ont été les suivants :

1 cas guéri avec mauvaise projection.
1 — avec bonne projection.
2 — comptent les doigts à 25 centimètres.
1 — — à 1 mètre.
1 — V = 0,3.
1 — V = 0,4.
2 — V = 0,8.
2 — V = 1 et un cas guéri avec 0,5.

Davids estime que ces résultats sont supérieurs à ceux que l'on obtenait autrefois et il recommande l'emploi des grandes irrigations.

XXI. — **Section de brides du corps vitré dans le décollement traumatique de la rétine**, par W. Zimmermann, p. 192.

L'observation concerne un jeune homme de 17 ans qui avait reçu un corps étranger dans l'œil droit : plaie de la cornée, corps flottant dans le vitré, champ visuel normal. Extraction facile avec l'électro-aimant. Trois semaines après, l'acuité de cet œil est de 5/35 et l'ouvrier peut reprendre son travail. Six semaines après, on constate un décollement de la rétine d'où partent des brides épaisses du vitré. L'acuité est réduite à 2/50. Zimmermann pratique alors la section des brides à l'aide du couteau de de Graefe. Dans la suite, l'acuité remonte à 5/15 et le champ visuel redevient normal. Ce résultat s'était maintenu un mois après l'accident.

XXII. — **Plaie par arme à feu de l'orbite. — Extraction de la balle avec conservation de la vision par l'opération de Kroenlein**, par Zimmermann, p. 495, avec une figure.

Le projectile siégeait à la partie postérieure de l'orbite.

XXIII. — Recherches comparatives sur l'action de la cocaïne et de la novocaïne, par H. Schlutter, p. 198, avec 6 figures.

La novocaïne a sur la cocaïne l'avantage d'une moindre toxicité, mais elle doit être employée à des doses plus considérables. Pour l'anesthésie par injection, une solution à 1 0/0 additionnée d'adrénaline donne des résultats suffisants.

XXIV. — Tétanos consécutif à une plaie du globe oculaire, par W. Mayweg junior, p. 204.

Un menuisier de 38 ans reçoit un violent coup sur l'œil gauche produit vraisemblablement par un fragment de bois. La cornée est fendue et l'œil hypotone, mais il n'y a pas de lésions des téguments. Aucune perception visuelle de cet œil. Six jours après la blessure, on constate un fort chémosis de la conjonctive, la cornée est trouble. Ce chémosis augmente les jours suivants. Le 11e jour le malade accuse des sensations vertigineuses. A l'examen, on constate que l'œil droit sain est dirigé en bas et en dedans et que le malade est incapable de le mobiliser. Le lendemain, ces symptômes persistent, la pupille est moyennement dilatée et ne réagit ni à la lumière ni à la convergence. L'accommodation est normale. On constate en outre une légère paralysie faciale du côté gauche. Pas de trismus, pas de trouble de la déglutition, pas d'excitation réflexe accusée. Le pouls est à 76 et la température est de 36° 8. Le surlendemain, le trismus apparaît et le malade est pris dans la nuit de secousses cloniques généralisées. Injections lombaires de 10 centimètres cubes et intraveineuses de 50 centimètres cubes de sérum antitétanique. Les jours suivants, les symptômes tétaniques se répètent en s'accentuant et la mort survient 14 jours après le début des premiers symptômes tétaniques. A l'autopsie, on constate dans le tissu orbitaire la présence d'un fragment de bois de 1 centimètre 1/2 siégeant à la face externe du droit externe et entouré d'hémorragies et de pus. L'examen bactériologique montre la présence de bacilles tétaniques.

XXV. — Contribution à la connaissance des inflammations sympathiques et sympathisantes avec recherches histologiques sur des yeux sympathisants, par Kitamura, p. 211, avec figures.

L'auteur a examiné les globes oculaires de 22 malades atteints de plaies pénétrantes avec ophtalmie sympathique consécutive. Ses recherches histologiques confirment les indications de Fuchs.

XXVI. — Contribution à l'action de la cyclodialyse dans le traitement opératoire du glaucome avec remarque sur la disparition de l'excavation glaucomateuse, par Wkekers, p. 230, avec 2 figures.

En 1905, Heine proposa contre le glaucome, une opération nouvelle : la cyclodialyse. A l'aide d'un stylet, poussé dans l'espace suprachoroïdien, entre la sclérotique et le corps ciliaire, jusque dans la chambre antérieure, le corps ciliaire est décollé sur une petite étendue ; Heine espère par là favoriser la filtration de l'humeur aqueuse;

et agir sur la tension oculaire. Weekers rapporte d'abord l'observation clinique de 5 cas de glaucome opérés de cyclodialyse, à la clinique de Fribourg.

L'intervention n'est pas sans danger ; dans un cas de glaucome hémorragique, la rétine refoulée par la pression intraoculaire fit irruption dans la plaie opératoire. A part un cas, où l'intervention amena une diminution durable de la pression intraoculaire, l'opération se montre incapable d'arrêter le processus glaucomateux.

L'auteur rapporte ensuite l'observation anatomo-pathologique, d'un œil glaucomateux opéré de cyclodialyse. Les idées théoriques de Heine ne se vérifient pas : à l'endroit de l'opération il n'y a pas trace d'une communication entre la chambre antérieure et l'espace suprachoroïdien, le corps ciliaire atrophié, est intimement uni à la sclérotique sus-jacente par un tissu cicatriciel.Suivent les observations de glaucome avec excavation, chez lesquels, après iridectomie, l'excavation, disparut. En même temps que l'excavation glaucomateuse disparaît, on observe dans le segment antérieur de l'œil un décollement de la choroïde. L'iridectomie provoque le décollement de la choroïde ; l'humeur aqueuse filtre ainsi plus facilement dans l'espace suprachoroïdien, la tension oculaire baisse, ce qui amène la disparition de l'excavation glaucomateuse. C'est l'augmentation de tension intraoculaire, qui engendre l'excavation glaucomateuse, et non pas un processus de dégénérescence se produisant au niveau du nerf optique, comme l'admet Schnabel.

V. — VARIÉTÉS

Un dernier mot sur le décentrage des verres corecteurs (1)

Réplique à M. le Dr Polack.

Le Caire, ce 10 novembre 1907.

Mon cher confrère,

Un dernier mot sur le décentrage des verres correcteurs. — Lorsque le centre optique d'un verre ne coïncide pas avec son centre de figure, on doit dire que le verre est décentré. Lorsque ce décentrage est établi pour la vision de près, la lecture par exemple, le verre est décentré pour la lecture. — Dès lors pourquoi créerais-je un mot nouveau pour exprimer ce qui, d'après vous, serait un décentrage nul ? Pour moi il s'agit, au contraire, bel et bien d'un décentrage : et si le terme décentrage ne signifiait pas cela, il faudrait tout simplement le supprimer. En insistant sur l'équivalent prismatique du décentrage, j'ai justement voulu montrer à quel inconvénient l'oculiste

(1) Voir les *Annales* de janvier, juin, septembre 1907.

exposerait son patient, s'il ne tenait pas compte de la nécessité de déplacer le centre optique du verre par rapport à son centre de figure, de le décentrer en un mot. Pas plus que la ligne de regard, la ligne visuelle ne coïncide avec l'axe optique de l'œil. On ne peut donc pas dire, comme vous le voudriez, qu'un verre est centré lorsqu'il « a son centre optique sur la ligne de regard ou plus exactement sur la ligne visuelle ».

Ceci posé, il semble que nous sommes d'accord quant au fond, puisque vous voulez bien trouver bonne ma construction géométrique.

J'aime à croire (peut-être me bercè-je d'une illusion !) que tous ceux qui m'ont fait l'honneur de me lire se rangeront à mon avis et j'ose espérer que, plus tard, lorsque le feu de cette petite controverse se sera bien éteint, vous vous rallierez vous-même à l'opinion commune.

Je vous prie d'agréer, mon cher confrère, l'expression de mes sentiments très distingués.

D[r] Campos.

Mon cher confrère,

Il est clair pour tout le monde que votre construction géométrique néglige les imperfections de centrage de l'œil et que c'est là même sa qualité et sa condition *sine qua non*. La discussion est donc inutile, à moins que vous ne vouliez démontrer, pour la question qui nous occupe, les défauts des procédés mathématiques en général et du vôtre en particulier.

Agréez, mon cher confrère, mes salutations très distinguées.

A. Polack.

VI. — NOUVELLES

Nécrologie. — Le professeur François Businelli, qui occupait la chaire d'ophtalmologie de l'Université de Rome, est mort de broncho-pneumonie le 26 novembre dernier. Savant estimé et opérateur habile, il était un des doyens de l'enseignement ophtalmologique italien.

TABLE DES MATIÈRES

CONTENUES DANS LE 138e VOLUME

DEUXIÈME SEMESTRE 1907

A

B.

C

D

O

U

TABLE ALPHABÉTIQUE DES NOMS DES AUTEURS

Imp. J. Thevenot. Saint-Dizier (Haute-Marne).





